

Universidade de Trás-os-Montes e Alto Douro

Abcesso do Carniceiro no Cão

DISSERTAÇÃO DE MESTRADO INTEGRADO EM MEDICINA VETERINÁRIA

Marta de Jesus Ramos Cunha

ORIENTADOR:

Professor Doutor Carlos Alberto Antunes Viegas

Universidade de Trás-os-Montes e Alto Douro

COORIENTADOR:

Mestre Bruno Miguel Tavares Ferreira

Hospital Referência Veterinária Montenegro



Vila Real, abril 2017

Universidade de Trás-os-Montes e Alto Douro

Abcesso do Carniceiro no Cão

DISSERTAÇÃO DE MESTRADO INTEGRADO EM MEDICINA VETERINÁRIA

Marta de Jesus Ramos Cunha

ORIENTADOR:

Professor Doutor Carlos Alberto Antunes Viegas

Universidade de Trás-os-Montes e Alto Douro

COORIENTADOR:

Mestre Bruno Miguel Tavares Ferreira

Hospital Referência Veterinária Montenegro

COMPOSIÇÃO DO JÚRI:

Professor Doutor Carlos Alberto Antunes Viegas

Professor Doutor João Brandão Rodrigues

Professor Doutor Filipe da Costa Silva

Vila Real, abril 2017

Agradecimentos

Agradeço ao Professor Doutor Carlos Viegas o apoio, dedicação e orientação deste trabalho, salientando a paciência, a boa disposição e os conhecimentos partilhados.

Agradeço especialmente ao Mestre Bruno Tavares pela amizade, motivação e apoio incansável que sempre demonstrou, pela proposta da temática desta dissertação e pela recolha e análise estatística dos casos, pelas ideologias e conhecimentos transmitidos que me fizeram crescer a nível pessoal e profissional.

À Doutora Joana Lourenço e a toda a equipa da Clínica Veterinária da Boa Nova pelo apoio e pelos conhecimentos transmitidos nesta etapa da minha formação, dentro de um ambiente de amizade e companheirismo.

Ao Hospital Referência Veterinária Montenegro, ao Doutor Luís Montenegro e a toda a equipa pela experiência de estágio e pela oportunidade de casos na área de estomatologia veterinária.

À minha família, sobretudo à minha mãe, pai, irmão, avó e Tiago, pelo amor, felicidade, dedicação, persistência e apoio incondicional em todos os momentos da minha vida; sem vocês não conseguiria realizar os meus sonhos e objetivos de vida. Foram e sempre serão tudo para mim!

Aos meus amigos e colegas que tanto gosto e a quem tanto agradeço por todos os momentos passados, por toda a ajuda, carinho, amizade e a todos os que de uma forma ou de outra contribuíram para a concretização deste sonho.

Resumo

O Abcesso do Carniceiro é uma lesão dentária periapical crónica que acomete principalmente o quarto pré-molar maxilar e é uma das lesões periapicais mais frequente no cão.

O presente trabalho teve como principal objetivo o estudo destas lesões, em 82 cães que se apresentaram à consulta no Hospital Referência Veterinária Montenegro, com suspeita de abcesso do carniceiro, no período compreendido entre os anos de 2012 a 2016.

Para além deste objetivo principal propusemo-nos sugerir uma nova classificação para os abscessos dentários nos carnívoros domésticos e determinar na amostra estudada e nas condições em que o referido trabalho foi realizado, o tipo de abcesso dentário mais prevalente e respetivas características.

Da amostra inicialmente considerada, selecionaram-se apenas os animais com um diagnóstico definitivo de abcesso dentário, donde resultaram 76 animais com 92 abscessos dentários maxilares.

Estes animais foram clinicamente avaliados e distribuídos em vários grupos, de acordo com a informação obtida através do programa de gestão Winvet®, da realização do exame estomatológico-dentário detalhado, do exame radiográfico intraoral e da análise estatística dos dados.

Desta forma, foi possível caracterizar os abscessos dentários da amostra em abscessos periodontais-endodônticos (84/92 – 91,30%) e abscessos periapicais (8/92 – 8,70%).

Verificou-se que em 90,24% (74/82) dos animais a suspeita inicial de diagnóstico não se confirmou, dando ênfase à importância que a realização de exames complementares de diagnóstico tem na emissão do diagnóstico definitivo, evitando assim a implementação de estratégias erróneas de tratamento.

A nova classificação por nós sugerida para os abscessos dentários, tendo em conta a origem primária e os efeitos secundários destas lesões, surgiu devido à dificuldade de definir e classificar os abscessos dentários neste estudo, visto que a bibliografia sobre esta temática é controversa e escassa. Concluiu-se também que a utilização do termo “Abcesso do Carniceiro” não é adequada, pois pode gerar confusão e erros na prática clínica.

Palavras-chave: abcesso dentário, abcesso do carniceiro, abcesso periapical, abcesso periodontal-endodôntico, cão.

Abstract

The Carnassial Tooth Abscess is a chronic periapical dental lesion that mainly affects the maxillary fourth premolar and is one of the most frequent periapical lesions in dogs.

The present study had as main objective the study of these lesions, in 82 dogs that were presented at the *Hospital Referência Veterinária Montenegro* consultation, with suspicion of carnassial tooth abscess, between the years 2012 to 2016.

In addition to this objective, we suggested a new dental abscesses classification for domestic carnivores and we determined in the studied sample and under the work conditions indicated, the most prevalent type of a dental abscess and its related characteristics.

Of the initial sample, were selected only the animals with a dental abscess definitive diagnosis, which resulted in 76 animals with 92 maxillary dental abscesses.

These animals were clinically evaluated and distributed in several groups, according to information obtained through the Winvet® management program, detailed dental examination, intraoral radiographic examination, and data statistical analysis.

In this way, it was possible to characterize the sample dental abscesses in periodontal-endodontic abscesses (84/92 - 91.30%) and periapical abscesses (8/92 - 8.70%).

It was verified that in 90.24% (74/82) of the animals was not confirmed the initial diagnosis suspicion, emphasizing the importance that the complementary diagnostic tests accomplishment has in the issuance of the definitive diagnosis, thus avoiding the implementation of wrong strategies treatment.

The new dental abscesses classification suggested, taking into account the primary origin and the secondary effects of these lesions, appeared due to the difficulty of defining and classifying dental abscesses in this study since the bibliography on this subject is controversial and scarce. It was also concluded that the use of "Carnassial Tooth Abscess" term is not appropriate since it can generate confusion and errors in clinical practice.

Keywords: dental abscess, carnassial tooth abscess, periapical abscess, periodontal-endodontic abscess, dog.

Índice

Agradecimentos.....	iii
Resumo.....	iv
Abstract	v
Índice	vi
Índice de Figuras	xi
Índice de Gráficos	xiii
Índice de Tabelas.....	xiv
Lista de Abreviaturas/Siglas/Símbolos/Acrónimos	xv
I - Revisão Bibliográfica	1
1. Etiopatogenia.....	1
1.1. Etiologia.....	1
1.1.1. Doença Periodontal.....	1
1.1.2. Traumatismos Com Fraturas Dentárias	3
1.1.3. Traumatismos Sem Fraturas Dentárias.....	4
1.1.4. Desgaste Dentário Excessivo.....	4
1.1.5. Causas Iatrogénicas	4
1.2. Patogenia.....	4
2. O Dente Carniceiro ou Quarto Pré-molar Maxilar.....	7
3. Incidência	8
4. Sinais Clínicos.....	8
5. Diagnósticos Diferenciais	10
6. Diagnóstico.....	10
6.1. História Clínica	11
6.2. Exame Oral	11
6.3. Exame Radiográfico.....	13

6.3.1.	Técnica do Paralelismo na Radiografia	13
6.3.2.	Técnica da Bissetriz de Um Ângulo	13
6.3.3.	Interpretação da Imagem Radiográfica no Abcesso do Carniceiro	17
6.4.	Tomografia Axial Computadorizada	18
6.5.	Diagnósticos Terapêuticos	18
7.	Tratamento	19
7.1.	Considerações Pré-operatórias	19
7.2.	Bloqueios Anestésicos Orais.....	19
7.3.	Opções de Tratamento	21
7.3.1.	Tratamento Médico.....	22
7.3.2.	Tratamento Cirúrgico	22
7.3.2.1.	Extração Dentária	22
7.3.2.1.1.	Tipos de Extração	22
7.3.2.1.2.	Procedimento da Extração do Dente	23
7.3.2.1.3.	Complicações e Precauções	27
7.3.2.1.4.	Gestão da Dor Pós-operatória e Terapêutica	28
7.3.2.1.5.	Cuidados do Pós-operatório.....	28
7.3.2.2.	Tratamento Endodôntico	29
7.3.2.2.1.	Vantagens do Tratamento Endodôntico Relativamente à Extração Cirúrgica:	29
7.3.2.2.2.	Tratamento Convencional do Canal Radicular.....	29
7.3.2.2.3.	Cirurgia Endodôntica.....	32
7.3.2.2.4.	Complicações e Precauções	33
7.3.2.2.5.	Gestão da Dor Pós-operatória e Terapêutica	33
7.3.2.2.6.	Cuidados do Pós-operatório.....	33
8.	Prognóstico.....	34
9.	Profilaxia	34

II – Objetivos.....	35
III – Materiais e Métodos	36
1. Amostragem e Registo de Dados	36
2. Classificação da Sociedade Americana dos Anestesiologistas	37
3. Exames Complementares de Diagnóstico	37
4. Caracterização dos Abscessos Dentários da Amostra	38
5. Tratamento	39
6. Análise Estatística	39
IV – Resultados	40
1. Caracterização da Amostra.....	40
1.1. Raça.....	40
1.2. Idade, Tamanho e Sexo.....	41
1.3. Classificação da Sociedade Americana dos Anestesiologistas	41
1.4. Motivos da Consulta	41
1.5. Sinais Clínicos	41
2. Caracterização da Subamostra	41
2.1. Quadrantes e os AD	41
2.2. Dentes e Raízes Afetados e os AD	42
2.3. Etiologia dos AD.....	42
2.4. Etiologia dos AD e a Idade dos Animais	42
2.5. Diagnóstico e Classificação dos AD	42
2.6. Abscessos Periodontais-endodônticos e Abscessos Periapicais	43
2.6.1. Raça, Tamanho e Sexo	43
2.6.2. Etiologia e o Tipo de AD.....	43
2.6.3. Idade e o Tipo de AD	43
2.6.4. Dentes Afetados e o Tipo de AD.....	43
2.6.5. Tratamento.....	44

2.6.5.1.	Tratamento dos AD	44
2.6.5.2.	Tratamento, Etiologia e Tipo de AD	44
2.6.5.3.	Tratamento dos AD e a Idade dos Animais	44
2.7.	Caso de Referência Externa e Recidivas	44
V -	Discussão	45
1.	Abcessos Dentários e Caracterização da Amostra	45
1.1.	Abcessos Dentários	45
1.1.1.	Prevalência dos AD	45
1.1.2.	Classificação dos AD.....	45
1.1.3.	O Termo “Abcesso do Carniceiro”	47
1.2.	Caracterização da Amostra	47
1.2.1.	Raça, Tamanho, Idade, Sexo	47
1.2.2.	Classificação da Sociedade Americana dos Anestesiologistas.....	48
1.2.3.	Motivos da Consulta.....	48
1.2.4.	Sinais Clínicos	48
2.	Caracterização da Subamostra	49
2.1.	Quadrantes e os AD	49
2.2.	Dentes e Raízes Afetados e os AD	49
2.3.	Etiologia dos AD.....	49
2.4.	Etiologia dos AD e a Idade dos Animais	50
2.5.	Diagnóstico e Classificação dos AD	50
2.6.	Abcessos Periodontais-endodônticos e Abcessos Periapicais	50
2.6.1.	Abcessos Periodontais-endodônticos	50
2.6.1.1.	Etiologia.....	51
2.6.1.2.	Prevalência.....	51
2.6.1.3.	Raça, Tamanho e Sexo	51
2.6.1.4.	Idade	52

2.6.1.5. Dentes Afetados.....	52
2.6.1.1. Diagnóstico.....	52
2.6.1.2. Tratamento.....	53
2.6.1.2.1. Tratamento e Etiologia	53
2.6.1.2.2. Tratamento e Idade	53
2.6.1.3. Prognóstico	54
2.6.2. Abscessos Periapicais.....	54
2.6.2.1. Etiologia.....	54
2.6.2.2. Prevalência.....	55
2.6.2.3. Raça, Tamanho e Sexo	56
2.6.2.4. Idade	56
2.6.2.5. Dentes Afetados.....	57
2.6.2.1. Diagnóstico.....	57
2.6.2.2. Tratamento.....	57
2.6.2.2.1. Tratamento e Etiologia	58
2.6.2.2.1. Tratamento e Idade	58
2.6.2.3. Prognóstico	58
2.7. Caso de Referência Externa e Recidivas	58
VI - Conclusão	59
VII - Referências Bibliográficas	61
VIII - Anexos	i
A. Gráficos	i
B. Tabelas	viii
C. Base de Dados	x
D. Figuras	xvi

Índice de Figuras

Figura 1: Abcesso periapical com presença de fístula infraorbitária (Dias et al., 2013).	1
Figura 2: Doença Periodontal associada ao abcesso dentário do 4PMD (Adaptado de Salvekar, 2010).	2
Figura 3: Classificação das Fraturas Dentárias do Colégio Americano de Medicina Dentária Veterinária (Adaptado de AVDC, 2017).	3
Figura 4: Fratura coroa-raiz complicada do dente 4PMD (Fotografia gentilmente cedida pelo HRVM).	3
Figura 5: Radiografia para avaliar a fratura da coroa do dente 4PME (Peak, 2009).	3
Figura 6: Desgaste dentário (Niemiec, 2011).	4
Figura 7: Ilustração representativa do Abcesso Periapical ou AC (amarelo).	7
Figura 8: Dentes afetados no Abcesso do Carniceiro: 4PM (amarelo), caninos, 1MM e 1º molar mandibular (vermelho) (Adaptado de Kesel, 2013).	8
Figura 9: Tumefação facial na região infraorbitária (VirtuaVet, 2012).	9
Figura 10: Exame oral: primeira avaliação da cavidade oral (Adaptado de Perrone, 2012). .	11
Figura 11: Posicionamento da película dental intraoral na área do 4PME (Adaptado de Peak, 2007).	13
Figura 12: Posição apropriada da ampola de raio-x para radiografar o dente 4PME. Tracejado vermelho: linha perpendicular ao dente 4PME. Tracejado verde: linha perpendicular à película dental.	14
Figura 13: Radiografia do 4PME com a técnica da bisettriz de um ângulo (Peak, 2007).	14
Figura 14: Posição caudal da ampola de raio-x para radiografar as raízes mesiais do dente 4PME e respetiva radiografia. (Adaptado de Peak, 2007).	15
Figura 15: Posição rostro-caudal da ampola de raio-x para radiografar as raízes mesiais do dente 4PME e respetiva radiografia. (Adaptado de Peak, 2007).	16
Figura 16: Posição alternativa da ampola de raio-x para radiografar o dente 4PME, com o animal em decúbito esternal (Peak, 2007).	16
Figura 17: Posição da ampola de raio-x para avaliar a coroa do dente 4PM (Peak, 2007). ...	17
Figura 18: Posição da ampola de raio-x para avaliar o ápice da raiz palatal do dente 4PM (Peak, 2007).	17
Figura 19: Radiolucência periapical no ápice do 4PME (seta) (Adaptado de DeBowes et al., 2009).	17

Figura 20: Radiolucência periapical no ápice do 1MMD (seta) (Adaptado de DeBowes <i>et al.</i> , 2009).....	17
Figura 21: Na TAC observa-se a presença de doença endodôntica no 4PMD (Campbell <i>et al.</i> , 2016).....	18
Figura 23: Bloqueio maxilar caudal (Adaptado de Beckman, 2014).....	21
Figura 22: Bloqueio maxilar rostral (ou infraorbital) (Adaptado de Beckman, 2014).	21
Figura 24: Odontosecção da raiz distal das raízes mesiais (Adaptado de Anthony, 2011). ...	24
Figura 25: Extração cirúrgica do 4PM: raiz distal removida (seta amarela) e raízes mesiais remanescentes seccionadas (círculo verde) (Adaptado de Peak, 2009).	26
Figura 26: Presença de sinais graves de panoftalmite, devido a um traumatismo ocular iatrogénico com um elevador periodontal. (Smith, 2004).....	27
Figura 27: Colocação das limas endodônticas nos canais radiculares para verificar posteriormente a profundidade destes no raio-x (Gioso, 2003).	30
Figura 28: Radiografia intraoperatória para verificar a selagem dos canais radiculares (DuPond et al., 2009).....	31
Figura 29: Criação do retalho através de uma incisão semilunar para expor a raiz mesiobucal do 4PM (Bellows, 2004).	32
Figura 30: Serviço de Estomatologia do HRVM – Realização da HPCO pelo Médico Veterinário Bruno Tavares (Fotografia gentilmente cedida pelo HRVM).	34
Figura 31 - Radiografia intraoral de um cão com abscesso periodontal-endodôntico no 1MMD devido à periodontite crónica (DeBowes, 2010).....	38
Figura 32 – Radiografia intraoral de um cão com abscesso periapical no 4PME (seta)	39
Figura 33: Sugestão de nova classificação para os abscessos dentários nos animais domésticos.	46
Figura 34: Fístula infraorbitária (Fotografia gentilmente cedida pelo HRVM).	49
Figura 35 – Modelo Odontograma (Gentilmente cedido pelo Prof. Dr. Carlos Viegas – UTAD).	xvi
Figura 36 - Modelo Odontograma (Gentilmente cedido pelo Prof. Dr. Carlos Viegas – UTAD).	xvii

Índice de Gráficos

Gráfico 1 – Classificação do diagnóstico de casos com suspeita de abcesso do carniceiro....	40
Gráfico 2 – Distribuição da amostra por raças.	i
Gráfico 3 – Distribuição da amostra por grupos etários.	i
Gráfico 4 – Distribuição da amostra tendo em conta o tamanho/porte.	i
Gráfico 5 – Distribuição da amostra por género.	ii
Gráfico 6 – Classificação da amostra tendo em conta o sistema ASA.	ii
Gráfico 7 – Motivos da consulta.	ii
Gráfico 8 - Principais sinais clínicos observados.	iii
Gráfico 9 – Distribuição dos AD pelos quadrantes da maxila.	iii
Gráfico 10 – Relação dos AD com os dentes maxilares afetados.	iii
Gráfico 11 – Raízes afetadas relativamente aos dentes maxilares afetados (1M, 1M + 4P, 4P).	iv
Gráfico 12 – Etiologia dos abscessos dentários.	iv
Gráfico 13 – Classificação da DP.	iv
Gráfico 14 – Classificação dos traumatismos com fraturas dentárias.	v
Gráfico 15 – Frequência dentária na DP/ AD Periodontais-endodônticos.	v
Gráfico 16 – Frequência dentária nos traumatismos com fraturas dentárias/ AD Periapicais. .	v
Gráfico 17 - Relação do tamanho dos animais com os AD periodontais-endodônticos.	vi
Gráfico 18 - Relação do tamanho dos animais com os AD periapicais.	vi
Gráfico 19 – Relação do tipo de AD com o grupo etário dos animais.	vi
Gráfico 20 – Tratamento dos abscessos dentários na amostra.	vii
Gráfico 21 – Relação da etiologia/ tipo de AD com o tratamento.	vii
Gráfico 22 – Relação do tratamento da amostra com o grupo etário.	vii

Índice de Tabelas

Tabela 1: Diagnósticos diferenciais (DD) do Abcesso do Carniceiro.	10
Tabela 2 - Classificação do estado físico do animal pré-anestesia.....	37
Tabela 3 – Caracterização dos abscessos dentários da amostra.....	38
Tabela 4 – Quadro resumo da classificação da DP e sinais clínicos.	viii
Tabela 5 – Distribuição racial da amostra.	viii
Tabela 6 – Outros sinais clínicos.....	ix
Tabela 7 – Relação da etiologia dos AD com o grupo etário da amostra.	ix
Tabela 8 – Distribuição racial dos AD periodontais-endodônticos.....	ix

Lista de Abreviaturas/Siglas/Símbolos/Acrónimos

AC – Abcesso (s) do Carniceiro

AD – Abcesso (s) Dentário (s)

AINE – Anti-inflamatórios Não Esteroides

AP – Abcesso Periapical ou Abscessos Periapicais

ASA – Classificação da Sociedade Americana dos Anestesiologistas

AVDC – Colégio Americano de Medicina Dentária Veterinária (*American Veterinary Dental College*)

D – Direito

DD – Diagnósticos Diferenciais

DP – Doença Periodontal

E – Esquerdo

FD – Fratura (s) Dentária (s)

FI – Fístula (s) Infraorbitária (s)

HRVM - Hospital Referência Veterinária Montenegro

HPCO – Higienização Profissional da Cavidade Oral

LP – Ligamento Periodontal

M – Molar

MB – Mesio Bucal

MP – Mesiopalatina

Nº - Número

P – Pré-molar

Perio-endo – Periodontal-endodôntico ou Periodontais-endodônticos

R – Raiz

RD – Raiz Distal

TAC – Tomografia Axial Computadorizada

% – Percentagem

+ – Mais

< – Menor ou Inferior

> – Maior ou Superior

MM – Molar Maxilar

PM – Pré-molar Maxilar

I - Revisão Bibliográfica

1. Etiopatogenia

1.1. Etiologia

Nos cães, as causas mais frequentes de abcesso periapical (AP) ou de abcesso do carnicheiro (AC) (Figura 1) são sobretudo as formas graves de doença periodontal (DP) com

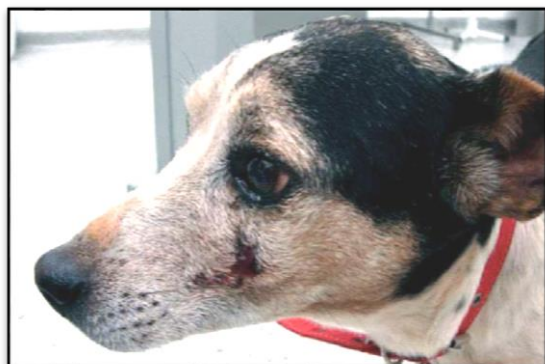

Figura 1: Abcesso periapical com presença de fístula infraorbitária (Dias *et al.*, 2013).

desenvolvimento de bolsas periodontais profundas, os traumatismos dentários com ou sem fraturas (Boni *et al.*, 2016; Dias *et al.*, 2013; Gioso, 2007; Harvey *et al.*, 1990; Naeini *et al.*, 2011; Roza, 2004, San Román, 1999; Teves, 2012), o desgaste excessivo dos dentes (Boni *et al.*, 2016; Henderson *et al.*, 1984) e as lesões iatrogénicas (Bichard *et al.*, 2003; Gioso, 2007; Kealy *et al.*, 2000; Roza, 2004; Teves, 2012).

1.1.1. Doença Periodontal

A DP caracteriza-se pela destruição do tecido de suporte e sustentação do dente (o periodonto), que inclui o tecido gengival, o cemento, o ligamento periodontal (LP) e o osso alveolar (Gorrel *et al.*, 2004; Zambori *et al.*, 2012).

Esta doença é progressiva e envolve duas fases: gengivite e periodontite. A gengivite é a fase inicial e o processo reversível da doença, no qual a inflamação está confinada à gengiva; enquanto a periodontite é irreversível, mas muitas vezes controlável (Ford, 2007; Niemiec, 2008). O processo de formação da DP pode ser classificado em quatro estágios: periodonto saudável (fase 0), gengivite (fase 1), periodontite inicial (fase 2), periodontite moderada (fase 3) e periodontite grave (fase 4) (Edwin *et al.*, 2012).

Os principais fatores que atuam na patogénese da DP incluem: placa bacteriana, estado imunológico, as características da saliva, raça, idade, rotina de limpeza profilática e tipo de alimentação. No entanto, a placa bacteriana ou biofilme bacteriano é o agente etiológico primário, que consiste predominantemente em bactérias aeróbias gram-positivas e bactérias anaeróbias gram-negativas (Edwin *et al.*, 2012; Gioso, 2007).

Para compreender o desenvolvimento da DP é necessário ter em conta diversos processos que ocorrem na cavidade oral. Os dentes estão envolvidos por um fluido biológico

acelular constituído por glicoproteínas salivares, polipeptídeos e lípidos que à superfície dos mesmos forma uma película dentária. Sobre esta película ocorre a adesão inicial de bactérias não patogénicas com capacidade de adesão primária como os *Actinomyces* spp. e os *Streptococcus* spp. formando-se posteriormente sobre estas um agregado complexo de microrganismos que vivem em comunidade, designado por placa bacteriana (Edwin *et al.*, 2012; Ford, 2007; Gorrel *et al.*, 2004; Zambori *et al.*, 2012).

À medida que a placa bacteriana prolifera e progride para o sulco gengival, o microambiente altera-se de início para anaeróbio facultativo ou microaerófilo e depois para anaeróbio estrito, com um aumento do número de bactérias anaeróbias gram-negativas com maior potencial patogénico (Zambori *et al.*, 2012).

A microbiota patogénica descrita é responsável pela produção de enzimas e endotoxinas o que suscita uma resposta inflamatória por parte do hospedeiro com consecutiva e progressiva destruição do periodonto (Ford, 2007; Gioso, 2003; Gorrel *et al.*, 2004; Zambori *et al.*, 2012).

A placa torna-se mineralizada através da precipitação de sais de cálcio presentes na saliva, formando-se o cálculo dentário, que por vezes invade o sulco gengival, causando inflamação adicional pela sua ação mecânica (Ford, 2007; Gorrel *et al.*, 2004).

A acumulação de cálculo afeta todos os dentes, principalmente o quarto pré-molar maxilar (4PM) e o primeiro molar maxilar (1MM), pois estes estão mais próximos das aberturas dos ductos das glândulas parótidas e zigomáticas (Edwin *et al.*, 2012).

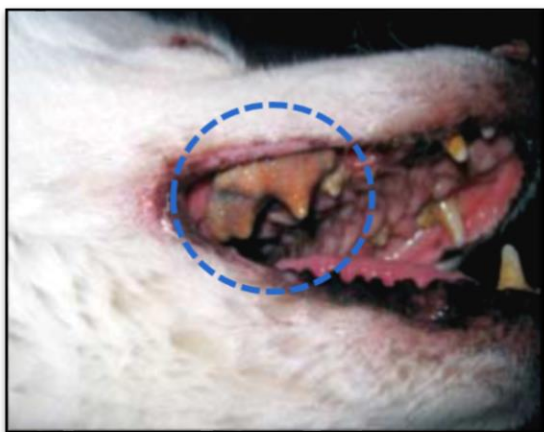

Figura 2: Doença Periodontal associada ao abscesso dentário do 4PMD (Adaptado de Salvekar, 2010).

Uma das consequências da DP é o abscesso periodontal-endodôntico. Forma-se quando a infeção periodontal tem acesso ao sistema endodôntico, causando doença endodôntica através da contaminação bacteriana, como pode ocorrer no AC (Niemic, 2008) (Figura 2).

Da apresentação grave de DP pode resultar uma inflamação perto da órbita, que pode posteriormente conduzir à cegueira.

Outra consequência local significativa da DP é a osteomielite crónica, que é uma infeção que evolui com necrose do osso (Niemic, 2008). Relembra-se no entanto que a causa mais comum de osteomielite crónica da maxila é o AC maxilar (Singh *et al.*, 2009).

1.1.2. Traumatismos Com Fraturas Dentárias

A classificação dos traumatismos com fraturas dentárias do Colégio Americano de Medicina Dentária Veterinária (AVDC) está representada na figura 3.

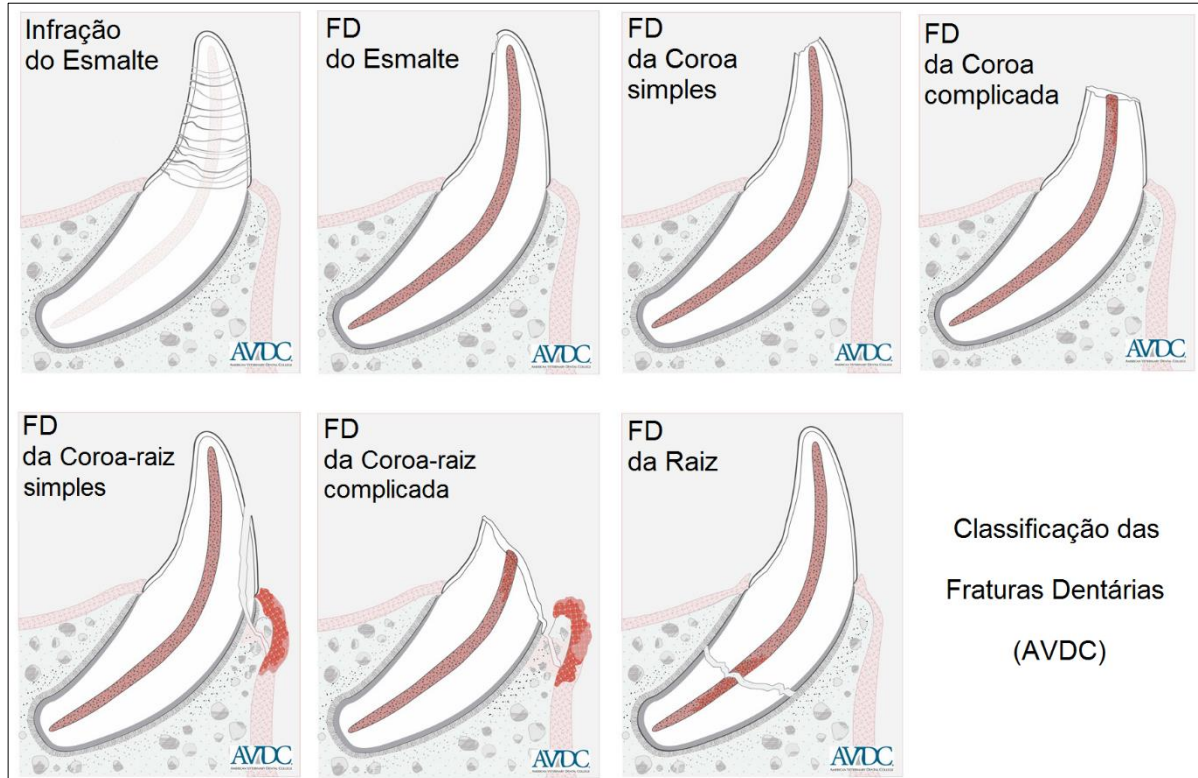


Figura 3: Classificação das Fraturas Dentárias do Colégio Americano de Medicina Dentária Veterinária (Adaptado de AVDC, 2017).

O 4PM é um dos dentes mais, se não o mais, frequentemente fraturado em cães. Quando a força oclusal é aplicada em objetos duros, presos entre estes dentes, cria-se uma força de cisalhamento significativa na ponta da cúspide mesial do 4PM. Em alguns casos, o resultado é uma fratura da ponta da cúspide mesial, em combinação com uma fratura da parede vestibular do dente, clinicamente referida como uma fratura em faceta (Peak, 2009).

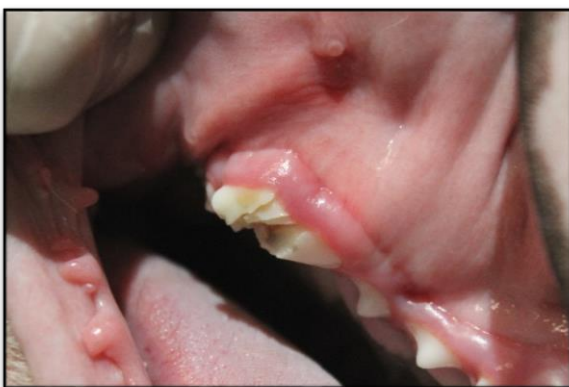

Figura 4: Fratura coroa-raiz complicada do dente 4PM (Fotografia gentilmente cedida pelo HRVM).

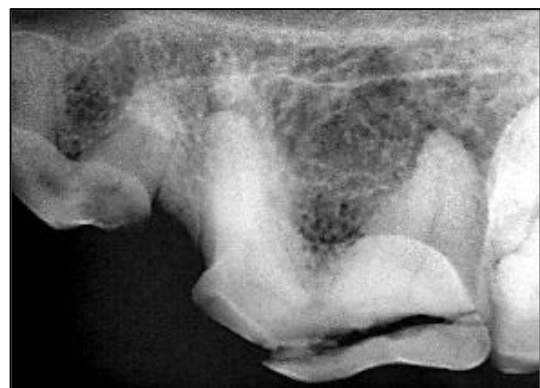

Figura 5: Radiografia para avaliar a fratura da coroa do dente 4PM (Peak, 2009).

1.1.3. Traumatismos Sem Fraturas Dentárias

Mesmo durante a mastigação, os traumatismos intensos (concussão sem fratura) podem lesionar os vasos no ápice dentário, resultando numa reação inflamatória com formação de edema na região (Gioso, 2013; Leon-Roman *et al.*, 2002; Roza, 2004). Como a polpa está encarcerada pela parede dentinária que é inelástica, depois do edema a inflamação progride para necrose (Leon-Roman *et al.*, 2002; Roza, 2004).

1.1.4. Desgaste Dentário Excessivo

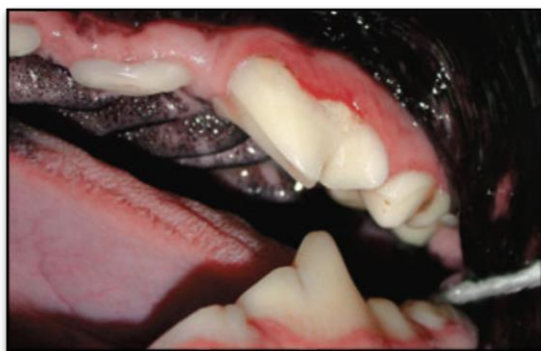

Figura 6: Desgaste dentário (Niemiec, 2011).

O desgaste dentário é frequente em animais com más oclusões e nos que mastigam objetos e/ou alimentos muito duros (Wiggs *et al.*, 1997). Estas situações podem ocasionar desgaste excessivo do esmalte e da dentina, atingindo e expondo a polpa e conduzindo à instalação de um AP (Boni *et al.*, 2016; Dias *et al.*, 2011; Gioso, 2007).

1.1.5. Causas Iatrogénicas

O comprometimento e a exposição da dentina e da polpa dentária podem ocorrer de forma intencional ou acidental durante os procedimentos odontológicos, correspondendo às lesões iatrogénicas. Um exemplo disso é o calor gerado durante a preparação de uma cavidade dentária (restauração), ou do emprego incorreto do ultrassom odontológico, podendo causar lesão térmica à polpa (Dias *et al.*, 2011; Gioso, 2007). Para evitar este tipo de lesão iatrogénica é recomendado a utilização de um sistema de irrigação ou a redução do tempo de trabalho na superfície dentária.

Outra causa iatrogénica é a movimentação dentária exagerada do 4PM nos tratamentos ortodônticos, a qual pode causar comprometimento do aporte vascular na região periapical, resultando em necrose pulpar e por vezes consecutivamente em fístula dentária (Aylon, 2008; Dias *et al.*, 2011; Dias *et al.*, 2013; Gioso, 2007).

1.2. Patogenia

Geralmente, as lesões periapicais ocorrem como consequência da infeção ou necrose da polpa dentária ou por falha no tratamento da doença endodôntica crónica (DeBowes *et al.*, 2009;

Glickman *et al.*, 2013; Siqueira *et al.*, 2015). No entanto, podem também ocorrer na presença da DP grave (Menzies *et al.*, 2014).

Assim sendo, o AC é causado por bactérias que ganham acesso à raiz, através de uma bolsa periodontal profunda (no decurso da DP), através da cavidade pulpar de um dente fraturado, ou pela corrente sanguínea (princípio de anacorese) (DeBowes *et al.*, 2009; Menzies *et al.*, 2014; Naeini, 2011).

A agressão bacteriana dos tecidos periapicais através de enzimas, toxinas e produtos metabólicos, associada à ativação do sistema imunitário do hospedeiro resulta na lesão periapical. A resposta dos tecidos periapicais à agressão depende do número de bactérias patogénicas, do grau de virulência destas e da resistência do hospedeiro. Desta forma, pode desenvolver-se uma resposta inflamatória aguda, com a ocorrência de uma periodontite apical ou de um abcesso, ou uma resposta inflamatória crónica, com a formação de um granuloma, quisto ou AP crónico, com consequente destruição óssea. (Menzies *et al.*, 2014; Siqueira *et al.*, 2015).

A periodontite apical caracteriza-se pela resposta inflamatória aguda no periodonto apical (Glickman *et al.*, 2013; Siqueira *et al.*, 2015), com formação de edema que pode provocar uma ligeira extrusão do dente no alvéolo, acompanhada de dor. Histologicamente, o LP apresenta hiperemia e um infiltrado inflamatório com predominância de neutrófilos. Pode observar-se também a dilaceração das fibras de colagénio devido ao edema formado. Ao raio-x observa-se um aumento do espaço do LP apical, sem reabsorção óssea perirradicular. (Siqueira *et al.*, 2015).

O AP ou abcesso perirradicular agudo ocorre após uma exacerbação da inflamação aguda inicial, devido à infeção ou necrose pulpar, que promove a necrose tecidual apical e por sua vez a formação do abcesso (Glickman *et al.*, 2013; Siqueira *et al.*, 2015). O doente apresenta dor e pode verificar-se uma tumefação intra ou extra oral e mobilidade dentária, devido à extrusão dentária. Na análise histopatológica, adjacente ao ápice dentário observa-se uma acumulação de material purulento, células inflamatórias (sobretudo neutrófilos) e bactérias. Ao raio-x há apenas um espessamento do LP apical (Siqueira *et al.*, 2015) sem sinais de destruição óssea (Glickman *et al.*, 2013). Gradualmente pode perder o osso alveolar adjacente (lâmina dura) (Sapp *et al.*, 2004).

Quando o sistema imunitário consegue controlar a agressão bacteriana e atrair os macrófagos, linfócitos e plasmócitos para o local da infeção, a lesão passa a designar-se de **periodontite periapical crónica**. As características histopatológicas apresentadas são um

infiltrado inflamatório do tipo crónico no LP apical, com macrófagos, linfócitos, plasmócitos, fibroblastos, fibras nervosas e vasos sanguíneos neoformados (Siqueira *et al.*, 2015). O animal não apresenta dor e ao raio-x ainda não se observa reabsorção óssea (Glickman *et al.*, 2013), mas o espaço do LP pode estar espessado (Sapp *et al.*, 2004; Siqueira *et al.*, 2015).

A evolução desta lesão ocorre com reabsorção óssea e substituição do osso reabsorvido por tecido de granulação, formando um **granuloma periapical** ou perirradicular. Esta lesão periapical, de forma circular ou oval, é constituída na periferia por uma cápsula de colagénio e no seu interior por tecido de granulação constituído maioritariamente por macrófagos, seguidos pelos linfócitos, plasmócitos e neutrófilos. Também podem estar presentes mastócitos e restos de células epiteliais de Malassez produzidas pelo LP, formando um granuloma epiteliado. Radiograficamente, observa-se uma área radiolúcida no ápice do dente, bem circunscrita, e perda da integridade da lâmina dura (Sapp *et al.*, 2004; Siqueira *et al.*, 2015). Relativamente ao tamanho da lesão não costuma ultrapassar os 15mm quando associada a um dente desvitalizado (Gioso, 2007).

Um granuloma epiteliado pode evoluir para um **quisto periapical** se ocorrer degeneração das células epiteliais, formando uma cavidade patológica composta por material líquido ou semissólido. A cavidade está revestida por um epitélio estratificado pavimentoso e exteriormente observa-se tecido de granulação e uma cápsula de tecido conjuntivo denso com predominância de colagénio. Pode verificar por vezes a presença de cristais de colesterol. As características radiográficas são similares às do granuloma, sendo difícil distingui-las ao raio-x. (Siqueira *et al.*, 2015). Porém, Chapman *et al.* (2013), Gioso (2007) e Sapp (2004) refere que o quisto pode ter uma linha radiopaca ao seu redor, devido a uma osteogénese de resposta a um quadro crónico (Gioso, 2007) ou à reabsorção do ápice dentário (Sapp *et al.*, 2004). Além disso, o quisto periapical é tipicamente maior que o granuloma periapical (Chapman *et al.*, 2013).

O **AP crónico** resulta da evolução crónica do AP agudo ou da formação de exsudado purulento no interior de um granuloma ou de um quisto (Chapman *et al.*, 2013; Siqueira *et al.*, 2015). As características histológicas desta lesão são: no centro zonas de necrose de liquefação contendo neutrófilos desintegrados, envolvidas por uma zona de tecido de granulação (Gioso, 2007; Sapp *et al.*, 2004; Siqueira *et al.*, 2015) e por uma cápsula fina de tecido fibroso com linfócitos e plasmócitos (Sapp *et al.*, 2004). A fístula ocorre com a formação de uma comunicação das zonas de necrose à periferia revestida por um epitélio ou por um tecido conjuntivo. Na radiografia verifica-se uma área de destruição óssea periapical, tal como no

granuloma e no quisto periapical. No entanto, ao contrário do granuloma e do quisto, o contorno da área radiolúcida é difuso ou mal definido (Gioso, 2007; Siqueira *et al.*, 2015).

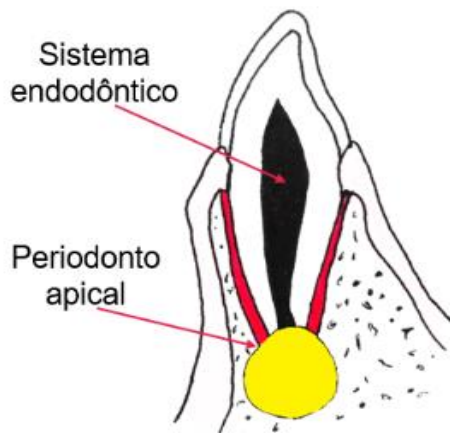


Figura 7: Ilustração representativa do Abscesso Periapical ou AC (amarelo).

O AC enquadra-se neste tipo de lesão osteolítica periapical, que acomete principalmente o 4PM (Dias *et al.*, 2011; Dias *et al.*, 2013; Gioso, 2007; Pinheiro, 2007; Teves, 2012).

Posteriormente, há a formação de uma fístula que permite a drenagem do abscesso. (Foster *et al.*, 2016). O trato de drenagem pode abrir através da pele na região infraorbitária, criando uma cavidade cutânea, ou abrir através da mucosa apical para a junção mucogengival (Anthony, 2011; Salvekar *et al.*, 2010; Silva *et al.*, 2010).

A disseminação sistêmica das bactérias (bacteriemia) pode afetar outros sistemas de órgãos (Anthony, 2011).

Esta lesão é considerada uma afeção oral frequente no cão, especialmente nos menos vigiados a nível dentário (Dias *et al.*, 2011; Dias *et al.*, 2013; Gioso, 2007; Pinheiro, 2007; Teves, 2012) e será o tema principal deste trabalho.

2. O Dente Carniceiro ou Quarto Pré-molar Maxilar

O 4PM é o maior dente maxilar permanente dos animais carnívoros (Lacerda *et al.*, 2000; Pignone, 2009), está localizado distalmente ao terceiro pré-molar maxilar e mesialmente ao 1MM (Dias *et al.*, 2013; Salvekar *et al.*, 2010) (Figura 8).

De entre as suas funções destaca-se a preensão dos alimentos e, juntamente com o primeiro molar mandibular, o corte dos alimentos (Hale, 2004). Sendo um dente muito utilizado, fica suscetível a afeções, como a fratura dentária com ou sem exposição pulpar, a DP e a lesão periapical (Gioso, 2007; Roza, 2004; Wiggs *et al.*, 1997).

Nos cães o 4PM é um dente trirradicular, ou seja, possui três raízes distintas inseridas nos alvéolos do osso maxilar, próximas à região infraorbitária: a raiz mesiobucal, a mesiopalatina e a distal (Lacerda *et al.*, 2000; Roza, 2004; Salvekar *et al.*, 2010; Wiggs *et al.*, 1997).

No AC, normalmente apenas uma das raízes fica afetada, enquanto as outras mantêm o dente parcialmente vital (Dias *et al.*, 2011; Ribeiro *et al.*, 2011; San Román, 1999; Wiggs *et al.*, 1997). A raiz envolvida é geralmente a distal no 4PM (Capik *et al.*, 2000).

Embora mais frequente no dente carnicero, a fístula infraorbitária (FI) pode ocorrer em qualquer dente. Existem vários relatos da sua ocorrência em consequência da lesão do canino maxilar em carnívoros selvagens e primatas (Pachaly *et al.*, 1999).

3. Incidência

O AC é tipicamente observado em cães geriátricos, especialmente após os sete anos de idade. (Foster *et al.*, 2016; Salvekar *et al.*, 2010; Singh *et al.*, 2009). Ocorre principalmente nestes animais devido à má higiene bucal associada à DP ou a fraturas traumáticas (Naeini *et al.*, 2011).

Até o momento, não há relatos na literatura sobre a predisposição racial, etária e sexual desta doença em cães (Boni *et al.*, 2016; Dias *et al.*, 2011; Landon, 2016). No entanto, alguns autores consideram como fator predisponente as raças de pequeno porte com idade avançada como os Teckels, Poodles, Yorkshire Terrier (Gouveia, 2009; Landon, 2016).

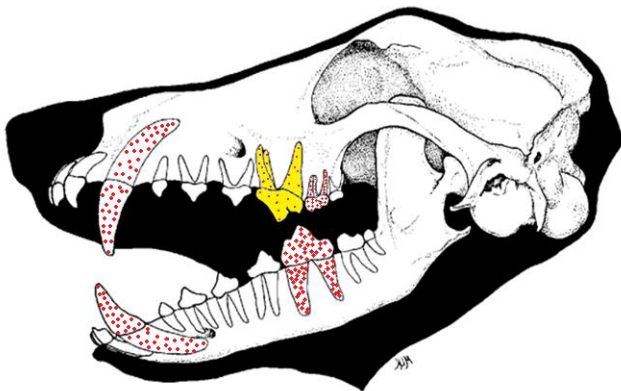


Figura 8: Dentes afetados no Abcesso do Carniceiro: 4PM (amarelo), caninos, 1MM e 1º molar mandibular (vermelho) (Adaptado de Kesel, 2013).

Ocasionalmente no cão, esta condição pode afetar o 1MM, o 1º molar mandibular (Harvey *et al.*, 1990) e os caninos (DeBowes *et al.*, 2009) (Figura 8). O 1º molar mandibular também é denominado de dente carnicero, tal como o 4PM (Naeini, 2011).

De acordo com Dias *et al.* (2011) e Gioso (2007), a evolução do AC é lenta, podendo variar de meses a anos.

4. Sinais Clínicos

Os sinais clínicos geralmente são uma exacerbação aguda de uma condição crônica, não sendo considerado uma emergência cirúrgica.

O sinal clínico principal é o aumento de volume facial na região infraorbitária, apresentando uma consistência variável (Boni *et al.*, 2016; Dias *et al.*, 2011; Singh *et al.*, 2013) (Figura 9). Quando fistula, deixa uma lesão na pele de 1 a 2 mm, que secreta continuamente

material sanguinolento e/ou purulento (Dias *et al.*, 2011; Harvey, 2005; Salvekar *et al.*, 2010; Silva *et al.*, 2010; Singh *et al.*, 2013). A fístula também pode ocorrer na gengiva sobre o dente e drenar para o interior da cavidade oral (Singh *et al.*, 2009).

É nesta altura que a doença é observada pelo proprietário, pois a maioria dos cães não mostra quaisquer sinais externos da doença (Naeini *et al.*, 2011).

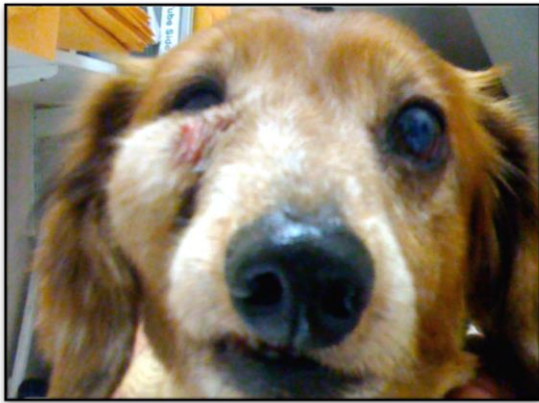

Figura 9: Tumefação facial na região infraorbitária (VirtuaVet, 2012).

Pode ocorrer um quadro de celulite facial (Dyce *et al.*, 1990), como também inflamação da mucosa do seio maxilar, já que este possui estreita proximidade com as raízes do 4PM (Holmstron *et al.*, 2004).

Outros sinais clínicos possíveis de se observar são: dificuldade em preender e em mastigar os alimentos, fricção do focinho no chão ou com as patas, apatia, hiporexia, anorexia, sialorreia, halitose, descoloração (escurecimento)

do dente afetado, dor à percussão dentária e maxilar, sinais clínicos da DP, fratura da coroa dentária e febre (Apollo *et al.*, 2006; Cavalcante *et al.*, 2002; Gioso, 2007; Gorrel, 2004; Pachaly, 2006; Salvekar *et al.*, 2010; Silva *et al.*, 2010).

O AC pode originar alterações secundárias no olho, sendo estes sinais clínicos confundidos com uma doença oftálmica primária (Neuman, 1974). A afeção ocular mais observada é a obstrução parcial ou total do ducto nasolacrimal, impedindo a drenagem lacrimal, tendo como sinal clínico a epífora e a contaminação bacteriana de estruturas oculares. O sistema respiratório também pode sofrer consequências tais como, rinite, sinusite crónica (Ramsey *et al.*, 1996) e osteomielite sinusal (Smith, 2004).

5. Diagnósticos Diferenciais

Tabela 1: Diagnósticos diferenciais (DD) do Abcesso do Carniceiro.

DD do Abcesso do Carniceiro	DD Odontológicos	Reabsorção dentária	As radiografias não mostram evidência de radiolucidez apical
		Carcinoma espinocelular e fibrosarcoma	São tumores invasivos e de rápido crescimento; devido à reabsorção óssea aumentam a mobilidade e deslocam os dentes
		Cementoma	Radiograficamente as raízes apicais estão aumentadas e apresentam uma zona fina de radiolucidez contínua com o LP
		Ameloblastoma	Aumenta a mobilidade e desloca os dentes; expande lentamente
		Quistos	As radiografias mostram geralmente uma área lítica ampla no ápice dentário, semelhante a abscessos apicais e podem evoluir para estes. Um quisto primordial ocorre no local de um dente congenitamente ausente, e radiograficamente tem ao seu redor uma forma oval radiolúcida e um contorno fino radiopaco. O quisto dentígero ocorre a partir do quisto folicular de um dente impactado ou incorporado, e observa-se radiograficamente o dente dentro do quisto
	DD Não Odontológicos	Ferida dos tecidos moles com abscesso por traumatismos ou dermatopatias	
		Abscesso de corpo estranho	
		Fratura maxilar e sequestro ósseo	
		Neoplasia maxilar ou nasal	

[Adaptado de Anthony, 2011; Dias *et al.*, 2011; Verstraete, 1999]

O edema facial agudo, num local típico para um abscesso apical, deve ser considerado um abscesso até prova em contrário. As neoplasias que se prolongam para a área retrobulbar normalmente não apresentam edema de forma aguda (DeBowes *et al.*, 2009).

6. Diagnóstico

O diagnóstico depende, primeiramente, do maior número de informações obtidas durante a anamnese, sendo necessária a história médica e dentária completa do animal. Posteriormente realizam-se os exames orais, faciais, e sistêmicos e observam-se os sinais clínicos, averiguando a presença ou não de fístula. Juntamente com os resultados radiográficos e o conhecimento das estruturas anatómicas envolvidas, pode ser suspeito o AC. As radiografias dentárias permitirão um diagnóstico definitivo de lesão periapical sugestível de AP (Boni *et al.*, 2016; Naeini *et al.*, 2011). No entanto, apenas o estudo histopatológico pode confirmar com precisão o diagnóstico das lesões periapicais (Croitoru *et al.*, 2016).

Deve notar-se que os abscessos bilaterais dos carniceros são pouco frequentes em cães, o que pode dificultar a determinação do diagnóstico nesta situação (Naeini *et al.*, 2011). Além disso, a presença de cálculo dentário ou de odontólitos recobrimdo uma área dentária fraturada pode dificultar o diagnóstico precoce (Dias *et al.*, 2011; Gioso, 2007).

O exame oral detalhado e o exame radiológico processam-se com o animal sob sedação ou anestesia geral, de modo a identificar se a lesão é na raiz do 4PM ou noutra dente. (Gioso, 2003; Pachaly, 2006; Silva *et al.*, 2010).

6.1. História Clínica

Na história clínica deve obter-se a história médica e odontológica do animal, sendo importante registar a idade, género, história familiar do animal, dieta, tratamentos odontológicos pregressos e cuidados dentários (Gourlay *et al.*, 1990; Holmstrom *et al.*, 2005; Roza, 2011).

Após o registo da história do animal, deve ser realizado o exame físico detalhado e sistemático (Verstraete, 1999).

6.2. Exame Oral

O exame clínico da cavidade oral é um procedimento muito importante, que permite o reconhecimento de afeções da cavidade oral ou dos dentes. Este exame oral inicia-se com o animal acordado na consulta, e termina muitas vezes, após a anestesia geral (Roza, 2011).

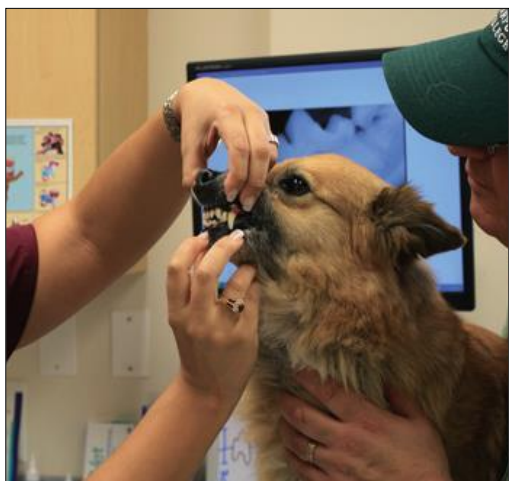

Figura 10: Exame oral: primeira avaliação da cavidade oral (Adaptado de Perrone, 2012).

O início da avaliação do aparelho mastigatório compreende a análise da cabeça e do pescoço, verificando o formato, os movimentos e inclinações anormais da cabeça, assimetria facial e/ou labial, assim como a existência de suor (sudorese) na face. Deve examinar-se os olhos e o nariz para observar eventuais lesões infraorbitárias, corrimentos, oftalmia, enoftalmia, exoftalmia, ptose ou fotofobia (Gourlay *et al.*, 1990; Roza, 2004).

Normalmente, na presença de AC observa-se edema facial abaixo e ligeiramente à frente do canto medial do olho. O edema facial de um AP do primeiro ou segundo molar pode ocorrer ao redor

dos olhos, abaixo e atrás do olho, ou ser principalmente retrobulbar (DeBowes *et al.*, 2009; Neuman, 1974; Verstraete, 1999).

Usando contenção física ou sedação, se necessário, realizar a palpação e a percussão das áreas de sinusite e verificar se há qualquer evidência de dor (Gourlay *et al.*, 1990). Palpar a porção óssea da cabeça, rosto e maxilares para uma possível assimetria, alargamento, atrofia, sinais de infecção ou neoplasia, existência de crepitação ou obstrução. Palpe a tireoide e os linfonodos regionais para verificar se há alterações no tamanho e na consistência (Gourlay *et al.*, 1990; Roza, 2004).

Em seguida, observa-se o interior da cavidade oral, mucosas, gengivas, palatos, região distal da cavidade oral, língua e dentes. Se o animal não permite a manipulação, o exame deve ser finalizado após a anestesia (Roza, 2004). Na cavidade oral podem estar presentes estomatites, aumentos de volume, lacerações, calcinose, neoplasias, corpos estranhos e queimaduras por produtos químicos ou choque elétrico (Roza, 2011). Os lábios, as glândulas salivares e seus dutos, assim como os músculos também devem ser examinados (Gourlay *et al.*, 1990).

Finalmente examinar o alinhamento e a articulação da dentição na simetria, verificar a existência de maloclusões e lesões induzidas por traumatismo (Gourlay *et al.*, 1990).

Posteriormente, realiza-se o exame periodontal, uma avaliação sistemática dos dentes e das estruturas periodontais. O exame deve ser realizado com o auxílio da sonda periodontal, espelho odontológico e explorador, e todas as alterações devem ser registradas. (Roza, 2011).

Os critérios de avaliação periodontal compreendem a placa dentária; cálculo; gengivite; hiperplasia gengival; recessão gengival; hemorragia; exposição da furca; profundidade dos sulcos; mobilidade dentária (Cleland, 2000).

Verificar também a forma dos dentes, cor gengival e dentária, cobertura de esmalte, cárie, fraturas, abrasão ou desgaste dentário, dentes ausentes ou com reabsorção (Gourlay *et al.*, 1990; Lobprise, 2011).

Os dados obtidos devem ser registrados na ficha clínica do doente, de preferência num odontograma (Roza, 2004) (Figura 35 e 36 – em anexo).

Numa situação de AC, o dente envolvido pode apresentar-se de diferentes formas: pode parecer normal; pode ter uma fratura da coroa com ou sem exposição pulpar óbvia, pode apresentar descoloração (geralmente cinzento escuro ou azul), ou ter excessiva acumulação de cálculo relativamente aos outros dentes. Em relação ao índice de dor, o desconforto pode variar

desde ligeiro a grave, dependendo do grau de edema e da pressão nos tecidos locais (DeBowes *et al.*, 2009).

6.3. Exame Radiográfico

6.3.1. Técnica do Paralelismo na Radiografia

Na técnica do paralelismo na radiografia, a estrutura a ser radiografada deve estar paralela à película, e o feixe de radiação-x perpendicular à película e à estrutura. Esta abordagem funciona na maioria dos casos, mas o espaço disponível para a radiografia intraoral é limitado (Peak, 2007).

Na radiografia intraoral, a película é colocada na boca e o feixe de raios-X é passado através do dente/ osso para a película. É uma boa opção na região dos pré-molares e molares mandibulares, mas não funciona para os dentes maxilares, nem para os caninos e incisivos mandibulares, pois a película não pode ser colocada exatamente paralela aos dentes a serem radiografados, devido à presença do palato duro e da mucosa (Crossley, 2006; Peak, 2007).

Para realizar radiografias com películas intraorais periapicais e/ ou oclusais, os animais devem estar sob anestesia geral e todas as considerações devem ser cumpridas (diagnósticos pré-operatórios, monitorização do animal e suporte) (Lobprise, 2011).

6.3.2. Técnica da Bissetriz de Um Ângulo

De seguida, apresentam-se alguns procedimentos de como posicionar o 4PM e o maxilar para a realização de radiografias intraorais.

O posicionamento adequado da película dental intraoral na área do 4PM é o apresentado na figura 11. Verifica-se que a película dental não pode ser colocada em paralelo com as raízes do 4PM (Peak, 2007).

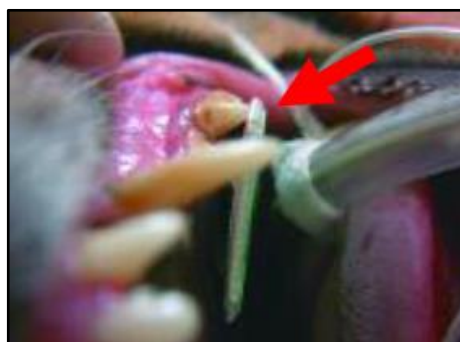


Figura 11: Posicionamento da película dental intraoral na área do 4PME (Adaptado de Peak, 2007).

O plano da película dental e o plano do eixo longo do dente não criam um ângulo de 90 graus exato, tal como não se pode simplesmente colocar a ampola da máquina de raio-x dental em 45 graus ao longo do eixo do dente, porque isso pode ou não criar o posicionamento preciso (Lobprise, 2011).

Para simplificar a técnica da bisettriz de um ângulo, deve imaginar-se o alinhamento da ampola perpendicularmente ao longo eixo do dente, e o alinhamento da ampola perpendicularmente ao plano da película (Figura 12).

Nesta altura, deve realinhar-se a ampola entre esses dois limites de referência, como está representado na figura 12. Isso deve permitir o posicionamento adequado para a radiografia do dente (Fugita, 2011; Lobprise, 2011)




Figura 12: Posição apropriada da ampola de raio-x para radiografar o dente 4PME. Tracejado vermelho: linha perpendicular ao dente 4PME. Tracejado verde: linha perpendicular à película dental. (Adaptado de Peak, 2007).

Este procedimento cria uma boa imagem de diagnóstico do osso alveolar, coroa, raízes e ápices das raízes do 4PM (Figura 13) (Peak, 2007).

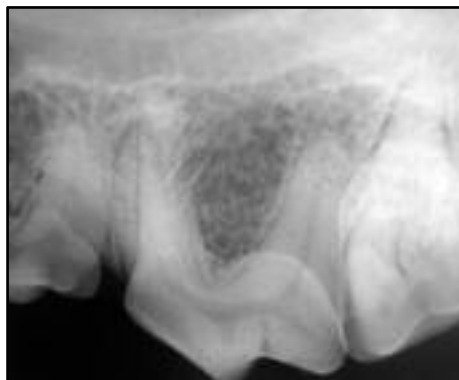

Figura 13: Radiografia do 4PME com a técnica da bisettriz de um ângulo (Peak, 2007).

Uma limitação é a sobreposição das raízes mesiais uma sobre a outra. O significado clínico desta sobreposição é discutível. Por exemplo, se a perda óssea periodontal é observada em torno de uma das raízes, a sondagem periodontal deve ajudar a determinar qual a raiz

envolvida. Se a osteólise periapical é observada, então a doença endodôntica está provavelmente presente e pode afetar todas as raízes.

Em alguns casos pode ser útil a utilização das técnicas radiográficas para distinguir as raízes mesiais. Se uma das raízes for submetida a reabsorção radicular ou a anquilose, esta informação pode ser valiosa antes da extração. A determinação das raízes individuais também é útil quando se avança pelos canais durante a avaliação inicial para o tratamento do canal ou determinação do comprimento do canal radicular.

Para separar as raízes mesiais, uma opção é mover a ampola para caudal e apontar o feixe rostralmente. Isto vai converter a "sombra" das raízes, de tal forma que as duas raízes mesiais possam ser vistas individualmente (Figura 14). Uma limitação desta técnica é que por vezes, pode resultar na sobreposição da raiz mesiobucal com a raiz distal do 3º pré-molar maxilar (Peak, 2007).

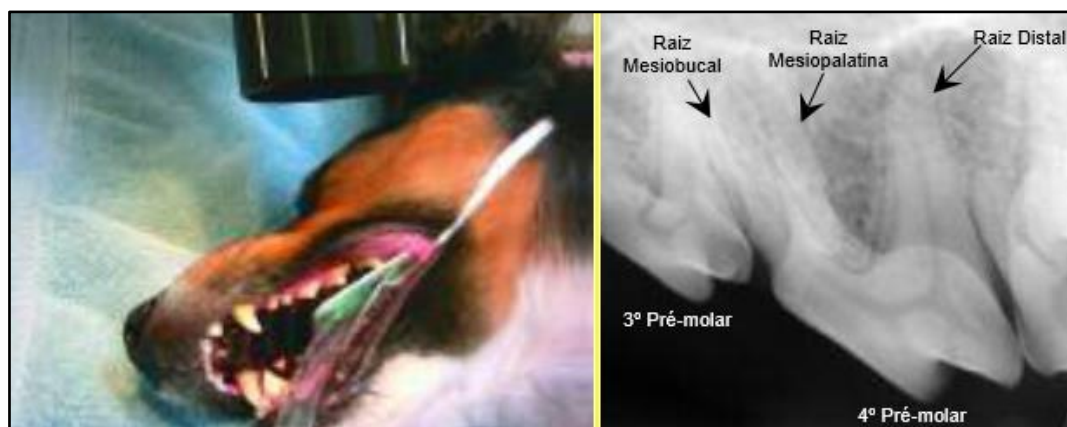

Figura 14: Posição caudal da ampola de raio-x para radiografar as raízes mesiais do dente 4PME e respetiva radiografia. (Adaptado de Peak, 2007).

Outra técnica para separar as duas raízes mesiais do 4PM é posicionar a ampola na posição normal para a radiografia do 4PM e, mantendo-se no mesmo plano, mova a ampola ligeiramente rostral, visando o feixe do raio-x numa direção mais rostro-caudal (Figura 15).

Neste caso, a raiz distal fica sobreposta com o 1MM, sendo esta a sua limitação (Peak, 2007).

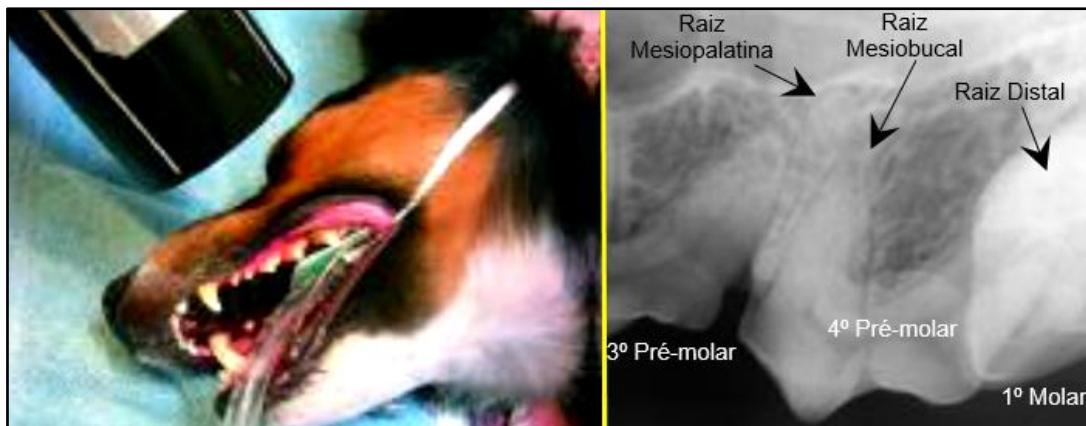

Figura 15: Posição rostro-caudal da ampola de raio-x para radiografar as raízes mesiais do dente 4PME e respetiva radiografia. (Adaptado de Peak, 2007).

Uma técnica alternativa para tirar radiografias dentárias do 4PM envolve a colocação do animal em decúbito esternal. Em seguida, posicionar a película intraoral na boca paralela ao palato/ mesa; alinhar a ampola perpendicularmente à linha que bissecta (linha azul) o plano da película e o plano que cria o eixo longitudinal do dente (linhas vermelhas) (figura 16). Isto está próximo, mas não sempre de um ângulo de 45 graus em relação à cabeça, quando visualizado a partir da posição rostral para caudal (Peak, 2007).

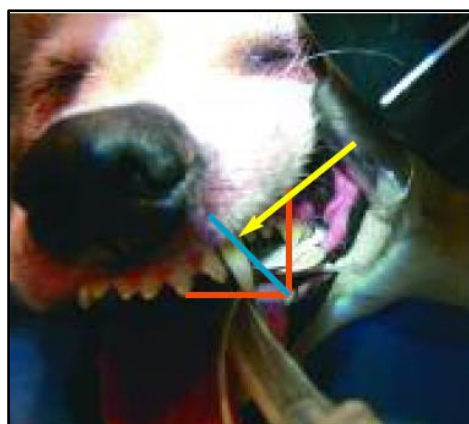


Figura 16: Posição alternativa da ampola de raio-x para radiografar o dente 4PME, com o animal em decúbito esternal (Peak, 2007).

Ao colocar a ampola perpendicular ao longo do eixo do dente (Figura 17) cria-se uma "sombra" longa do dente sobre a película, formando uma imagem radiográfica alongada. Esta imagem não serve de diagnóstico para o osso alveolar ou ápices das raízes, mas pode ser benéfica para avaliar a coroa isolada.

O posicionamento da ampola perpendicular ao plano da película de raio X dentário (Figura 18) cria uma imagem reduzida do dente ou das raízes. Esta imagem provavelmente não será de diagnóstico, mas o ápice da raiz palatal pode ser visto (Peak, 2007).



Figura 17: Posição da ampola de raio-x para avaliar a coroa do dente 4PM (Peak, 2007).

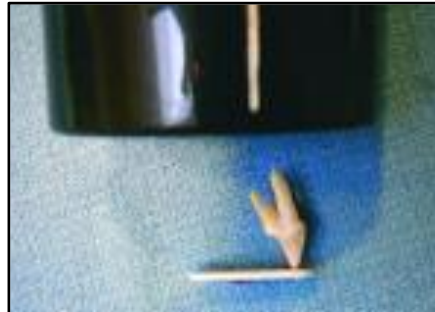


Figura 18: Posição da ampola de raio-x para avaliar o ápice da raiz palatal do dente 4PM (Peak, 2007).

A radiologia odontológica está rapidamente a tornar-se convencional na prática clínica em medicina veterinária, pois mostrou-se uma das melhores formas para obter qualidade nos cuidados dentários (Niemieć, 2010; Wright *et al.*, 2011).

6.3.3. Interpretação da Imagem Radiográfica no Abcesso do Carniceiro

Para a conclusão do diagnóstico do AC é indispensável a realização de radiografias intraorais e a confirmação através destas, da presença de solução de continuidade da lâmina dura ao redor do ápice (Gioso, 2003; Silva *et al.*, 2010). Pode observar-se uma área de osteólise na região periapical, dependendo do grau de evolução da lesão (Leon-Roman *et al.*, 2004; Silva *et al.*, 2010).

Para confirmar qual o dente envolvido, especialmente quando se tenta distinguir entre o 4PM e o 1MM, podem ser necessários vários pontos de vista (DeBowes *et al.*, 2009). A raiz do dente afetado terá uma radiolucidez periapical em torno do ápice (Figuras 19 e 20), indicando a perda óssea (Dias *et al.*, 2011; Dias *et al.*, 2013; Fugita, 2011; Gouveia, 2009).

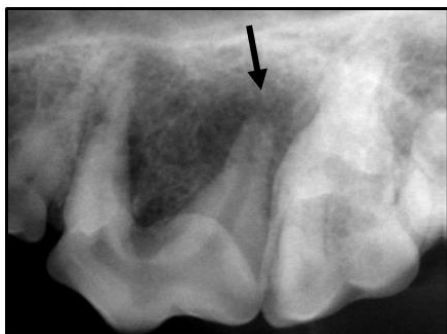

Figura 19: Radiolucência periapical no ápice do 4PME (seta) (Adaptado de DeBowes *et al.*, 2009).

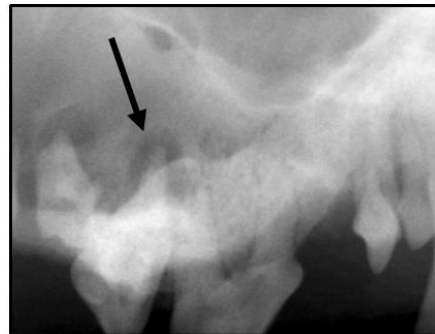

Figura 20: Radiolucência periapical no ápice do 1MMD (seta) (Adaptado de DeBowes *et al.*, 2009).

É de extrema importância o uso de radiografias intraorais para confirmar o diagnóstico, pois o dente pode apresentar-se sem alterações macroscópicas, mas endodonticamente estar comprometido (Dias *et al.*, 2011). Além disso, o exame radiográfico intraoral deve ser realizado para confirmar o envolvimento apical de uma ou de mais raízes do dente carnicheiro antes da sua remoção (Gioso, 2007; Ribeiro *et al.*, 2011).

6.4. Tomografia Axial Computadorizada

A Tomografia Axial Computadorizada (TAC) de feixe cônico detecta mais cedo a lesão periapical (com 7 dias de evolução), em comparação com as radiografias periapicais (com 15 dias de evolução) (Menzies *et al.*, 2014). Além disso, num estudo realizado com uma amostra de 40 cães verificou-se que a detecção de lesões endodônticas na TAC foi 10% maior em comparação com as radiografias intraorais. Esta discrepância pode ser atribuída à complexidade da dentição maxilar e à sobreposição de estruturas nasais e perioculares, como também ao sob diagnóstico de lesões endodônticas com base na radiografia intraoral e ao sobre diagnóstico de lesões com base na TAC (Campbell *et al.*, 2016).

Assim sendo, a TAC pode ser indicada quando há uma forte suspeita de doença endodôntica na maxila dos cães e não se observam sinais radiográficos da doença. Por outro lado, se a suspeita de doença endodôntica é na mandíbula, a detecção dos sinais imagiológicos é comparável nos dois exames. Contudo, Campbell *et al.* (2016) concluíram com este estudo que não é necessário a realização de ambos os exames para detetar sinais compatíveis de doença endodôntica em cães.

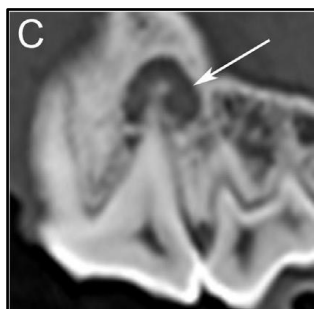

Figura 21: Na TAC observa-se a presença de doença endodôntica no 4PMD (Campbell *et al.*, 2016).

6.5. Diagnósticos Terapêuticos

A biopsia deve ser indicada para lesões com características um pouco atípicas. Em alguns casos, os tumores que ocorrem no ou perto do local de uma fratura dentária podem não

ser diagnosticados se o edema dos tecidos e ulceração são assumidos como um processo inflamatório (Lommer, 2013). Assim sendo, para a realização de diagnósticos terapêuticos deve proceder-se: à remoção cirúrgica do abcesso por endodontia cirúrgica ou extração dentária; à avaliação histopatológica e à avaliação do tratamento endodôntico em seis meses a um ano.

Na avaliação histopatológica do AC tal como num AP crónico, verifica-se uma área central de necrose de liquefação, contendo neutrófilos desintegrados e restos celulares, rodeado por macrófagos, linfócitos, e células do plasma e podem observar-se bactérias. A porção exterior do tecido de granulação pode tornar-se fibrótica e desenvolver-se uma cápsula. Neste caso, o abcesso pode evoluir para um quisto ou um granuloma periapical.

É importante salientar que o verdadeiro diagnóstico de AP só pode ser feito com avaliação histopatológica (Anthony, 2011). No entanto, o importante nestas lesões periapicais não é o diagnóstico preciso da lesão periapical, mas sim o tratamento a implementar e o sucesso deste. (Croitoru *et al.*, 2016; Siqueira *et al.*, 2015).

7. Tratamento

7.1. Considerações Pré-operatórias

A maioria dos animais que necessita de cuidados dentários tem comorbilidades. Uma avaliação da doença cardíaca, hepática e função renal é uma parte importante do exame pré-operatório de qualquer animal, sobretudo se for geriátrico. Um hemograma e, em alguns casos uma determinação dos tempos de coagulação, também serão úteis como índices de funções corporais.

Certamente muitos destes doentes irão beneficiar de medicação pré-operatória para condições coexistentes, antibióticos de largo espectro e a administração de medicamentos de apoio, como os corticosteroides (Baker, 1960).

7.2. Bloqueios Anestésicos Oraís

Os bloqueios nervosos são essenciais antes da realização de um procedimento cirúrgico oral em cães. Não só fornecem uma base para o manejo da dor no pós-operatório imediato, como também permitem a redução de anestésico inalatório, resultando num procedimento mais seguro (Beckman, 2014).

A dor dental pode ter origem na polpa, dentina ou no LP. Os fatores que devem ser considerados são o estado do animal, a idade, antecipar a sensibilidade à dor e os efeitos potenciais dos fármacos (DeBowes, 2005). Para controlar a dor bucal no período pré-operatório,

perioperatório, e no pós-operatório pode usar-se a terapia multimodal por via local ou sistêmica (Gengler, 2011).

Os anestésicos locais mais utilizados na prática clínica veterinária são a lidocaína e a bupivacaína. A lidocaína tem um tempo de atuação mais rápido (2-4 minutos) e um tempo de duração de ação mais curto (60-90 minutos) relativamente à bupivacaína (tempo de atuação: 5-10 minutos; tempo de duração de ação: 240-360 minutos). A seleção do anestésico local depende de cada situação e do objetivo pretendido (KO, 2013).

O bloqueio anestésico mais indicado para a dessensibilização do dente 4PM é o bloqueio do nervo maxilar caudal (Gioso, 2007; Lopes *et al.*, 2007; Wiggs *et al.*, 1997) (Figura 23).

No entanto, os cães braquicefálicos de pequeno e médio porte não necessitam de um bloqueio maxilar caudal. Os seus canais infraorbitários são curtos permitindo a colocação do agente através de um bloqueio maxilar rostral, para atingir nervos antes que estes entrem no forâmen infraorbitário e no osso maxilar tendo o mesmo efeito do bloqueio maxilar caudal.

Normalmente, o bloqueio maxilar rostral (ou infraorbitário) afeta ossos, dentes e tecidos moles intraorais a partir do 3º pré-molar maxilar rostral à linha média. O bloqueio maxilar caudal afeta ossos, dentes e tecidos moles intraorais do segundo molar maxilar rostral à linha média, incluindo a mucosa do palato duro e mole e ossos ipsilaterais (Beckman, 2014).

No bloqueio maxilar rostral a agulha insere-se lentamente no forame infraorbitário (Figura 22), estendendo caudalmente ao nível do ramo do nervo pterigopalatino (Gengler, 2011).

No bloqueio maxilar caudal, o local anatômico para a infusão do anestésico situa-se caudalmente ao 2º molar maxilar na região da fossa pterigopalatina (Figura 23). Este bloqueio produz a dessensibilização dos ramos deste nervo: nervo infraorbitário, nervo nasal caudal, nervo pterigopalatino e nervo alveolar maxilar caudal (Pignone, 2009).

Não é necessária uma localização exata do agente anestésico. No entanto, quanto mais precisa a administração do medicamento, menos agente é necessário para alcançar o efeito desejado (Beckman, 2014).

É conveniente ter um crânio de cão como ponto de referência anatômico (Beckman, 2014).

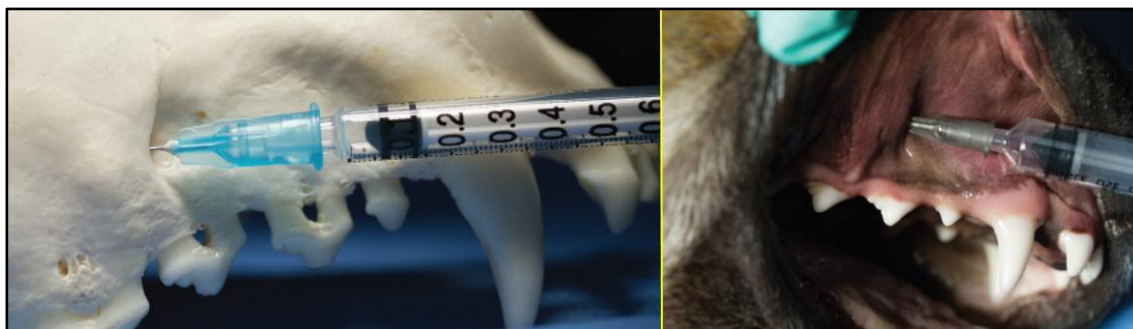

Figura 22: Bloqueio maxilar rostral (ou infraorbital) (Adaptado de Beckman, 2014).

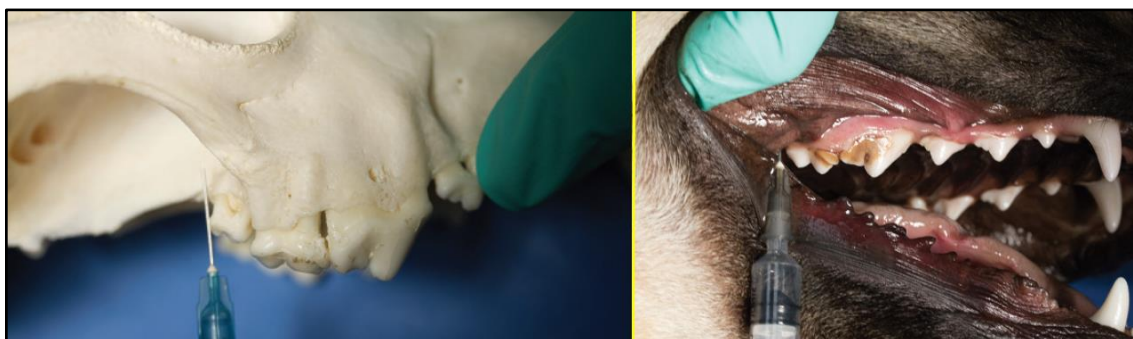


Figura 23: Bloqueio maxilar caudal (Adaptado de Beckman, 2014).

Se um bloqueio específico é ineficaz, pode administrar-se agentes adicionais desde que não ultrapasse o volume máximo recomendado para o peso do animal (Beckman, 2014).

7.3. Opções de Tratamento

Tendo em conta a resolução da drenagem e a eliminação do foco de infecção, pode optar-se pelos seguintes métodos de tratamento:

- extração do dente envolvido, com curetagem da área apical infetada;
- tratamento endodôntico do dente envolvido, com vista a salvar o dente afetado;
- tratamento endodôntico cirúrgico (apicectomia) do dente envolvido se a lesão apical for extensa; (Anthony, 2011; Boni *et al.*, 2016, Chapman *et al.*, 2013)

As condições crônicas exigem a remoção cirúrgica do tecido de granulação e a curetagem do trato de drenagem (Anthony, 2011). Na presença de fístula deve limpar-se o local com uma solução antisséptica até ao encerramento desta (Silva *et al.*, 2010).

A doença endodôntica e periapical pode ser tratada, quer por tratamento do canal ou por extração dentária (Boni *et al.*, 2016; Naeini *et al.*, 2011), varia de acordo com a apresentação

clínica do caso em questão. Como o dente carniceiro tem grande importância para o cão, deve tentar-se preservá-lo ao máximo, optando pelo tratamento endodôntico como alternativa à extração (Gioso, 2007).

7.3.1. Tratamento Médico

A drenagem do abcesso e o uso de antibióticos sistêmicos muitas vezes pode resolver os sinais clínicos externos, mas o abcesso vai reaparecer após a descontinuação dos antibióticos (Naeini *et al.*, 2011).

O tratamento médico de emergência aguda consiste na gestão da dor e na antibioterapia. Esta última deve ser de curto prazo, enquanto o animal aguarda a cirurgia, para evitar predisposição à resistência bacteriana. A cirurgia é necessária para o tratamento definitivo (DeBowes *et al.*, 2009).

Para a antibioterapia recomenda-se a clindamicina, metronidazol associado a espiramicina, cefalexina, amoxicilina com ácido clavulânico, entre outros antibióticos (Wiggs *et al.*, 1997).

7.3.2. Tratamento Cirúrgico

7.3.2.1. Extração Dentária

7.3.2.1.1. Tipos de Extração

As extrações estão classificadas em extrações simples ou extrações complicadas/cirúrgicas. Uma extração **simples** pode transformar-se num procedimento complicado quando ocorrem fraturas de raiz do dente durante a extração. É especialmente difícil quando fratura o terço apical das raízes. As extrações **cirúrgicas** são aquelas que incluem uma combinação da incisão do dente, retalhos de mucoperiósteo e remoção do osso.

A extração pode ser a melhor opção de tratamento, numa situação de DP com perda de inserção óssea significativa. Estas extrações geralmente não são difíceis e não requerem o uso de retalhos de mucoperiósteo ou remoção óssea, a menos que uma complicação ocorra.

Em geral, os dentes com um periodonto saudável e aqueles com múltiplas raízes são extraídos cirurgicamente. A extração cirúrgica é recomendada em vez da extração simples, sempre que haja qualquer suspeita de fratura dentária ou óssea (DeBowes, 2005).

7.3.2.1.2. Procedimento da Extração do Dente

Os princípios gerais da extração incluem o uso de força controlada e a obtenção de acesso adequado à raiz do dente para proporcionar a remoção do dente (DeBowes, 2005).

No caso da extração do 4PM, é importante ter noção de estruturas anatómicas que englobam o campo cirúrgico a intervir, como a glândula parótida, ductos salivares zigomáticos distais ao dente afetado, e o feixe neurovascular infra-orbital, que é mesial para o local da incisão vertical (Peak, 2009).

Radiografias

As radiografias devem ser realizadas antes da extração dentária para determinar a técnica de extração mais adequada dependendo da doença oral (Ulbricht, 2012). Deve avaliar-se a raiz do dente e pesquisar anomalias em estruturas, achados patológicos e fraturas, as quais podem afetar o tempo, a dificuldade, e/ou a abordagem do procedimento. Deste modo, as alterações patológicas presentes antes da extração, não serão causa de dúvidas de traumatismos ou problemas iatrogénicos, como resultado do processo de extração (DeBowes, 2005).

Criação do Retalho

Quando um animal é apresentado para um tratamento dentário, após a anestesia ser implementada, deve inspecionar-se os dentes e proceder à higienização profissional da cavidade oral (HPCO), com remoção de depósitos de placa, cálculo e detritos dos dentes (Baker, 1960; Lobprise, 2011). A remoção metódica de todo o cálculo é desejada para não favorecer a deposição de mais cálculo.

Subsequentemente, o polimento pode ser efetuado com a pasta profilática (Baker, 1960) em cada face do dente durante 5-10 segundos; se for necessário polir mais nessa área, continua-se o procedimento nos outros dentes e mais tarde faz-se nessa superfície (Lobprise, 2011).

Na utilização de equipamentos de energia devem ser tomados cuidados para evitar o excesso de calor que pode danificar os dentes ou as gengivas (Baker, 1960).

A boca deve ser cuidadosamente lavada após a conclusão do procedimento de limpeza (Baker, 1960), para evitar vestígios de cálculo ou de pasta profilática, o que pode causar um abcesso periodontal (Lobprise, 2011).

Para iniciar o **procedimento da extração dentária** realiza-se um retalho adequado ao dente e ao caso em questão. Os retalhos são criados com o propósito de aumentar a visualização e o acesso para as estruturas subjacentes, tal como para proteger os tecidos de uma lesão

iatrogénica que pode ocorrer durante a remoção do osso seccionado. Estes devem ser largos o suficiente para fornecer um acesso visual e instrumental adequado e de espessura completa de mucoperiósteo. Na sua criação, os nervos e os vasos sanguíneos de maior calibre devem ser evitados (DeBowes, 2005).

O retalho “envelope” é útil para permitir o acesso à área da furca dos dentes multirradiculares e para expor o aspeto coronal do osso bucal. Este retalho é um retalho de espessura total criado por uma incisão horizontal através da inserção gengival no bordo alveolar, seguido de elevação da gengiva com a inserção de um elevador de periósteo (DeBowes, 2005). O resultado será uma aba gengival triangular, adequada para o encerramento do defeito criado, quando as raízes dos dentes forem extraídas (Peak, 2009).

O retalho pode ser modificado aumentando a exposição através de uma incisão vertical. Se for necessária maior exposição pode realizar-se duas incisões verticais, criando um retalho retangular.

Para proporcionar um suprimento sanguíneo ao retalho na sua totalidade, a base deste não deve ser mais estreita que o aspeto coronal do retalho (DeBowes, 2005).

Odontosecção e Remoção do Osso Alveolar

Os dentes multirradiculares como o 4PM e o 1MM devem ser seccionados da furca para a coroa, para que todas as coroas e raízes associadas fiquem completamente separadas. Se as tentativas para incidir o LP e para elevar os dentes são feitas antes do corte completo da coroa, podem ocorrer fraturas.

A remoção do osso alveolar diminui a área de ligação, tornando mais fácil luxar e elevar a raiz do dente e promove a extração de raízes largas ou curvas (DeBowes, 2005).

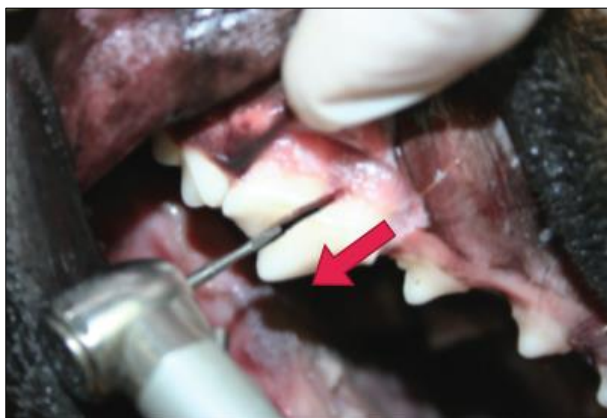

Figura 24: Odontosecção da raiz distal das raízes mesiais (Adaptado de Anthony, 2011).

No dente 4PM, a broca de fissura é utilizada para seccionar a coroa e para separar a raiz distal das raízes mesiais (Figura 24), direcionando a ponta desde a área da furca para a coroa (DeBowes, 2005; Lobprise, 2011; Peak, 2009).

Além disso, a face distal da coroa/ raiz do 4PM pode ser aparada com a broca para criar espaço para mover caudalmente a raiz e

para inserir um elevador dentário. Deve ter-se cuidado para não cortar ou danificar o 1MM (Peak, 2009).

Posteriormente, as raízes mesiais do 4PM (mesiobucal e mesiopalatina) são seccionadas entre si. Se remover a superfície coronal da coroa das raízes mesiais, ocorre a exposição dos canais das raízes, facilitando a direção da ponta da broca entre as duas raízes mesiais (DeBowes, 2005).

Assim que o dente está seccionado, as raízes individuais do dente e a respetiva coroa são elevados do alvéolo.

Pode remover-se osso adicional entre as raízes para um melhor acesso, no entanto deve preservar-se o máximo de osso cortical vestibular quanto possível (Lobprise, 2011). A quantidade de remoção de osso alveolar deve ser suficiente para expor 25% a 50% da superfície da raiz mesiobucal (Peak, 2009).

Elevação, Luxação e Remoção do Dente

Com uma lâmina de bisturi ou um luxador afiado pode cortar-se a porção coronal do LP.

Para estirar as fibras do LP, uma força constante tem que ser aplicada para o alongamento das fibras, até ao seu desgaste. Para obter esse resultado, é inserido um luxador dental ou elevador entre a raiz e o osso alveolar. No local, a força é aplicada apicalmente, enquanto se roda o instrumento ligeiramente para aplicar tensão sobre as fibras do LP, mantendo durante 15 a 30 segundos (DeBowes, 2005; Peak, 2009). Em seguida, coloca-se o elevador dentário no espaço do lado oposto, aplicando a mesma força de rotação de 15 a 30 segundos. Este processo é repetido até que o segmento de raiz fique visivelmente móvel (Peak, 2009).

Nos dentes multirradiculares, pode colocar-se um elevador entre as peças da coroa seccionadas e rodar o instrumento para estirar o LP, com cuidado para não fraturar a coroa ou a raiz. A fratura das raízes apicais durante este procedimento pode dificultar a extração.

Logo que o dente apresente mobilidade, pode utilizar-se de seguida o fórceps de extração para remover a raiz. O fórceps deve ser colocado na junção da coroa e da raiz ou o mais apical da raiz possível (DeBowes, 2005).

Para facilitar o procedimento da extração do dente 4PM pode seccionar-se e extrair-se primeiro a raiz distal (Figura 25) e em seguida, seccionar e extrair a raiz mesiobucal. Por sua

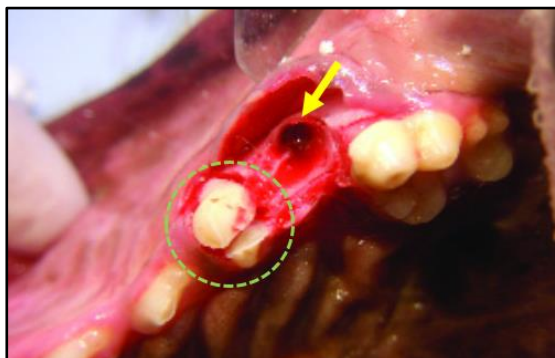


Figura 25: Extração cirúrgica do 4PM: raiz distal removida (seta amarela) e raízes mesiais remanescentes seccionadas (círculo verde) (Adaptado de Peak, 2009).

vez, para reduzir a probabilidade de fratura da raiz mesiopalatina e para simplificar a extração desta raiz, pode realizar-se uma alveoloplastia no osso interradicular entre a raiz mesiobucal (previamente removida) e a raiz mesiopalatina. Após este passo, procede-se à luxação e elevação da raiz remanescente. (Peak, 2009).

Deve confirmar-se a remoção de todos os fragmentos com limpeza do alvéolo, para evitar infecções posteriores (DeBowes, 2005; Lobprise, 2011).

Não se deve utilizar as brocas para "pulverizar" partes da raiz para fora, pois os detritos infectados podem instalar-se profundamente nos tecidos e podem entrar na cavidade nasal (Lobprise, 2011).

Alisamento do Osso Alveolar

Após a extração do dente, as protuberâncias do osso alveolar devem ser limadas com uma broca com ponta redonda (alveoloplastia) e deve-se colocar nessa área solução salina estéril (DeBowes, 2005; Lobprise, 2011; Peak, 2009). Isto, para proporcionar ao animal maior conforto depois da cirurgia e melhorar a cicatrização do tecido mole do local da extração (DeBowes, 2005).

Sutura do Retalho

Os retalhos de mucoperiósteo devem ser suturados usando um fio de sutura absorvível e realizando uma sutura simples interrompida (DeBowes, 2005; Peak, 2009). O calibre do fio de sutura depende do animal, geralmente é mais apropriado o fio de sutura de 3-0 ou 4-0.

Um fio de sutura com agulha cortante passa através do mucoperiósteo mais facilmente e com menos traumatismo do que quando se usa uma agulha cônica (DeBowes, 2005).

Se necessário pode ser feita uma incisão na camada interior do retalho, para permitir o encerramento da sutura sem tensão, evitando a ocorrência futura de deiscências (Peak, 2009).

Na existência de uma fístula, após a extração do 4PM, deve realizar-se a lavagem desta com solução salina normal e povidona iodada. A extração do dente afetado permite uma melhor drenagem e previne a recorrência da infecção (Singh *et al.*, 2009).

7.3.2.1.3. Complicações e Precauções

As complicações podem ocorrer durante uma extração e podem estar relacionadas com a experiência e técnica do operador (DeBowes, 2005). Muitas complicações podem ser evitadas com o conhecimento da anatomia cirúrgica e princípios cirúrgicos básicos, boa visualização do campo cirúrgico, luz e ampliação adequada, a utilização de boa técnica de extração dentária, e bom encerramento dos retalhos gengivais (DeBowes, 2005; Peak, 2009).

As complicações das extrações incluem hemorragia, infecção, enfisema, raízes fragmentadas por traumatismo ou por causa iatrogénica, anquilose das raízes nos animais geriátricos, extravio de um fragmento da raiz na cavidade nasal, criação de uma fístula oroantral ou oronasal, lesão ocular, lesões nos dentes permanentes, comprometimento dos tecidos moles e da vasculatura, e sequestro ósseo ou osteomielite (DeBowes, 2005; DeBowes *et al.*, 2009; Gorrel, 2004; Peak, 2009; Smith, 2004).

A penetração acidental da órbita e do olho através de elevadores dentais pode ocorrer durante as extrações do dente 4PM, do 1MM ou 2º molar maxilar, devido a uma incorreta utilização dos instrumentos (Figura 26) (DeBowes, 2005; Smith, 2004). Isto ocorre usualmente na presença de formas graves de DP (DeBowes, 2005). Tem como consequências celulite orbitária, abscesso orbitário ou endoftalmite (Birchard *et al.*, 2003).

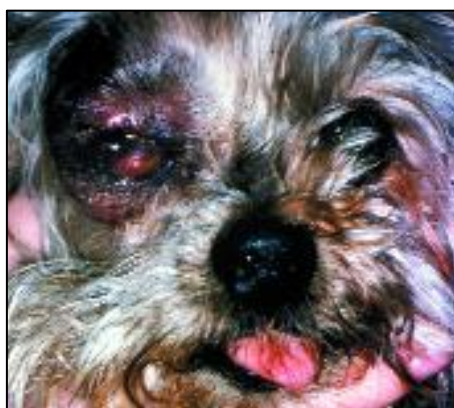

Figura 26: Presença de sinais graves de panoftalmite, devido a um traumatismo ocular iatrogénico com um elevador periodontal. (Smith, 2004).

A infecção do local da extração é uma complicação pouco frequente. A osteíte localizada está relacionada com o traumatismo da extração, a interrupção do fornecimento de sangue, e a

contaminação bacteriana dos ossos expostos. A prevenção desta condição passa pela lavagem do local de extração com Clorexidina a 0,12% antes do encerramento do acesso primário.

A presença de osteomielite localizada pode ser secundária a periodontite grave. Assim sendo, a extração do dente não é suficiente para tratar este problema. Os procedimentos adicionais incluem a elevação de um retalho periodontal e remoção de osso necrosado. O completo desbridamento do osso necrótico associado à administração de um antibiótico de largo espectro é geralmente o tratamento a adotar (Smith, 2004).

As radiografias devem ser realizadas como assistência nas extrações difíceis e para verificar a ausência de fragmentos da raiz no alvéolo (DeBowes, 2005).

7.3.2.1.4. Gestão da Dor Pós-operatória e Terapêutica

Um excelente manejo da dor pós-operatória pode ser alcançado com opioides e anti-inflamatórios não esteroides (AINE) administrados em simultâneo durante 3 a 5 dias após a cirurgia, seguido de 4 a 5 dias adicionais de terapia de AINE (Lobprise, 2011).

7.3.2.1.5. Cuidados do Pós-operatório

Na existência de um abcesso ou de uma infeção generalizada dos tecidos moles podem ser indicados antibióticos tópicos ou sistémicos (DeBowes, 2005).

Se existir colaboração por parte do animal, colocar compressas frias sobre a área intervencionada pode ajudar a reduzir a inflamação (Lobprise, 2011). A Clorexidina também pode ser usada para obtenção de um efeito antimicrobiano tópico (DeBowes, 2005).

Nos primeiros 7 a 10 dias depois de uma extração, deve ser estabelecida uma dieta com alimentos moles, para proteger o local da cirurgia e as suturas (DeBowes, 2005; DeBowes *et al.*, 2009). Não se deve fornecer *snacks* ao animal, deve evitar-se lutas entre cães, morder ou brincar com objetos duros que possam afetar as suturas (DeBowes, 2005; Lobprise, 2011; Peak, 2009).

Para evitar a rutura da incisão e a contaminação do local da extração com pelos e detritos, o animal deve utilizar um colar isabelino ou outro dispositivo (DeBowes, 2005; Lobprise, 2011).

O local de extração deve ser observado diariamente pelo proprietário (Peak, 2009). Após 10 dias de pós-operatório o clínico deve realizar um exame geral da área; fazer percussão para testar a sensibilidade e observar a cicatrização da área da extração (Lobprise, 2011). Após 2

semanas, obedecendo aos cuidados do pós-operatório, o local da extração deve mostrar excelente cicatrização (DeBowes *et al.*, 2009).

7.3.2.2. Tratamento Endodôntico

7.3.2.2.1. Vantagens do Tratamento Endodôntico Relativamente à Extração Cirúrgica:

- procedimentos fáceis de executar;
- é menos invasivo e menos traumático;
- é mais agradável do ponto de vista estético para o proprietário (Holmstrom *et al.*, 2007);
- o custo é comparável (Sharp, 2013);
- a dor pós-operatória é inferior;
- se os procedimentos forem bem executados resultam bem (Holmstrom *et al.*, 2007);
- preserva e protege a função dos dentes afetados, tal como a função mastigatória e a oclusão (Holmstrom *et al.*, 2007; Salvekar *et al.*, 2010);
- o tempo de recuperação do animal é mais rápido (Sharp, 2013);
- o atendimento pós-operatório é mínimo e o animal pode retomar a alimentação habitual assim que, o anestésico perder o efeito de atuação (DeBowes *et al.*, 2009; Sick *et al.*, 1974; Zambori *et al.*, 2012).

7.3.2.2.2. Tratamento Convencional do Canal Radicular

A pulpectomia total corresponde ao processo de remoção total do tecido pulpar vital, aplicado em casos de infecção da polpa. Por outro lado, a necropulpectomia refere-se à remoção de tecido necrótico do canal da raiz. Em ambas as situações realiza-se o tratamento convencional do canal radicular (Leon-Roman *et al.*, 2004).

Este procedimento envolve a cirurgia de acesso ao canal pulpar, a remoção de toda a polpa e do nervo com posterior desinfecção do canal, obturação do canal e restauração do canal radicular (Leon-Roman *et al.*, 2004; Sharp, 2013).

Apesar de no final o dente não ser vital, este procedimento permite a remoção da dor e da sensibilidade e uma oclusão dentária normal (Sharp, 2013).

Passos do Tratamento Convencional do Canal Radicular

1. O animal é anestesiado, e o processo de HPCO realizado, para que desta forma seja iniciado o tratamento endodôntico necessário. De seguida, realizam-se as radiografias necessárias para determinar lesões, avaliar os sinais de doença periapical e / ou fratura da raiz (Leon-Roman *et al.*, 2004).
2. Efetuar a desinfecção e assepsia do local a interencionar.
3. Estabelecer um local de acesso direto à polpa, através da superfície do dente, com uma broca e confirmar o acesso com um explorador (Leon-Roman *et al.*, 2002; Leon-Roman *et al.*, 2004; Sharp, 2013). Numa situação de fratura dentária, a cirurgia de acesso é efetuada no mesmo local da exposição da polpa (Leon-Roman *et al.*, 2004).
4. Após a criação do acesso, realiza-se a odontometria com a introdução de uma lima endodôntica dentro do canal pulpar, com o objetivo de definir o comprimento do canal (Figura 27) (Leon-Roman *et al.*, 2002; Sharp, 2013).

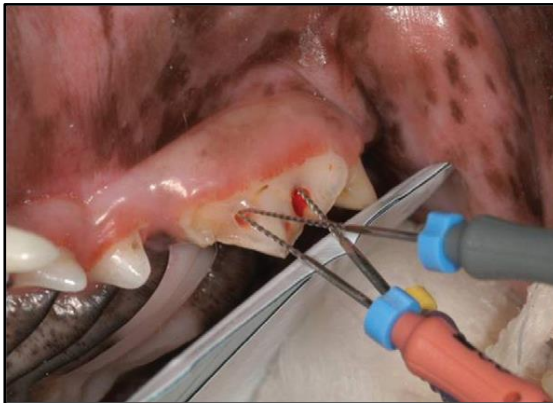

Figura 27: Colocação das limas endodônticas nos canais radiculares para verificar posteriormente a profundidade destes no raio-x (Gioso, 2003).

5. Através de uma radiografia deve confirmar-se que a lima atinge o ápice, para se registar a medida exata do comprimento do canal. Esta medida é o limite de referência para a instrumentação do canal em questão (Leon-Roman *et al.*, 2002).
6. A instrumentação do canal tem como função a remoção do nervo, da polpa dentária e dos detritos presentes no canal, através da utilização de limas, que apresentam-se sob vários tamanhos e com funções distintas, dependendo do objetivo pretendido (Leon-Roman *et al.*, 2002; Sharp, 2013).
7. Utilizar o ácido etilenodiamino tetra-acético (EDTA), um composto quelante que ajuda a lubrificar as limas e a amaciar a dentina.
8. Uma solução de hipoclorito de sódio a 6% deve ser infundida no canal durante cerca de 5 minutos. Além de promover a desinfecção do canal, esta solução irá infundir em todos os canais laterais e ajuda a suavizar quaisquer detritos que permaneceram no canal (Sharp, 2013).

9. Em seguida, lava-se o canal com solução salina estéril e seca-se com pontas de papel absorvente. Estas pontas de papel cónicas devem secar completamente o canal e após este passo não deve ser observado vestígios de sangue ou de polpa no canal.

10. Um material selante designado de cimento dentário (óxido de zinco e eugenol) é colocado dentro do canal limpo. Este material contém propriedades bacteriostáticas e proporciona o isolamento dos canais laterais e do ápice no interior do canal (Leon-Roman *et al.*, 2004; Sharp, 2013).

11. Para completar o preenchimento do canal é utilizado um material à base de borracha; o cone principal de *guta percha*, que deve ocupar quase todo o canal pulpar, atingindo o ápice. O restante espaço livre do canal é preenchido pelos cones secundários de *guta percha* (Leon-Roman *et al.*, 2002; Sharp, 2013). A colocação deste material proporciona um isolamento não irritante, inerte e estanque aos fluidos na câmara pulpar.

12. As radiografias são realizadas durante o procedimento de obturação para determinar se o cimento dentário está a atingir o ápice do canal e os cones de *guta percha* estão fornecendo uma selagem adequada (Figura 28) (Sharp, 2013).

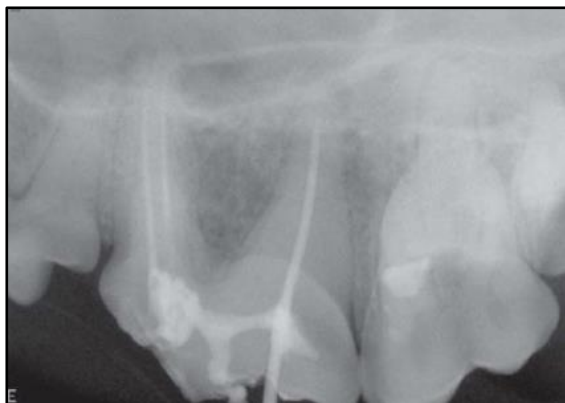

Figura 28: Radiografia intraoperatória para verificar a selagem dos canais radiculares (DuPond *et al.*, 2009).

13. Os cones de *guta percha* são cortados no seu excesso, deixando apenas material no interior do dente, que será condensado em direção apical, para proporcionar uma melhor obturação do canal. Além disso, os cones de *guta percha* na porção anatómica correspondente à coroa do dente, também devem ser removidos, para não ocorrer escurecimento dentário (Leon-Roman *et al.*, 2002).

14. Um ionómero de vidro ou cimento de hidróxido de cálcio é então colocado sobre os cones *guta percha* formando uma camada intermédia entre o material de enchimento e o restauro final.

15. O restauro final é então realizado com a aplicação de amálgama de prata, resina composta ou mesmo ionómero de vidro (Leon-Roman *et al.*, 2002; Sharp, 2013).

16. O fotopolimerizador é utilizado para promover uma reação química entre os compostos do material de restauração e assim, ocorrer a aderência e fixação à camada intermédia.

17. De seguida, realiza-se o polimento da superfície da resina, para evitar excessos e rugosidades (Leon-Roman *et al.*, 2002).

18. Realizar uma radiografia para verificar o resultado final. Ao raio-x os materiais utilizados no preenchimento do canal e restauração do dente são radiopacos e, a presença de áreas vazias ou bolhas de ar devem ser registadas e restauradas (Sharp, 2013).

7.3.2.2.3. Cirurgia Endodôntica

A Cirurgia Endodôntica envolve vários procedimentos, entre os quais estão a instrumentação e desinfecção do canal, apicectomia do dente, ou seja, amputação do ápice, com a possibilidade da realização da obturação por via retrógrada (Leon-Roman *et al.*, 2004).

Passos da Apicectomia

1. Após a conclusão do tratamento convencional do canal, realiza-se um acesso intraoral do

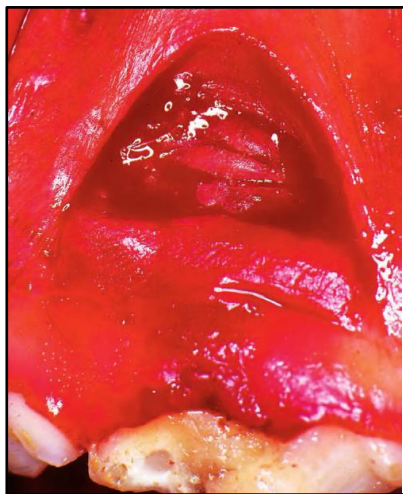

Figura 29: Criação do retalho através de uma incisão semilunar para expor a raiz mesiobucal do 4PM (Bellows, 2004).

ápice dentário, mediante um retalho gengival expondo o osso na área que cobre o vértice do dente (Figura 29), onde o abcesso está localizado. O osso é então perfurado até o ápice do dente ficar exposto (Sharp, 2013).

2. Procede-se à curetagem da área em questão, para que todo o tecido necrótico e de granulação seja desbridado.

3. A área é então cuidadosamente lavada e seca (Sharp, 2013).

4. Com auxílio de uma broca cirúrgica, o vértice da raiz do dente é amputado (cerca de 2-3 mm), em um ângulo de 45° em relação a face vestibular, expondo o canal pulpar nesta porção (Leon-Roman *et al.*, 2004; Sharp, 2013).

5. De seguida, para selar o vértice da raiz, é colocado um cimento dentário.

6. Uma vez que o cimento está no local, a gengiva é de seguida suturada e uma radiografia é realizada tendo em conta o processo terminado (Sharp, 2013).

7.3.2.2.4. Complicações e Precauções

As condições que podem complicar o tratamento endodôntico incluem a inflamação crônica que prejudica o ápice do dente; a reabsorção radicular interna ou externa; as obstruções mecânicas que impedem a avaliação e o tratamento dos canais; a anatomia endodôntica complexa, em que dentes imaturos têm canais radiculares de maiores dimensões, relativamente aos dentes geriátricos com canais radiculares muito estreitos; e as fraturas verticais de raiz.

As possíveis complicações de um tratamento endodôntico incluem a perfuração radicular, a inoculação de tecidos periodontais para o ápice da raiz através de instrumentos de trabalho (DeBowes *et al.*, 2009), a obturação incompleta e a desinfecção inadequada, sobretudo na porção apical (Leon-Roman *et al.*, 2002).

7.3.2.2.5. Gestão da Dor Pós-operatória e Terapêutica

O tratamento pós-operatório consiste em AINE durante alguns dias, para diminuir a inflamação e o edema, associados a um analgésico para o controlo da dor. A antibioterapia deve ser prescrita durante 7 a 10 dias consecutivos (DeBowes *et al.*, 2009), sobretudo em caso de AP (Sharp, 2013).

7.3.2.2.6. Cuidados do Pós-operatório

O animal pode ser enviado para casa assim que recuperar da anestesia e retomar a sua dieta e atividade normal (DeBowes *et al.*, 2009; Sick *et al.*, 1974; Zambori *et al.*, 2012).

Pode ser necessária a utilização de um colar isabelino ou de outro dispositivo para evitar a rutura das suturas e a contaminação do local do tratamento (Anthony, 2011; DeBowes, 2005).

Após 10 dias de pós-operatório, deve realizar-se um exame geral da área intervencionada; fazer percussão para testar a sensibilidade, observar a cicatrização dos tecidos e verificar a integridade das obturações dos acessos endodônticos (Anthony, 2011).

O dente deve ser reavaliado após um mês e o proprietário deve ser instruído a monitorizar o dente e a gengiva para qualquer formação de fístula, edema, ou dor (Sharp, 2013). Se ocorrer alguma destas alterações, o dente provavelmente terá que ser extraído.

Posteriormente, no sexto mês realiza-se outro exame radiográfico para verificar a inexistência de abscessos periapicais (Menzies *et al.*, 2014; Sharp, 2013) e a evolução e resolução do problema (Anthony, 2011). Anualmente também devem ser realizadas radiografias para controlo e avaliação dentária (Anthony, 2011; Menzies *et al.*, 2014; Sharp, 2013).

8. Prognóstico

O prognóstico do AC depende da gravidade da lesão e da eficácia da terapia, mas geralmente é considerado bom, se não existirem complicações associadas (DeBowes *et al.*, 2009). A extração dentária do dente afetado é recomendada caso o prognóstico seja reservado (Parolia *et al.*, 2013).

9. Profilaxia

Evitar o traumatismo dentário e a periodontite grave irá prevenir a doença endodôntica e em consequência o abscesso dentário.

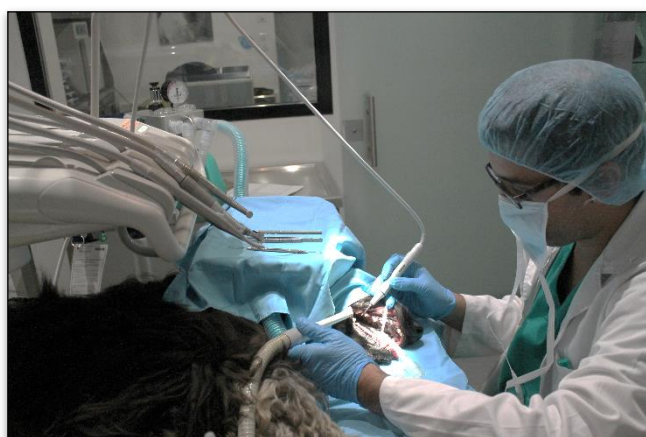


Figura 30: Serviço de Estomatologia do HRVM – Realização da HPCO pelo Médico Veterinário Bruno Tavares (Fotografia gentilmente cedida pelo HRVM).

Um programa bem-sucedido de profilaxia dentária de pequenos animais exige monitorização cuidadosa da saúde oral do animal, HPCO minuciosa em intervalos regulares e consciência por parte do proprietário no acompanhamento odontológico em casa. O proprietário deve ser encorajado a solicitar a profilaxia dentária para os seus animais de estimação pelo menos uma vez por ano no médico veterinário, e mais frequentemente se

reconhecidos estágios iniciais de DP (Gourlay *et al.*, 1990).

A escovagem, quando realizada corretamente e regularmente, é a defesa mais eficaz contra a placa bacteriana. Além disso, o fornecimento de *snacks* e/ ou dietas dentárias também proporciona uma boa saúde oral (Niemić, 2015).

Se o animal tolera a manipulação e a escova, o proprietário pode tentar usar produtos de aplicação oral, tais como pastas dentífricas retardantes da deposição da placa que podem ter sabor a carne ou possuir extratos de malte (DeBowes *et al.*, 2009). Algumas pastas dentífricas contêm um quelante de cálcio para reduzir o nível de cálculo (Verstraete, 1999). As pastas dentífricas humanas não são recomendadas, porque contêm uma concentração elevada de flúor que pode causar problemas gastrointestinais no cão (Niemić, 2015), nomeadamente gastrite e úlceras gástricas.

As soluções antissépticas como a Clorexidina e os sais de zinco também são utilizados para diminuir a formação da placa bacteriana (Niemić, 2015).

II – Objetivos

Nesta dissertação de mestrado decidiu estudar-se uma das lesões periapicais mais frequente no cão, o abcesso do carniceiro. Constatou-se que até ao momento foram realizados poucos estudos com vista a investigar a expressão dos abscessos dentários nas populações de carnívoros domésticos, e que a sua prevalência na população canina carece de uma análise epidemiológica detalhada e de métodos precisos de classificação destas lesões.

Sendo assim, os objetivos gerais deste estudo foram a revisão bibliográfica do abcesso do carniceiro e a clarificação deste termo, a sugestão de uma classificação para os abscessos dentários nos animais domésticos, a determinação do tipo de abcesso dentário mais prevalente e respetivas características na amostra estudada e nas condições em que o referido trabalho foi realizado.

Os resultados deste estudo têm como propósito alertar a comunidade médico-veterinária para a existência deste tipo de lesões e para a importância dos exames complementares de diagnóstico no tratamento, na monitorização e no prognóstico das mesmas.

III – Materiais e Métodos

1. Amostragem e Registo de Dados

O presente estudo retrospectivo engloba uma amostra inicial de 82 casos de suspeita de abscessos do carniceiro no cão, apresentados à consulta no Hospital Referência Veterinária Montenegro (HRVM), no período compreendido entre os anos de 2012 a 2016.

O acompanhamento, resolução e registo dos casos no programa de gestão de dados do HRVM foi realizado maioritariamente pelo mestre Bruno Tavares Ferreira.

A avaliação e comparação destes registos com a literatura atual e a análise estatística dos dados foi a base principal deste trabalho.

Os dados relativos aos animais foram obtidos através da utilização do *software* Winvet®, um programa de gestão de dados que armazena a ficha clínica do animal, com os respetivos anexos como por exemplo o odontograma e os resultados dos vários exames complementares realizados nomeadamente os exames radiográficos e os registos fotográficos.

Foram admitidos animais de espécie canina, com qualquer raça, sexo ou idade. Considerou-se apenas os cães com registos completos e com suspeita de AC. Posteriormente, selecionaram-se apenas os animais com um diagnóstico definitivo de abscesso dentário (n=76). Todos os animais apresentaram abscessos dentários (AD) maxilares.

Os animais foram clinicamente avaliados e distribuídos em vários grupos, de acordo com vários parâmetros: raça, idade (<4 anos; 4-8 anos; 8-12 anos; >12 anos), género (macho, fêmea), tamanho (pequeno, médio, grande), classificação da Sociedade Americana dos Anestesiologistas (ASA I, ASA II, ASA III), tipo de AD (abscesso periapical, abscesso periodontal-endodôntico), dente maxilar afetado (4PM, 1MM, 4PM + 1MM) e respetivas raízes (mesiobucal, distal, mesiopalatina), quadrante afetado (1º, 2º, 1º + 2º), motivo da consulta, fatores etiológicos (DP, traumatismos com fraturas dentárias), sinais clínicos, tratamento realizado (extração, tratamento convencional do canal) e recidivas.

2. Classificação da Sociedade Americana dos Anestesiologistas

Antes de selecionar um protocolo anestésico determinou-se o estado físico do animal através do sistema de classificação da Sociedade Americana dos Anestesiologistas (ASA), resumido na tabela 2. (Thomas *et al.*, 2017)

Tabela 2 - Classificação do estado físico do animal pré-anestesia.

Classes (ASA)	Risco Anestésico	Descrição	Condições representativas
ASA I	Mínimo	Animal normal e saudável.	Cirurgias eletivas (ovariohisterectomias, castração).
ASA II	Leve	Animal com uma doença sistêmica de leve a moderada.	Animais neonatos, geriátricos ou obesos; ligeira desidratação; remoção de tumor da pele.
ASA III	Moderado	Animal com doença sistêmica moderada, que limita a sua atividade mas não é incapacitante.	Anemia; desidratação moderada; doença compensada de um órgão.
ASA IV	Elevado	Animal com uma doença grave que põe em risco a sua vida e afeta a segurança e a realização da técnica anestésica.	Rutura da bexiga; desidratação acentuada; choque; hemorragia interna; pneumotórax; piometra.
ASA V	Muito elevado	Animal moribundo que não se espera que sobreviva sem a cirurgia.	Traumatismo craniano grave; êmbolo pulmonar; dilatação gástrica; doença terminal maligna.

[Adaptado de ASA, 2014; Thomas *et al.*, 2017]

Quando se realiza uma anestesia de urgência, adiciona-se a letra E a qualquer uma das classes anteriores (por exemplo: ASA IVE) (ASA, 2014; Thomas *et al.*, 2017).

3. Exames Complementares de Diagnóstico

O processo de avaliação dos animais passou pela realização do exame oral sob sedação ou anestesia com preenchimento do odontograma (Figura 35 e 36 – em anexo) e da realização de radiografias intraorais através da técnica da bisettriz de um ângulo, com o equipamento de radiologia Trophy Trex Group CCX®.

4. Caracterização dos Abscessos Dentários da Amostra

Os abscessos dentários foram caracterizados segundo a literatura consultada e através dos registos do exame oral, dos sinais radiográficos e consoante a etiologia e os efeitos secundários destes (Tabela 3).

Tabela 3 – Caracterização dos abscessos dentários da amostra.

Abcessos Dentários da Amostra	Etiologia	Sinais radiográficos	Exame oral
Abcesso Periodontal-endodôntico (Figura 31)	Doença Periodontal	Aumento do espaço do ligamento periodontal, destruição da lâmina dura, perda de osso alveolar, radiolucidez periapical típica do envolvimento endodôntico.	Sinais de DP (Tabela 4 – em anexo), bolsas periodontais estendem-se apicalmente.
Abcesso Periapical (Figura 32)	Traumatismos dentários com ou sem fratura, Desgaste dentário, Causas iatrogénicas, DP	Perda do LP e do osso alveolar na região do ápice dentário, com radiolucidez localizada no ápice da raiz, fraturas dentárias.	Fraturas dentárias, desgaste dentário, perfurações e outras lesões dependendo da causa.

[Adaptado de Boni *et al.*, 2016; Dias *et al.*, 2013; Dias *et al.*, 2011; DuPont, 2010; Hoyer *et al.*, 2015; Fugita, 2011; Gioso, 2007; Menzies *et al.*, 2014; Mortazavi *et al.*, 2016; Naeini *et al.*, 2011; Niemiec, 2005; Niemiec, 2008; Patel *et al.*, 2011; Teves, 2012]

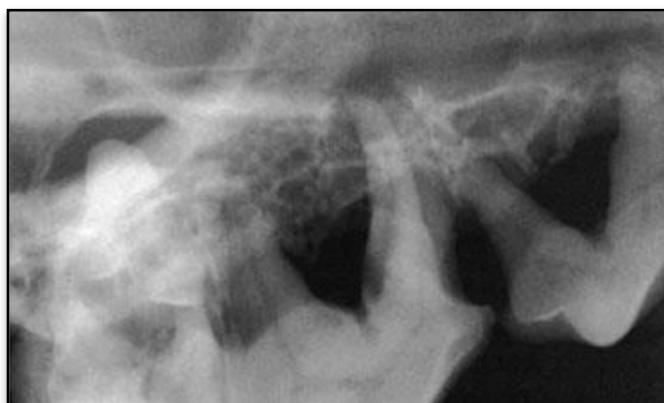

Figura 31 - Radiografia intraoral de um cão com abscesso periodontal-endodôntico no 1MMD devido à periodontite crónica (DeBowes, 2010).

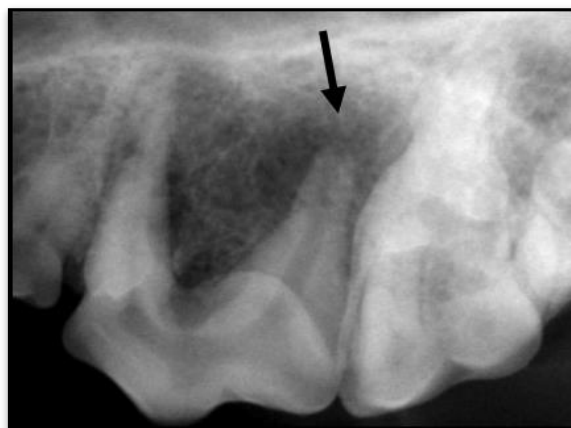


Figura 32 – Radiografia intraoral de um cão com abcesso periapical no 4PME (seta)

(Adaptado de DeBowes *et al.*, 2009).

5. Tratamento

A exodontia e o tratamento convencional do canal foram realizados de forma semelhante ao que está descrito na revisão bibliográfica deste trabalho.

6. Análise Estatística

A análise estatística dos dados foi realizada através de métodos de estatística descritiva, recorrendo à realização de tabelas dinâmicas e respetivos gráficos. O programa informático utilizado foi o Microsoft® Office Excel 2013.

IV – Resultados

1. Caracterização da Amostra

Dos 82 casos suspeitos de abscessos do carnicheiro no cão, 6 casos foram considerados não-odontológicos: hamartoma nasal (1), carcinoma nasal (3), corpo estranho nasal (2). Assim sendo, os restantes 76 cães (100%) diagnosticados com 92 abscessos dentários **maxilares** representam o grupo em estudo (Gráfico 1).

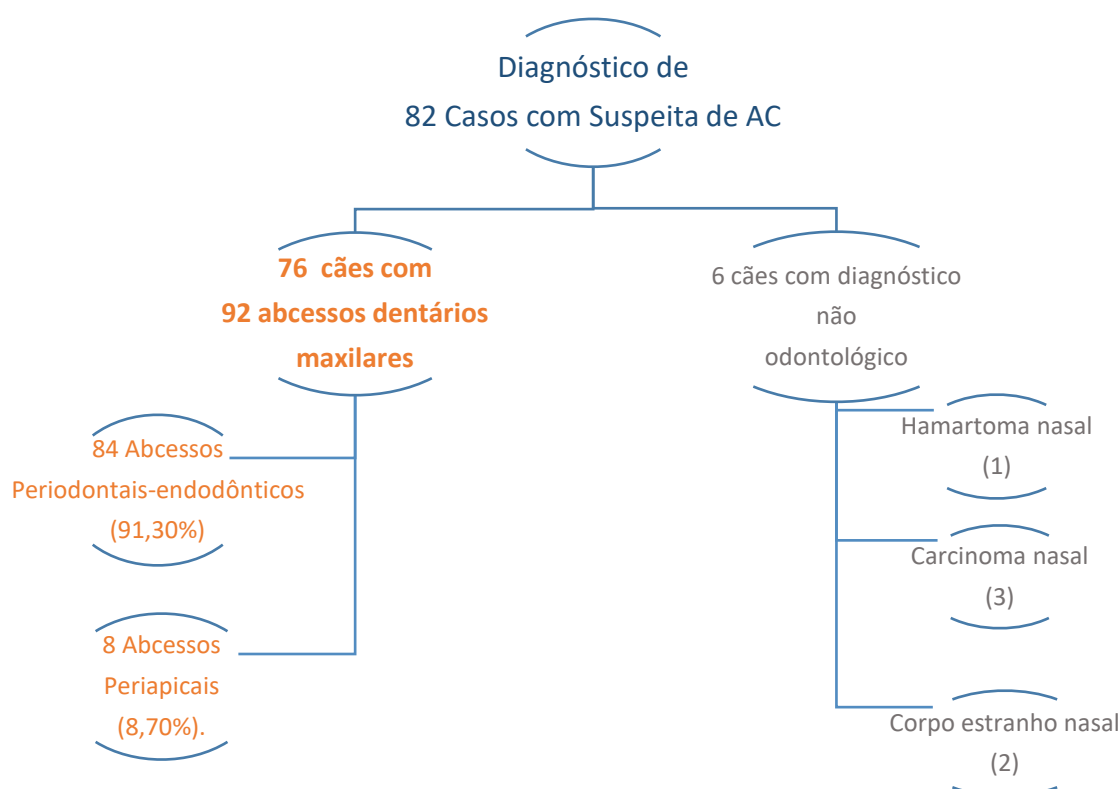


Gráfico 1 – Classificação do diagnóstico de casos com suspeita de abscesso do carnicheiro.

Nota: os próximos gráficos/ tabelas encontram-se nos Anexos deste trabalho.

1.1. Raça

No que concerne à raça dos cães, 16 (16/76 – 21,05%) eram de raça Indeterminada e 60 (60/76 – 78,95%) eram de raça (Gráfico 2). Nas condições do nosso estudo as raças de cães com maior evidência de AD foram o Caniche (15/76 – 21,05%), o Cocker Spaniel (6/76 – 7,89%), o Pequês (6/76 – 7,89%), o Labrador Retriever (5/76 – 6,58%), o Yorkshire Terrier (5/76 – 6,58%) e o Doberman Pinscher (3/76 – 3,95%) (Tabela 5).

1.2. Idade, Tamanho e Sexo

Em termos etários, a idade média ao diagnóstico foi de 8,66 anos, sendo que o cão mais novo tinha 10 meses (0,83 anos) e o mais velho 15 anos. O grupo de idades mais afetado na amostra foi o que incluía idade compreendidas entre os 8 e 12 anos de idade (Gráfico 3) e relativamente ao tamanho verificou-se maior incidência nos cães de pequeno porte (42/76 – 55,26%) (Gráfico 4). Os machos representaram mais de metade da amostra (40/76 – 52,63%), comparativamente às fêmeas (36/76 – 47,37%) (Gráfico 5)

1.3. Classificação da Sociedade Americana dos Anestesiologistas

Na amostra em estudo, a maioria dos animais foram integrados no ASA II (40/76 – 52,63%), seguido do ASA I (35/76 – 46,05%) e por último apenas 1 caso de ASA III (1/76 – 1,32%) (Gráfico 6).

1.4. Motivos da Consulta

Os motivos pelos quais os animais se apresentaram à consulta no HRVM foram maioritariamente devido à tumefação facial (28/76 – 36,84), dor oral (13/76 – 17,11%), fístula facial (9/76 – 11,84%), halitose (6/76 – 7,89%) e hemorragia oral (5/76 – 6,58%) (Gráfico 7).

1.5. Sinais Clínicos

Os animais apresentaram principalmente os seguintes sinais clínicos: tumefação facial (38/212 – 17, 92%), dor oral (34/212 – 16,04%), exsudado purulento (25/212 – 11,79%), dificuldade na mastigação (11/212 – 5,19) e fístula facial (11/212 – 5,19%) (Gráfico 8 e Tabela 6).

2. Caracterização da Subamostra

Na amostra (n=76) verificou-se a existência de 92 AD, que se incluem numa subamostra a ser estudada. Todos os abscessos dentários em estudo são apenas da maxila direita e esquerda.

2.1. Quadrantes e os AD

No 1º Quadrante, que corresponde à maxila direita, observou-se maior ocorrência de AD (37/92 – 40,22%), seguido da afeção do 1º e 2º Quadrantes em simultâneo (maxila direita e esquerda - bilateral) (32/92 – 34,78%) e por último o 2º Quadrante (maxila esquerda) (23/92 – 25%) (Gráfico 9).

2.2. Dentes e Raízes Afetados e os AD

Os AD com maior frequência foram os relacionados com o dente 1MM (76/92 – 82,61%), relativamente aos AD da combinação dos dentes 1MM e 4PM (10/92 – 10,87%) e aos AD do dente 4PM (6/92 – 6,52%) (Gráfico 10).

A raiz mesiobucal do dente 1MM foi a mais afetada nos AD do 1MM (73/76 – 96,05%). Nos AD da combinação dos dentes 1MM e 4PM a raiz mais afetada foi a mesiobucal do dente 1MM (10/20 – 50%), seguida da raiz distal do dente 4PM (7/20 – 35%). Nos AD do dente 4PM, a raiz distal teve maior frequência nos casos em questão (5/6 – 83,33%) (Gráfico 11).

2.3. Etiologia dos AD

Os fatores etiológicos dos AD foram: a doença periodontal (84/92 – 91,30%) e o traumatismo com fratura dentária (8/92 – 8,70%) (Gráfico 12).

Na classificação da doença periodontal, os AD apresentaram DP grave em 84,52% (71/84) das ocorrências e os restantes AD apresentaram DP moderada (13/84 – 15,48%) (Gráfico 13). Na classificação do traumatismo com fraturas dentárias, as fraturas coroa-raiz complicadas predominaram em 75% das ocorrências (6/8), relativamente às fraturas coronais complicadas (2/8 – 25%) (Gráfico 14).

Nos AD por doença periodontal, o dente 1MM representa 88,10% (74/84) dos dentes afetados, seguido da combinação dos dentes 1MM e 4PM (10/84 – 11,90%) (Gráfico 15).

Nos AD por fraturas dentárias, o dente 4PM é o mais afetado (6/8 – 75%), em relação ao dente 1MM (2/8 – 25%) (Gráfico 16).

2.4. Etiologia dos AD e a Idade dos Animais

Na relação da etiologia dos AD com a idade dos animais verificou-se que os animais mais jovens apresentam maioritariamente AD devido à presença de traumatismos com fraturas dentárias e os animais com idade avançada apresentam AD devido sobretudo à presença de doença periodontal (Tabela 7).

2.5. Diagnóstico e Classificação dos AD

No diagnóstico e classificação dos AD, com o auxílio das radiografias intraorais, verificou-se a presença de dois tipos de abscessos dentários: 84 abscessos periodontais-endodônticos (84/92 – 91,30%) (característicos das lesões periodontais primárias com envolvimento endodôntico secundário) e 8 abscessos periapicais (8/92 – 8,70%).

2.6. Abscessos Periodontais-endodônticos e Abscessos Periapicais

2.6.1. Raça, Tamanho e Sexo

As raças com maior distribuição nos abscessos periodontais-endodônticos foram a raça Indeterminada (15/68 – 22,06%), Caniche (15/68 – 22,06%), Cocker Spaniel (6/68 – 8,82%), Pequinhês (6/68 – 8,82%), Yorkshire Terrier (5/68 – 7,35%) e Labrador Retriever (4/68 – 5,88%) (Tabela 8). Em relação ao tamanho dos animais, 60% foram de porte pequeno (41/68), 28% foram de porte médio (19/68) e por fim 11,76% foram de porte grande (8/68) (Gráfico 17). No sexo dos animais obteve-se o mesmo número de casos (34/68 – 44,74%) para os machos e para as fêmeas.

Nos abscessos periapicais, a distribuição racial foi igual em todas as raças afetadas (1/8 – 12,5%): Pastor Alemão, Pitbull, Bull Terrier, Leão da Rodésia, Terra Nova, Rottweiler, Indeterminado e Labrador. Os animais mais afetados foram os de porte grande (5/8 – 62,50%) e os machos (6/8 – 75%) (Gráfico 18).

2.6.2. Etiologia e o Tipo de AD

Na amostra em estudo, todos os abscessos periodontais-endodônticos correspondem aos AD por DP (84/92 – 91,30%). De igual forma, todos os abscessos periapicais correspondem aos AD por traumatismos com fraturas dentárias (8/92 – 8,70%).

2.6.3. Idade e o Tipo de AD

Assim, pode concluir-se que a relação da etiologia dos AD com a idade dos animais é igual à relação do tipo de AD com a idade dos animais. O grupo etário mais afetado pelos abscessos periapicais foi o grupo com idade inferior a 4 anos (5/8 – 62,5%). Em relação, aos abscessos periodontais-endodônticos, o grupo etário mais atingido foi o grupo entre os 8 e os 12 anos (31/84 – 36,90%) (Gráfico 19).

2.6.4. Dentes Afetados e o Tipo de AD

Da mesma forma, a relação da frequência dentária dos AD por DP é igual à relação da frequência dentária com os abscessos periodontais-endodônticos (Gráfico 15), sendo o dente 1MM o mais afetado neste tipo de abscesso (74/84 – 88,10%), seguido da combinação dos dentes 1MM e 4PM (10/84 – 11,90%). Na mesma ordem de raciocínio, os abscessos periapicais acometem com maior frequência o dente 4PM (6/8 – 75%), relativamente ao dente 1MM (2/8 – 25%) (Gráfico 16).

2.6.5. Tratamento

2.6.5.1. Tratamento dos AD

Relativamente ao tratamento implementado para a resolução dos AD, a extração dentária foi o tratamento de escolha na maioria dos casos (89/92 – 96,74%) (Gráfico 20).

2.6.5.2. Tratamento, Etiologia e Tipo de AD

No gráfico 21, observa-se a relação entre a etiologia, tipo de AD e o tratamento dos AD com a seguinte distribuição: nos AD por doença periodontal (moderada e grave), ou seja nos abscessos periodontais-endodônticos, o tratamento implementado foi a exodontia (84/84 – 100%); nos AD periapicais por fraturas dentárias coroa-raiz complicadas realizou-se a exodontia em 5 casos (5/6 – 83,33%) e o tratamento convencional do canal num único caso (1/6 – 16,67%) e nos 2 AD periapicais por fraturas dentárias coronais complicadas realizou-se o tratamento convencional do canal (2/2 – 100%).

2.6.5.3. Tratamento dos AD e a Idade dos Animais

Na relação do tratamento dos AD com a idade dos animais verificou-se que nos animais com idade avançada, a exodontia foi o tratamento de eleição e nos animais mais jovens, a exodontia e o tratamento convencional do canal são ambos tratamentos de escolha (Gráfico 22).

2.7. Caso de Referência Externa e Recidivas

Um dos animais de referência externa, já tinha sido submetido a um tratamento prévio de extração do dente 4PM, com retenção da raiz mesiopalatina e recidiva do abscesso dentário. Posteriormente, na radiografia intraoral verificou-se que o dente 1MM apresentava um abscesso periodontal-endodôntico e que o diagnóstico de AD no 4PM e posterior extração deste último, não foram os mais adequados.

Não existiram recidivas, nem complicações neste estudo.

V - Discussão

1. Abscessos Dentários e Caracterização da Amostra

1.1. Abscessos Dentários

1.1.1. Prevalência dos AD

A prevalência dos abscessos dentários na população humana carece de uma análise epidemiológica detalhada e de métodos precisos de notificação destas lesões (Robertson *et al.*, 2009), tal como na população canina. Todavia, existem alguns estudos em humanos, que registam a prevalência dos abscessos dentários em determinados países. Por exemplo na Alemanha, realizou-se um estudo retrospectivo entre os anos 2000 e 2007, com 58 161 pacientes, em que 4,59% da amostra apresentou abscessos dentários. (Cachovan *et al.*, 2013).

No presente estudo não foi possível realizar uma estimativa da prevalência dos animais com abscessos dentários ou AC que deram entrada no HRVM, porque estas lesões continuam a ser subdiagnosticadas e muitas vezes o problema estomatológico não é registado.

Na literatura consultada, também não existem registos sobre a prevalência dos abscessos dentários na população canina.

1.1.2. Classificação dos AD

Na estomatologia humana, tal como na estomatologia veterinária, não existe uma classificação oficial para os abscessos dentários (Lang *et al.*, 2016), o que dificulta o diagnóstico destas lesões e por sua vez, a implementação de um tratamento adequado.

Normalmente na prática clínica de estomatologia humana, a seguinte classificação é aceitável: abscesso periapical, abscesso periodontal, abscesso pericoronal, abscesso gengival, abscesso periodontal-endodôntico combinado, sendo os primeiros três tipos de abscesso os mais frequentes (Lang *et al.*, 2016). Na prática clínica de estomatologia veterinária, a maioria dos abscessos são considerados abscessos periapicais ou AC (DeBowes, 2010), por vezes sem a realização de exames específicos para sua confirmação, como o exame oral detalhado e o exame radiográfico intraoral. Desta forma, ocorrem erros na prática clínica veterinária que são desnecessários (Leon, 2011; Niemiec, 2013) e por isso, deve procurar-se incentivar os clínicos e futuros clínicos à realização de exames de diagnóstico que possam permitir o diagnóstico definitivo da lesão em questão.

DeBowes (2010) refere que os abscessos dentários no cão são tipicamente considerados abscessos endodônticos ou periapicais, mas que a presença de abscessos periodontais também é

possível. Deste modo, a literatura abrange na sua maioria os abscessos periapicais, sobretudo o AC, não dando ênfase à existência dos outros abscessos dentários. Cito como exemplo Anthony (2011), autor do capítulo “Tooth Root Abscess (Apical Abscess)”, que refere os abscessos dentários da raiz como abscessos periapicais, apesar de existirem outros abscessos que afetam a raiz dentária. Neste capítulo o autor faz uma breve referência à possibilidade da progressão da DP poder originar um abscesso dentário (Anthony, 2011), mas não classifica-o como tal.

Assim sendo, pretende-se também com este estudo a formulação de uma classificação sobre os abscessos dentários ou abscessos odontológicos nos animais domésticos, baseada na estomatologia humana e veterinária, tendo em conta a origem do abscesso dentário e o seu efeito secundário. Propõe-se a seguinte classificação, baseada na classificação mais recente sobre a relação entre as lesões periodontais e endodônticas em humanos (Al-Fouzan, 2014) (Figura 33):

- abscessos endodônticos com envolvimento do periodonto periapical (devido a fraturas, desgaste excessivo, perfurações) (endodôntico periapical)
- abscessos endodônticos primários com envolvimento periodontal secundário (endo-perio)
- abscessos periodontais sem envolvimento do periodonto periapical (ex. abscesso gengival, abscesso periodontal/lateral)
- abscessos periodontais primários com envolvimento endodôntico secundário (perio-endo)
- abscessos endodônticos-periodontais combinados (endo-perio combinados)
- abscessos endodônticos ou periodontais iatrogénicos

Classificação dos AD nos Animais Domésticos					
<u>AD Endodônticos</u>		<u>AD Periodontais</u>		<u>AD Endo-Perio Combinados</u>	<u>AD Endodônticos ou Periodontais Iatrogénicos</u>
Periapical	Endo-perio	Periodontal Gengival	Perio-endo		
<p>Legenda: ■ Abscesso dentário ■ Periodonto vital → Origem endodôntica ⌋ Doença periodontal ■ Endo – Endodôntico</p> <p>■ Necrose pulpar ■ Polpa vital → Origem periodontal ■ AD – Abscesso Dentário ■ Perio – Periodontal</p>					

Figura 33: Sugestão de nova classificação para os abscessos dentários nos animais domésticos.

É importante referir que abcesso, quisto ou granuloma são lesões distintas histopatologicamente, mas o tratamento a realizar é o mesmo, e este facto é o mais relevante para a prática clínica veterinária (Croitoru *et al.*, 2016; Shafer *et al.*, 1974; Siqueira *et al.*, 2015). Portanto, esta classificação pode ser utilizada também nestas lesões.

1.1.3. O Termo “Abcesso do Carniceiro”

Com este estudo, pode concluir-se também que o termo “Abcesso do Carniceiro” não é o mais apropriado para definir os abscessos periapicais do 4PM e do 1º molar mandibular. Em primeiro lugar, estes dentes podem desenvolver vários tipos de abscessos dentários, como o abcesso periodontal-endodôntico e não apenas abscessos periapicais (DuPont, 2010; Mcfadden *et al.*, 2013). Em segundo lugar, os abscessos periapicais podem afetar dentes distintos e não exclusivamente os dentes carniceiros. Em terceiro lugar, estes dentes já não têm a mesma função de prender as presas ou a carne (carniceiros), pois os animais domésticos atualmente, não precisam de caçar o seu alimento (Leon, 2011). Por conseguinte, este termo gera confusão e erros na prática clínica como Leon (2011) procurou transmitir sugerindo a sua alteração ou eliminação.

1.2. Caracterização da Amostra

Após esta análise pôde prosseguir-se com a apresentação e caracterização geral da amostra. No presente estudo, realizou-se uma seleção inicial de cães suspeitos de abcesso do carniceiro, que deram entrada no HRVM no período compreendido entre 2012 a 2016, donde resultaram 82 casos. É de realçar que durante estes 4 anos existiram outros casos de suspeita de AC, porém estes não se puderam englobar neste estudo devido à falta de informação registada nesses casos.

Após esta primeira fase, diferenciaram-se os animais selecionados tendo em conta o diagnóstico definitivo: 6 cães com diagnóstico não-odontológico e 76 cães com abscessos dentários maxilares. Apenas os animais com AD serão avaliados e representarão a amostra em estudo.

1.2.1. Raça, Tamanho, Idade, Sexo

Os cães de raça (60/76 – 78,95%), tal como os cães de pequeno porte (42/76 – 55,26%) tiveram maior incidência de AD. O grupo etário com maior ocorrência de AD foi o das idades compreendidas entre os 8 e os 12 anos de idade (32/76 – 42,11%) e os machos representaram a

maioria dos animais afetados (40/76 – 52,63%). Em humanos, Gould *et al.* (2016) refere que não existe predisposição étnica, nem sexual para a presença de abscessos dentários. Não existem registos na literatura consultada sobre a predisposição etária, sexual e racial do abscesso dentário nos cães.

1.2.2. Classificação da Sociedade Americana dos Anestesiologistas

Relativamente à classificação ASA, a maioria dos cães apresentou um risco anestésico de mínimo (35/76 – 46,05%) a leve (40/76 – 52,63%), correspondente a animais saudáveis e a animais com uma doença sistémica de leve a moderada respetivamente. Apenas 1 animal apresentou um risco anestésico moderado (1/76 – 1,32%), correspondente a animais com uma doença sistémica moderada, mas não incapacitante. É importante referir que esta classificação é subjetiva, baseada na situação e na experiência de cada profissional (Thomas *et al.*, 2017).

1.2.3. Motivos da Consulta

A tumefação facial (28/76 – 36,84), dor oral (13/76 – 17,11%), fístula facial (9/76 – 11,84%), halitose (6/76 – 7,89%) e hemorragia oral (5/76 – 6,58%) foram os principais motivos da apresentação dos cães à consulta. Naeini *et al.* (2011) referem que os proprietários constataam a presença da doença sobretudo quando ocorre tumefação facial e fístula infraorbitária com drenagem dos exsudados. Manfra (1987) e Hoffman *et al.* (2007) referem que a tumefação facial pode ser secundária à doença periodontal ou à doença endodôntica (periapical).

1.2.4. Sinais Clínicos

Tal como nos abscessos dentários em humanos, os sinais clínicos apresentados pelo animal variam entre tipos de abscessos dentários. Dependendo da origem, da fase, gravidade e da localização da lesão os sinais específicos podem variar, como a localização da fístula, ou o grau de gravidade da doença periodontal e/ ou endodôntica (Lang *et al.*, 2016).

Mas os sinais principais nos cães são: tumefação facial, (Boni *et al.*, 2016; Dias *et al.*, 2011; Singh *et al.*, 2013) fístula intra ou extra-oral (Singh *et al.*, 2009), celulite facial (Dyce *et al.*, 1990), dificuldade em preender e em mastigar os alimentos, fricção do focinho no chão ou com as patas, apatia, hiporexia, anorexia, sialorreia, halitose, descoloração (escurecimento) do dente afetado (se existir afeção pulpar), dor à percussão dentária e maxilar (se existir afeção pulpar), sinais clínicos da DP, fratura da coroa dentária e febre (Apollo *et al.*, 2006; Cavalcante *et al.*, 2002; Gioso, 2007; Gorrel, 2004; Pachaly, 2006; Salvekar *et al.*, 2010; Silva *et al.*, 2010).

No presente estudo, os cães apresentaram principalmente os seguintes sinais clínicos: tumefação facial (38/212 – 17,92%), dor oral (34/212 – 16,04%), exsudado purulento (25/212 – 11,79%), dificuldade na mastigação (11/212 – 5,19%) e fístula facial (11/212 – 5,19%), que se

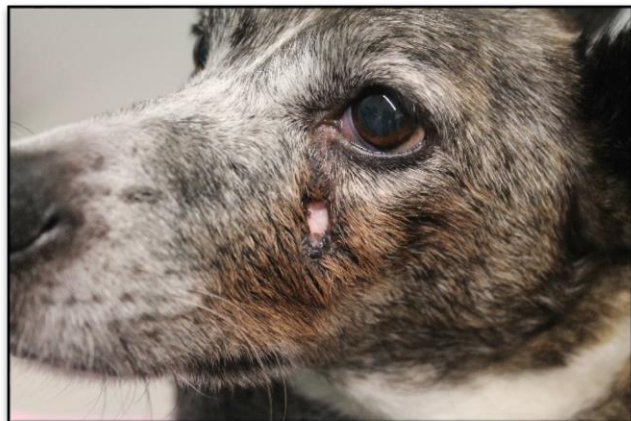

Figura 34: Fístula infraorbitária (Fotografia gentilmente cedida pelo HRVM).

enquadram na literatura consultada. No Brasil realizou-se um estudo sobre fístulas infraorbitárias, em que 3,88% dos animais apresentaram fístulas na sua maioria extraorais, ao contrário do que acontece nos humanos (Boni *et al.*, 2016). Na amostra em estudo as ocorrências de fístulas infraorbitárias extraorais (11/212 – 5,19%) também foram superiores às fístulas intraorais (1/212 – 0,48%).

2. Caracterização da Subamostra

2.1. Quadrantes e os AD

Dos 92 AD da amostra verificou-se uma maior incidência de AD unilaterais (60/92 – 65,21%), em relação aos AD bilaterais (32/92 – 34,78%). Naeini *et al.* (2011) confirma esta informação referindo que os abscessos dentários bilaterais são pouco frequentes em cães. A maxila direita (1º Quadrante) foi a mais afetada (37/92 – 40,22%).

2.2. Dentes e Raízes Afetados e os AD

Em termos gerais, verificou-se a relação entre os AD e a frequência dentária, podendo concluir-se que os AD com maior ocorrência foram os do dente 1MM (76/92 – 82,61%), relativamente aos AD da combinação dos dentes 1MM e 4PM (10/92 – 10,87%) e aos AD do dente 4PM (6/92 – 6,52%). Além disso, a raiz afetada com maior frequência no dente 1MM foi a raiz mesiobucal e no dente 4PM foi a raiz distal, tal como Capik *et al.* (2000) verificou no seu estudo.

2.3. Etiologia dos AD

Através dos resultados, concluiu-se que a causa principal de abscesso dentário observada na amostra foi a doença periodontal (84/92 – 91,30%), seguida pelos traumatismos com

produção de fraturas dentárias (8/92 – 8,70%). Na literatura além destas causas de AD, também se observam os traumatismos dentários sem fraturas da coroa (Boni *et al.*, 2016; Dias *et al.*, 2013; Gioso, 2007; Harvey *et al.*, 1990; Naeini *et al.*, 2011; Roza, 2004, San Román, 1999; Teves, 2012), o desgaste excessivo dos dentes (Boni *et al.*, 2016; Henderson *et al.*, 1984) e as lesões iatrogénicas (Bichard *et al.*, 2003; Gioso, 2007; Kealy *et al.*, 2000; Roza, 2004; Teves, 2012). Os abscessos dentários nos pacientes humanos normalmente ocorrem devido a cáries dentárias, traumatismos ou falha no tratamento endodôntico (Robertson *et al.*, 2009).

2.4. Etiologia dos AD e a Idade dos Animais

No presente estudo observou-se que os animais mais jovens apresentaram maioritariamente AD devido à presença de traumatismos com fraturas dentárias e os animais com idade avançada apresentaram AD devido sobretudo à presença de DP.

2.5. Diagnóstico e Classificação dos AD

Ao longo da análise da amostra e da avaliação dos AD (subamostra=92), verificou-se a presença de dois tipos de abscessos dentários: abscessos endodônticos periapicais (8/92 – 8,70%) e abscessos periodontais-endodônticos (84/92 – 91,30%).

Em humanos, o diagnóstico destas lesões passa por várias etapas: testes clínicos, radiografias, testes de vitalidade da polpa, trajeto da fístula, medição da profundidade dos sulcos, exame microbiológico (Basavaraj *et al.*, 2010).

Na amostra em estudo determinou-se o diagnóstico destes AD essencialmente através das radiografias intraorais, dos exames físico e oral e dos sinais clínicos apresentados pelos animais. Mas a avaliação radiográfica foi a ferramenta fundamental na classificação dos AD. De seguida, apresenta-se uma breve clarificação dos dois tipos de AD diagnosticados neste estudo.

2.6. Abscessos Periodontais-endodônticos e Abscessos Periapicais

2.6.1. Abscessos Periodontais-endodônticos

Os abscessos periodontais-endodônticos caracterizam-se pela progressão apical da lesão periodontal, com invasão do sistema endodôntico através do forame apical. Portanto, quando ocorre infeção ou inflamação da polpa, na presença de DP pré-existente, a pulpíte deve ser considerada secundária à DP (Debowes, 2010; DuPont, 2010; Niemiec, 2001; Niemiec, 2008; Wang *et al.*, 2002).

Nos humanos, a infecção pulpar pela DP pode ocorrer através dos túbulos dentinários, dos canais laterais e acessórios e do forame apical (Raja *et al.*, 2008). No entanto, nos animais Gioso *et al.* (1997) verificaram que as ramificações não apicais são raras, sendo a infecção pulpar maioritariamente por via apical.

2.6.1.1. Etiologia

Além disso, este tipo de AD é uma das consequências locais da DP. (Niemiec, 2008). Esta realidade verificou-se em todos os abscessos periodontais-endodônticos da amostra, com a DP a representar a etiologia destes (84/84 – 100%). Pôde concluir-se também que os abscessos periodontais-endodônticos, com origem na DP grave, apresentaram maior distribuição 84,52% (71/84), do que os abscessos periodontais-endodônticos com origem na DP moderada (13/84 – 15,48%).

2.6.1.2. Prevalência

Na população humana sabe-se que 50% das perdas dentárias tem como causa as lesões periodontais e endodônticas combinadas (Fahmy *et al.*, 2016) e que a doença periodontal afeta mais de 90% da população com diferentes graus de gravidade (Laudenbach *et al.*, 2014).

Também existem registos sobre uma maior incidência de abscessos periodontais nos adultos, e por conseguinte uma maior probabilidade de ocorrer a formação de abscessos periodontais-endodônticos neste grupo etário (Gould *et al.*, 2016).

Na população canina, não existem registos sobre a prevalência dos abscessos periodontais-endodônticos. No entanto, os animais com DP têm maior probabilidade de apresentarem este tipo de AD.

2.6.1.3. Raça, Tamanho e Sexo

Então, pode afirmar-se que os abscessos periodontais-endodônticos têm maior probabilidade de ocorrer nas raças de pequeno porte, raças miniatura e raças braquicefálicas (Harvey *et al.*, 1994; Mcfadden *et al.*, 2013), como se verificou no estudo em análise. Registou-se uma maior incidência nas raças de pequeno porte (41/68 – 60%), como o Caniche (15/68 – 22,06%), Pequínês (6/68 – 8,82%), Yorkshire Terrier (5/68 – 7,35%) e Doberman Pinscher (3/68 – 4,41%). DuPont (2010) também concluiu que o abscesso periodontal-endodôntico é bastante frequente em cães de raças pequenas. Niemiec (2013) é da mesma opinião, mas reporta também um caso de abscesso periodontal-endodôntico num Labrador Retriever, tal como no

presente estudo, onde se registaram quatro cães de raça Labrador Retriever com abscessos periodontais-endodônticos (4/68 – 5,88%).

Os machos e fêmeas com abscessos periodontais-endodônticos apresentaram igual relação (34/68 – 44,74%). Na literatura consultada não existem registos sobre a relação entre o género do animal e a DP ou os abscessos periodontais-endodônticos.

2.6.1.4. Idade

Pode afirmar-se também que os abscessos periodontais-endodônticos têm maior probabilidade de ocorrer em 40% dos cães com idade compreendida entre os 1 e 4 anos e em 89,4% dos cães com 12 a 13 anos de idade (Kyllar *et al.*, 2005). Kortegaard *et al.* (2008) indicam também que a prevalência da DP aumenta com a idade. Desta forma, tal como na população humana, há maior probabilidade de ocorrer esta lesão em animais adultos e com a idade avançada (Niemiec, 2013). Nos abscessos periodontais-endodônticos em estudo, o grupo etário mais atingido foi o grupo entre os 8 e os 12 anos (31/84 – 36,90%), o que reflete os dados da literatura.

2.6.1.5. Dentes Afetados

Niemiec (2008) refere que a localização mais comum desta lesão é a raiz distal do primeiro molar mandibular, mas que a mesma também pode ocorrer noutros dentes multirradiculares. Por outro lado, DuPont (2010) refere que o abscesso periodontal-endodôntico é bastante frequente nos dentes pré-molares e molares maxilares e mandibulares, em cães de raças pequenas (DuPont, 2010). Os dados por nós registados estão de acordo com estes autores, o dente mais afetado foi o 1MM (74/84 – 88,10%), seguido da combinação dos dentes 1MM e 4PM (10/84 – 11,90%). O 1MM possui raízes curtas relativamente aos outros dentes tal como o 2º molar maxilar e juntamente com a sua posição anatómica na maxila proporciona uma rápida exposição radicular no decurso da DP, sobretudo da raiz mesiobucal.

2.6.1.1. Diagnóstico

Nos abscessos periodontais-endodônticos, as radiografias dentárias revelaram um aumento do espaço do ligamento periodontal, destruição da lâmina dura, perda de osso alveolar típico da presença de periodontite. As bolsas periodontais estendem-se apicalmente e os ápices das raízes apresentam a radiolucidez periapical típica do envolvimento endodôntico. Não existiram evidências de causas de doença endodôntica nestas lesões (os dentes afetados não

apresentaram fraturas ou hemorragia pulpar). Estas características constatadas nas radiografias intraorais coincidem com a literatura consultada. (DuPont, 2010; Hoyer *et al.*, 2015; Mortazavi *et al.*, 2016; Patel *et al.*, 2011).

2.6.1.2. Tratamento

A determinação do tratamento e do prognóstico dependem primariamente do diagnóstico da doença periodontal e/ ou endodôntica. Os fatores principais a ter em consideração são a vitalidade da polpa e o tipo e extensão da lesão periodontal (Basavaraj *et al.*, 2010; Parolia *et al.*, 2013; Raja *et al.*, 2008).

Na presença de uma lesão periodontal-endodôntica, o dente ou dentes afetados requerem tratamento endodôntico e periodontal, a fim de alcançar o sucesso terapêutico (Gorrel *et al.*, 1995; Verstraete, 1999). Em primeiro lugar, realiza-se a HPCO ou o tratamento periodontal não-cirúrgico, ao que se segue o tratamento convencional do canal do dente afetado. Subsequentemente realiza-se o tratamento periodontal cirúrgico, que inclui a realização de procedimentos ressetivos, procedimentos regenerativos e/ ou tratamentos do acesso (Basavaraj *et al.*, 2010; Dentino *et al.*, 2013; Fahmy *et al.*, 2016). Os dentes que apresentam o periodonto gravemente destruído devem ser extraídos (Gorrel *et al.*, 1995).

2.6.1.2.1. Tratamento e Etiologia

Nos abscessos periodontais-endodônticos da amostra, a DP grave representou a maioria dos casos com 84,52% (71/84), em comparação com a DP moderada (13/84 – 15,48%). Consequentemente pode afirmar-se que nestes abscessos a extensão e a gravidade das lesões justificam o tratamento de exodontia em todos os casos (84/84 – 100%). Além disso, foi efetuada primeiramente a HPCO e as terapias periodontais necessárias tendo em conta cada caso em questão.

2.6.1.2.2. Tratamento e Idade

Relativamente à relação do tratamento com a idade dos animais, verificou-se que na exodontia predominaram os animais com idade avançada, com o grupo de idades entre os 8 e os 12 anos e o superior a 12 anos, a representar a maioria da amostra. Isto, porque os animais que apresentam um elevado grau de DP, normalmente são animais mais velhos (Kortegaard *et al.*, 2008) e precisam de extrair o (s) dente (s) afetado (s) (Gorrel *et al.*, 1995).

2.6.1.3. Prognóstico

O prognóstico da lesão periodontal-endodôntica é reservado para Parolia *et al.* (2013), especialmente quando as lesões periodontais são crônicas e extensas, tal como para Verstraete (1999), quando existe mobilidade dentária. Basavaraj *et al.* (2010) afirma que os dentes afetados com este tipo de lesão podem ser tratados com sucesso. Mas tudo depende da eficácia da terapia periodontal. Se o prognóstico é reservado, o recomendado é a realização da extração do dente afetado (Parolia *et al.*, 2013), como ocorreu na maioria dos casos em estudo.

2.6.2. Abscessos Periapicais

Os abscessos periapicais ou endodônticos periapicais onde se enquadra a noção de AC, são lesões que afetam o sistema endodôntico e o periodonto apical e foram o tema principal deste trabalho (DeBowes *et al.*, 2009; Glickman *et al.*, 2013; Siqueira *et al.*, 2015).

2.6.2.1. Etiologia

A doença endodôntica em animais é geralmente de natureza traumática e raramente relacionada a cáries dentárias (DuPont, 2010), ao contrário do que se registra nos pacientes humanos (Robertson *et al.*, 2009). Outras causas para esta lesão reportadas na literatura veterinária são os traumatismos dentários sem fraturas (Boni *et al.*, 2016; Dias *et al.*, 2013; Gioso, 2007; Harvey *et al.*, 1990; Naeini *et al.*, 2011; Roza, 2004, San Román, 1999; Teves, 2012), o desgaste excessivo dos dentes (Boni *et al.*, 2016; Henderson *et al.*, 1984) e as lesões iatrogênicas (Bichard *et al.*, 2003; Gioso, 2007; Kealy *et al.*, 2000; Roza, 2004; Teves, 2012). Menzies *et al.* (2014) e outros autores defendem que este tipo de lesão também pode ocorrer devido a DP grave. Mas desta forma, a lesão não apresentará apenas afeção da zona apical e a origem da lesão será periodontal, sendo a designação mais correta abscesso periodontal-endodôntico e não abscesso periapical ou endodôntico periapical.

Nos abscessos periapicais do presente estudo verificou-se também que a causa principal da doença endodôntica foi de natureza traumática, sendo que o traumatismo com fratura dentária prevaleceu em todos os abscessos periapicais (8/8 – 100%). As fraturas coroa-raiz complicadas predominaram em 75% das ocorrências (6/8), relativamente às fraturas coronais complicadas (2/8 – 25%).

2.6.2.2. Prevalência

Na estomatologia humana, a doença endodôntica representa a principal emergência dentária em humanos (14-25%), seguida da periconite (10-11%) e do abscesso periodontal (6-14%) (Patel *et al.*, 2011). De acordo com Stockdale *et al.* (1998), 78% das lesões periapicais em humanos têm origem na doença da polpa ou no periodonto apical e Croitoru *et al.* (2016) registou que 90% das lesões periapicais diagnosticadas são granulomas e quistos periapicais.

Menzies *et al.* (2014) refere que é necessário a realização de estudos para a avaliação da periodontite apical em cães. Num estudo de Poulet *et al.* (1992) e Head *et al.* (2003) verificou-se que os quistos radiculares são muito raros em cães. Todavia, os registos de lesões periapicais no cão são escassos, e a prevalência desta doença continua desconhecida (Menzies *et al.*, 2014).

No entanto, a prevalência das fraturas dentárias em cães foi registada por Niemiec (2005) como sendo de 27% e destes, 10% têm um ou mais dentes com exposição pulpar. Isto significa que, em 10 cães que se apresentam à consulta, um ou mais sofrem de doença endodôntica. Este valor não inclui aproximadamente 20% dos cães com fraturas da coroa não complicadas, algumas delas com polpa não vital (Niemiec, 2005), por exemplo devido a um traumatismo por compressão. Assim pode concluir-se que, pelo menos 10% dos cães apresentam abscessos periapicais, não incluindo os abscessos por fraturas não complicadas com a polpa não vital e os restantes abscessos com origem noutras causas. Por outro lado, Capik *et al.* (2000) verificou que a maioria das fraturas dentárias são acompanhadas pela exposição pulpar associadas a lesões periapicais.

Deste modo, sendo as fraturas dentárias uma das principais causas de abscessos periapicais e representarem a única causa de abscessos periapicais deste estudo, pode associar-se os estudos das fraturas dentárias com os abscessos periapicais.

Num estudo de Capik *et al.* (2000) que integrou 5370 cães, 492 apresentaram problemas dentários, nos quais 139 (28,30% - 139/ 492) apresentaram fraturas (Capik *et al.*, 2000), o que vai de encontro à prevalência apresentada por Niemiec (2005). Avaliaram também a presença de lesões periapicais nos dentes com fraturas e verificou-se uma prevalência de 28,78%, sendo 90,2% destas lesões do dente 4PM (Capik *et al.*, 2000). Confirma-se assim, o que Peak (2009), Gioso (2007), Roza (2004), Wiggs *et al.* (1997) verificaram: que o 4PM é um dos dentes mais frequentemente fraturado em cães e pela análise deste estudo a maioria destes dentes fraturados apresenta lesões periapicais.

A elevada prevalência das lesões periapicais neste dente resultam provavelmente da posição do 4PM. As fraturas do 4PM não são tão evidentes para os proprietários como as fraturas dos dentes frontais, permitindo a evolução das lesões periapicais neste dente (Capik *et al.*, 2000).

2.6.2.3. Raça, Tamanho e Sexo

De acordo com a bibliografia consultada, não existem registos sobre a predisposição sexual e racial dos abscessos periapicais nos cães (Boni *et al.*, 2016; Dias *et al.*, 2011; Landon, 2016). No entanto, Gouveia (2009) e Landon (2016) referem que as raças mais propensas para esta doença, numa idade avançada são: Teckels, Poodles, Yorkshire Terriers e outras raças de pequeno porte, o que não está de acordo com os resultados do nosso estudo.

Nos abscessos periapicais da amostra, a distribuição racial foi igual em todas as raças afetadas (1/8 – 12,5%) e todos os animais foram de porte grande (5/8 – 62,50%), sendo a maioria machos (6/8 – 75%): Pastor Alemão, Pitbull, Bull Terrier, Leão da Rodésia, Terra Nova, Rottweiler, Indeterminado e Labrador. Capik *et al.* (2000) também verificou que as fraturas e os abscessos periapicais do 4PM foram igualmente distribuídos entre cães de médio e grande porte.

2.6.2.4. Idade

O grupo etário com maior ocorrência de abscessos periapicais na amostra foi o grupo com idade inferior a 4 anos (5/8 – 62,5%). Na literatura também não existem relatos da predisposição etária, nos abscessos periapicais no cão (Boni *et al.*, 2016; Dias *et al.*, 2011; Landon, 2016). Porém Capik *et al.* (2000) verificou que existe uma diminuição das ocorrências de fraturas do 4PM, à medida que a idade dos animais vai avançando.

Outros autores afirmam que os abscessos periapicais são tipicamente observados em cães geriátricos, especialmente após os sete anos de idade (Foster *et al.*, 2016; Salvekar *et al.*, 2010; Singh *et al.*, 2009), o que é o oposto dos dados por nós recolhidos.

Nos Estados Unidos, realizaram um estudo sobre abscessos periapicais em crianças e obtiveram uma prevalência de 47% (Graham *et al.*, 2000). Gould *et al.* (2016) refere que o abscesso periapical é o abscesso dentário mais frequente em crianças, comparativamente aos adultos.

2.6.2.5. Dentes Afetados

Segundo DeBowes *et al.* (2009), Dias *et al.* (2013) Gioso (2007) Pinheiro (2007), Teves (2012) entre outros autores os abscessos periapicais acometem principalmente o dente 4PM, refletindo os dados obtidos nos abscessos periapicais em estudo. O dente 4PM representou 75% dos casos de abscessos periapicais (6/8), relativamente ao dente 1MM (2/8 – 25%).

2.6.2.1. Diagnóstico

Normalmente, as lesões periapicais no cão não são detetáveis na fase aguda, nem na fase crónica da doença, onde geralmente a doença é assintomática, tal como nos humanos. A exacerbação aguda da periodontite periapical crónica também pode não ser reconhecida pelo proprietário ou pelo clínico. A suspeita de lesão periapical ocorre após um exame oral detalhado e sobretudo após a realização de um exame radiográfico (Menzies *et al.*, 2014).

A radiografia é o meio mais utilizado na avaliação destas lesões, devido à sua disponibilidade, natureza não invasiva e baixo custo (Menzies *et al.*, 2014). Nas radiografias intraorais dos abscessos periapicais da amostra observou-se a fratura coronal (2/8 – 25%) ou a fratura coroa-raiz (6/8 – 75%), dependendo do caso em questão. Além disso, verificou-se a perda do LP e do osso alveolar na região do ápice dentário, com radiotransparência localizada no ápice da raiz, características que se enquadram com a descrição dos seguintes autores: Dias *et al.*, 2011; Dias *et al.*, 2013; Fugita, 2011; Gouveia, 2009; Niemiec, 2005; Patel *et al.*, 2011.

2.6.2.2. Tratamento

A doença ou lesão endodôntica primária normalmente resolve-se através do tratamento convencional do canal. Na existência de lesões periapicais extensas pode-se optar por uma terapia endodôntica cirúrgica ou pela extração, todavia o tratamento convencional do canal nestes casos apresenta uma taxa de sucesso elevada (Parolia *et al.*, 2013; Raja *et al.*, 2008).

Em medicina veterinária, a realização do tratamento cirúrgico do canal é muito rara na prática clínica (Menzies *et al.*, 2014; Verstraete, 1999). Num estudo retrospectivo verificou-se que o tratamento convencional do canal apresenta uma taxa de sucesso elevada, se realizado numa única sessão. Isto para evitar o risco de mortalidade/ morbilidade associada às múltiplas anestésias e o aumento do custo de cada sessão (Menzies *et al.*, 2014).

Na literatura humana, não existe concordância relativamente aos benefícios de realizar o tratamento convencional do canal ou a cirurgia e também em relação aos benefícios de uma única sessão de tratamento em vez de múltiplas sessões (Menzies *et al.*, 2014).

2.6.2.2.1. Tratamento e Etiologia

Nos abscessos periapicais por fraturas dentárias coroa-raiz complicadas realizou-se a exodontia em 5 casos (5/6 – 83,33%) e o tratamento endodôntico convencional num único caso (1/6 – 16,67%) e nos 2 abscessos periapicais por fraturas dentárias coronais complicadas realizou-se o tratamento endodôntico convencional (2/2 – 100%).

2.6.2.2.1. Tratamento e Idade

Relativamente à relação do tratamento com a idade dos animais, verificou-se que nos animais mais jovens, os quais apresentaram os abscessos periapicais na amostra em estudo, a exodontia e o tratamento convencional do canal são ambos tratamentos de escolha.

2.6.2.3. Prognóstico

Geralmente o prognóstico é excelente neste tipo de lesões, desde que não existam complicações associadas (DeBowes *et al.*, 2009). Em 62,50% (5/8) dos abscessos periapicais do presente estudo o prognóstico foi reservado, devido sobretudo à gravidade da lesão, com posterior extração dos dentes afetados. Em 37,50% (3/8) dos abscessos periapicais o prognóstico foi bom, associado ao sucesso do tratamento convencional do canal.

2.7. Caso de Referência Externa e Recidivas

Um dos casos de abscesso periapical de referência externa, tinha sido submetido a um tratamento prévio para o abscesso do carnicero. Todavia, verificou-se no exame radiográfico a retenção da raiz mesiopalatina do dente 4PM e o dente 1MM apresentava um abscesso periodontal-endodôntico. Estas situações resultam num diagnóstico e tratamento inadequados do abscesso periapical. Por vezes, as recidivas têm como causa o diagnóstico errado da lesão em termos de localização dentária, ou a permanência de raízes no local da extração, devido à não solicitação de um exame radiográfico dentário (Boni *et al.*, 2016; Niemiec, 2013), como ocorreu neste caso de recidiva do AD.

Na amostra em estudo não ocorreram recidivas, nem complicações associadas.

VI - Conclusão

Inicialmente, a amostra composta por 82 animais com suspeita de AC foi classificada consoante o diagnóstico definitivo das lesões. Consequentemente pôde confirmar-se que apenas 8 animais apresentaram “AC” ou mais corretamente, abscessos endodônticos periapicais. Por outras palavras, 90,24% (74/82) dos animais da amostra inicial não apresentaram o diagnóstico definido como o mais provável. Por isso, é importante a realização de exames complementares de diagnóstico para determinar o diagnóstico definitivo destas lesões, evitando assim a implementação de estratégias erróneas de tratamento.

A escassez de informação, a complexidade, a controvérsia e a inexistência de uma classificação oficial sobre a temática dos abscessos dentários foram as principais dificuldades deste trabalho. Deste modo, decidiu sugerir-se uma nova classificação para os abscessos dentários, tendo em conta a origem primária e os efeitos secundários destas lesões.

Concluiu-se também que o termo “Abcesso do Carniceiro” não é o mais adequado para definir os abscessos periapicais do 4PM e do 1º molar mandibular, pois pode gerar confusão e erros na prática clínica.

Em termos gerais, os AD da amostra tiveram maior incidência nos cães de raça de pequeno porte, machos, com idades compreendidas entre os 8 e os 12 anos de idade. Os animais apresentavam-se na sua maioria saudáveis, com um risco anestésico de mínimo a moderado. Os principais motivos da apresentação dos cães à consulta e respetivos sinais clínicos foram: a tumefação facial, a dor oral, a fístula facial, a halitose, hemorragia oral, exsudado purulento e dificuldade na mastigação. Além disso, houve maior incidência de AD unilaterais, com maior ocorrência na maxila direita (1º Quadrante). Relativamente à localização dentária verificou-se que os abscessos dentários do dente 1MM são os mais frequentes e que a raiz mesiobucal é a mais afetada. A etiologia predominante nos AD foi a DP, associada a animais com idade avançada, relativamente aos AD por traumatismos com fraturas dentárias, associados aos animais mais jovens.

Neste estudo, diagnosticaram-se apenas dois tipos de abscessos dentários: os abscessos periodontais-endodônticos e os abscessos periapicais. Os abscessos periodontais-endodônticos foram mais frequentes que os abscessos periapicais, tendo para isso contribuído a elevada prevalência da DP na população canina. Esta patologia teve maior incidência nos animais de raça de pequeno porte, com idades compreendidas entre os 8 e os 12 anos, com igual distribuição relativamente ao sexo dos animais. O dente mais afetado por este tipo de AD foi o

dente 1MM. A extração dentária em todos os casos justifica-se pela extensão e a gravidade da DP, associada à idade avançada dos animais. O prognóstico da maioria dos abscessos periodontais-endodônticos foi reservado.

Relativamente aos abscessos periapicais do presente estudo, verificou-se maior incidência nos machos, em raças de grande porte e nos animais com idade inferior a 4 anos. O dente mais afetado nestas lesões foi o dente 4PM. Os traumatismos com fraturas dentárias são a única causa presente, sendo as fraturas coroa-raiz complicadas as fraturas mais frequentes, tendo a exodontia sido o tratamento principal. Nos abscessos periapicais por fraturas dentárias coronais complicadas realizou-se o tratamento convencional do canal. Em ambos os tratamentos realizados, os animais mais afetados foram os jovens. O prognóstico na maioria dos abscessos periapicais deste estudo foi reservado em 62,50% (5/8) dos casos, associado sobretudo à gravidade da lesão, com posterior extração dos dentes afetados.

Através deste trabalho verificou-se que é de extrema importância a diferenciação da origem primária dos abscessos dentários e seus efeitos secundários, de forma a obter o diagnóstico e o tratamento mais adequados para cada tipo de lesão.

Este trabalho é limitado devido à dimensão reduzida da amostra, à indeterminação da prevalência dos abscessos dentários da população canina estudada, à escassez de informação bibliográfica e à complexidade desta temática.

Em conclusão, pode afirmar-se que os abscessos periapicais e periodontais-endodônticos deste trabalho seguiram a distribuição mencionada nos estudos da maioria dos autores, e por outro lado contribuiu com informações adicionais para a classificação e caracterização deste tipo de lesão, carecendo, no entanto, de estudos futuros numa escala geográfica mais alargada.

VII - Referências Bibliográficas

- Agarwal AK, Sethi A, Sethi D. Role of socioeconomic factors in deep neck abscess: a prospective study of 120 patients. *British Journal of Oral and Maxillofacial Surgery*. 2007; 45: 553-555.
- Alef M, Von Praun F, Oechtering G. Is routine pre-anaesthetic haematological and biochemical screening justified in dogs?. *Veterinary anaesthesia and analgesia*. 2008; 35.2: 132-140.
- Al-Fouzan KS. A new classification of endodontic-periodontal lesions. *International journal of dentistry*. 2014; 2014: 1-5.
- Anthony JMG. Tooth Root Abscess (Apical Abscess). In: Lobprise, HB. eds. *Blackwell's Five-Minute Veterinary Consult Clinical Companion: Small Animal Dentistry*. 2ª edição. Capítulo 35. USA: John Wiley & Sons; 2011: 288-294.
- Apollo FH, Leon-Roman MA, Gioso MA. Endodontia Veterinária em Cães e Gatos (Revisão de Literatura). *Revista do CFMV Brasília*. 2006; 38: 38-44.
- ASA, American Society of Anesthesiologists. Physical Status Classification System of the American Society of Anesthesiologists. Washington. 2014.
Disponível em: <https://www.asahq.org/resources/clinical-information/asa-physical-status-classification-system>, acessado em 29/01/2017.
- AVDC, American Veterinary Dental College. Tooth Fracture Classification. Nomenclature: Abnormalities of Teeth: Types and Management. USA. 2017.
Disponível: <https://www.avdc.org/Nomenclature/Nomen-Teeth.html#fracture>, acessado a 20/01/2017.
- Aylon EG. Lesão periapical do quarto pré-molar superior esquerdo com formação de fístula: relato de caso. Monografia: Especialização em Odontologia Veterinária – Associação Nacional de Clínicos Veterinários de Pequenos Animais de São Paulo. ANCLIVEPA – SP. São Paulo. 2008.
- Baker DL. Dental Calculus. *Iowa State University Veterinarian*. 1960; 22.3: 7.
- Basavaraj P, Chandrasheker NK. Periodontic-Endodontic Interrelationship – A Review. *Journal of Oral Health and Community Dentistry*. 2010; 4-6.
- Beard GB, Beard DM. Geriatric dentistry. *Veterinary Clinics of North America: Small Animal Practice*. 1989; 19.1: 49-74.
- Beckman B. Nerve Blocks for Oral Surgery in Dogs. *Clinician's brief*. 2014: 21-23.
- Bellows J. Endodontic Equipment, Materials, and Techniques. eds. Bellows J. *Small animal dental equipment, materials and techniques: a primer*. 1ª edição. Australia: John Wiley & Sons; 2004: 175-229.

- Birchard SJ, Sherding RG. Manual Saunders: Clínica De Pequenos Animais. 2ª edição. São Paulo: Roca; 2003.
- Boni CP, Souza NC, Baia JD, Gioso MA. Estudo retrospectivo de fístulas infraorbitárias em cães e gatos. *Revista de Educação Continuada em Medicina Veterinária e Zootecnia*. 2016; 14.2: 54-55.
- Cachovan G, Phark JH, Schön G, Pohlenz P, Platzer U. Odontogenic infections: An 8 year epidemiologic analysis in a dental emergency outpatient care unit. *Acta Odontologica Scandinavica*. 2013; 71.3-4: 518-524.
- Campbell RD, Peralta S, Fiani N, Scrivani PV. Comparing Intraoral Radiography and Computed Tomography for Detecting Radiographic Signs of Periodontitis and Endodontic Disease in Dogs: An Agreement Study. *Frontiers in Veterinary Science*. 2016; 3:68.
- Capik I, Ledecký V, Ševčík A. Tooth fracture evaluation and endodontic treatment in dogs. *Acta Veterinaria Brunensis*. 2000; 69.2: 115-122.
- Carranza FA. Periodontia Clínica de Glickman. Rio de Janeiro, Editorial Interamericana. 1983: 968.
- Cavalcante CZ, Taffarel MO, Fernandes DR. Doença Periodontal. *Nosso Clínico*. 2002; 29: 8-12.
- Chapman MN, Nadgir RN, Akman AS, Saito N, Sekiya K, Kaneda T, Sakai O. Periapical lucency around the tooth: radiologic evaluation and differential diagnosis. *Radiographics*. 2013; 33.1: 15-32.
- Cleland WP. Nonsurgical periodontal therapy. *Clinical Techniques in Small Animal Practice*. 2000; 15.4: 221-225.
- Corrêa HL, Venturini M, Gioso MA. Registro do exame clínico odontológico, odontograma. *Clínica veterinária*. 1998; 13: 23-28.
- Croitoru IC, Craitoiu S, Petcu CM, Mihailescu AO, Pascu RM, Bobic AG, Forna DA, Craitoiu MM. Clinical, Imagistic and Histopathological Study of Chronic Apical Periodontitis. *Romanian Journal of Morphology and Embryology*. 2016; 57.2: 719-728.
- Crossley D. Oral diagnosis: radiography and radiology. In: *Proceedings of the World Small Animal Veterinary Association Congress*. Praga, República Checa, 2006.
- DeBowes L. Problems with the Gingiva. In: Niemiec BA. eds. *A Color Handbook - Small Animal Dental, Oral and Maxillofacial Disease*. 1ª edição. Capítulo 6. London: Manson Publishing/ The Veterinary Press; 2010: 160-176.
- DeBowes LJ, DuPont G. Acute Facial Swelling Due to Periapical Abscess. *Clinician's brief*. 2009: 12-14.

- Debowes LJ. Problems with the dental hard tissues. In: Niemiec BA. eds. Small Animal Dental, Oral and Maxillofacial Disease, a Color Handbook. London: Manson; 2010: 159-181.
- DeBowes LJ. Simple and surgical exodontia. Veterinary Clinics of North America: Small Animal Practice. 2005; 35.4: 963-984.
- Dentino A, Lee S, Mailhot J, Hefti AF. Principles of periodontology. Periodontology 2000. 2013; 61.1: 16-53.
- Dhaliwal RS. Malignant Oral Neoplasia. In: Niemiec BA. eds. A Color Handbook - Small Animal Dental, Oral and Maxillofacial Disease. 1ª edição. Capítulo 9. London: Manson Publishing/ The Veterinary Press; 2010: 225-227.
- Dias FGG, Pereira LF, Junior EM, Rocha JR, Dias LGG. Fístula Infraorbitária na espécie canina. Enciclopédia Biosfera: Centro Científico Conhecer – Goiânia. 2013; 9.17: 1453-1465.
- Dias FGG, Vianna GD, Paula TM, Dias LG, Pereira LF. Fístula Infraorbitária Em Cão – Relato De Caso. Revista Científica Eletrônica De Medicina Veterinária. 2011; 16: 1679-1733.
Disponível em: <http://www.peteducation.com/article.cfm?c=2+2089&aid=382>,
acedido em 16/04/2016.
- DuPont G. Pathologies of the Dental hard Tissues. In: Niemiec BA. eds. A Color Handbook – Small Animal Dental, Oral and Maxillofacial Disease. 1ª edição. Capítulo 5. London: Manson Publishing/ The Veterinary Press; 2010: 128-156.
- DuPont GA. Problems with the gingiva. In: Niemiec BA. eds. Small Animal Dental, Oral and Maxillofacial Disease, a Color Handbook. London: Manson; 2010: 127-157.
- DuPont GA, DeBowes LJ. Endodontic Disease. In: DuPont GA, DeBowes LJ. eds. Atlas of dental radiography in dogs and cats. 1ª edição. Capítulo 6. USA: Elsevier Health Sciences; 2009: 142-171.
- Dyce KM, Sack WO, Wensing CJG. Textbook of veterinary anatomy. 2ª edição. London: W.B. Saunders; 1990: 800-802.
- Edwin WM, Nderitu EM. Initial periodontitis in a 3-year-old cross breed female dog. Case report submitted in partial fulfillment of the Masters of Veterinary Surgery of the University of Nairobi. 2012.
- Fahmy MD, Luepke PG, Ibrahim MS, Guentsch A. Treatment of a Periodontic-Endodontic Lesion in a Patient with Aggressive Periodontitis. Case Reports in Dentistry. 2016: 1-9.
- Ferreira BT. Doença Periodontal no cão – Caracterização da Doença Periodontal no Hospital Veterinário Montenegro: estudo 50 casos (período: 1 de setembro a 1 de março de 2012). Dissertação de Mestrado do curso Mestrado Integrado em Medicina Veterinária. 2012.

- Ford RB. Manual de procedimentos veterinários e tratamento emergencial segundo Kirk e Bistner. Editora Roca; 2007: 279-365.
- Foster R, Smith Educational Staff. Infections of the 4th Premolar (Carnassial Tooth). Wisconsin: Petco Wellness; 1997-2016.
- Franceschini G. Traitement des fistules dentaires chez le chien par obturation des canaux (fistules sousorbitaire et gingivale). Recueil de Medicine Veterinaire. 1974; 8: 675-684.
- Fugita MS. Fístula infraorbitária associada à doença periodontal em cães: Trabalho de conclusão de curso do Bacharelado em Medicina Veterinária. Botucatu: 2011.
- Gengler W. Oral Pain Management. In: Lobprise, HB. eds. Blackwell's Five-Minute Veterinary Consult Clinical Companion: Small Animal Dentistry. 2ª edição. Capítulo 9. USA: John Wiley & Sons; 2011: 115-121.
- Gillespie RL. A Canine Dental Abscess. Iowa State University Veterinarian. 1951; 13.1.
- Gioso MA, Knobl T, Venturini MA, Correa HL. Non-apical root canal ramifications in the teeth of dogs. Journal of veterinary dentistry. 1997; 14.3: 89-90.
- Gioso MA. Odontologia para o Clínico de Pequenos Animais. 1ª edição. São Paulo: Ieditora; 2003: 65- 99; 183-189.
- Gioso MA. Odontologia Veterinária: para o Clínico de Pequenos Animais. 2ª edição. São Paulo: Minha Editora; 2007: 145; 1-23; 65-189.
- Glickman GN, Schweitzer JL. Endodontic Diagnosis. Fall 2013 ENDODONTICS: Colleagues for Excellence newsletter (American Association of Endodontists). 2013; 1-6.
- Gould JM, Cies JJ, Windle ML, Wolfram W. Dental Abscess: Overview. Dentistry Medscape. 2016; 1-5.
Disponível em: <http://emedicine.medscape.com/article/909373-overview#a6>, acessado em 13/03/2017.
- Gonzaga PO. Tratamento endodôntico em pequenos animais. Monografia: Especialização em clínica e cirurgia de Pequenos animais – Universidade Castelo Branco, São Paulo. 2006.
- Gorrel C, Robinson J. Endodontics in small carnivores. In: Crossley DA, Penman S. eds. Manual of Small Animal Dentistry. Cheltenham: BSAVA; 1995: 168-181.
- Gorrel C, Verhaert L, Gracis M, Hennet P. Compreender a Doença Periodontal. In: Gorrel C, Verhaert L, Gracis M, Hennet P. eds. Focus edição especial - Doença periodontal no cão. Paris: Aniwa Publishing; 2004: 9-15.
- Gorrel C, Verhaert L, Gracis M, Hennet P. Diagnóstico da Doença Periodontal no cão. In: Gorrel C, Verhaert L, Gracis M, Hennet P. eds. Focus edição especial – Doença periodontal no cão. Paris: Aniwa Publishing; 2004: 17-23.

- Gorrel C. Veterinary dentistry for the general practitioner. Philadelphia: Elsevier Science Limited; 2004: 87- 110.
- Gourlay ML, Nieves MA. Small Animal Dental Prophylaxis: A Practitioner's Guide. Iowa State University Veterinarian. 1990; 52.2: 11.
- Gouveia AJ. Relatório De Estágio Curricular Em Medicina Veterinária Odontologia Veterinária - Curitiba 2009: 13-69.
- Graham DB, Webb MD, Seale NS. Pediatric emergency room visits for nontraumatic dental disease. Pediatric Dentistry. 2000; 22: 134-140.
- Grell HA. Dental Fistulae in Canine. Iowa State University Veterinarian. 1940; 3.1: 4.
- Gross ME, Pope ER. Regional Anesthesia of the infraorbital and inferior alveolar nerves during noninvasive tooth pulp stimulation in halothane-anesthetized dogs. Journal of the American Veterinary Medical Association. 2002; 211.11: 1403-1405.
- Hale FA. Anatomy and Physiology. In: Hale FA. eds. Understanding Veterinary Dentistry. 1ª edição. Capítulo 7. Ontario: 2004: 24-41.
Disponível em: www.toothvet.ca, acessado em 4/10/2016.
- Harvey CE, Orr HS. Manual of small animal dentistry. British Small Animal Veterinary Association. 1ª edição. Cheltenham: BSAVA; 1990: 160.
- Harvey CE. Periodontal Disease: Understanding the options. Veterinary Clinics of North America-Small Animal practice. 2005; 35: 819-836.
- Harvey CE, Shofer FS, Laster L. Association of age and body weight with periodontal disease in North American dogs. Journal of Veterinary Dentistry. 1994; 11.3: 94-105.
- Head KW, Cullen JM, Dubielzig RR, Richard R. Histological classification of tumors of the alimentary system of domestic animals. Washington, DC: Armed Forces Institute of Pathology in cooperation with the American Registry of Pathology and The World Health Organization Collaborating Center for Worldwide Reference on Comparative Oncology. 2003: 55.
- Henderson GM, Borthwick R, Camburn MA. Maxillary dento-alveolar abscess in a spotted hyaena *Crocuta crocuta*. The Journal of Zoo Animal Medicine. 1984; 15.3: 99-108.
- Hennet,P. Endodontic Treatment Including Apexification in a Chow Chow with a Necrotic Immature Mandibular Canine Tooth. Journal of Veterinary Dentistry. 1998; 15.1: 21-25.
- Hoffman S, Kressin D, Verstraete FJ. Myths and misconceptions in veterinary dentistry. Journal of the American Veterinary Medical Association. 2007; 231.12: 1818-1824.

- Holmstrom SE, Bellows J, Colmery B, Conway ML, Knutson K, Vitoux J. AAHA dental care guidelines for dogs and cats. Journal of the American Animal Hospital Association. 2005; 41: 277-283.
- Holmstrom SE, Fitch PF, Eisner ER. Veterinary dental techniques for the small animal practitioner. 3ª edição. Capítulo 7. Philadelphia: Elsevier; 2004: 339- 414.
- Holmstrom SE, Frost-Fitch P. Regional and Local Anesthesia. In: Holmstrom SE, Frost P, Edward DV. eds. Veterinary Dental Techniques for the Small Animal Practitioner. 2ª edição. Philadelphia: Elsevier; 1998: 625-636.
- Holmstrom SE, Fitch PF, Eisner ER. Periodontal Therapy and Surgery. Veterinary Dental Techniques. 3ª edição. Philadelphia: Saunders; 2004: 234-290.
- Hoyer NK, Bannon KM. Diagnostic Imaging in Veterinary Dental Practice. Journal of the American Veterinary Medical Association. 2015; 246.3: 299-302.
- Iwata T, Yamato M, Tsuchioka H, Takagi R, Mukobata S, Washio K, Okano T, Ishikawa I. Periodontal regeneration with multi-layered periodontal ligament-derived cell sheets in a canine model. Biomaterials. 2009; 30.14: 2716-2723.
- Kealy JK, McAllister H. Diagnostic Radiology and Ultrasonography of the dog and cat. 3ª edição. Philadelphia: WB Saunders Company; 2000: 364-365.
- Kesel ML. Oral and Dental Functional Anatomy. In: Kesel ML. eds. Veterinary dentistry for the small animal technician. Capítulo 1. John Wiley & Sons. 2013: 3-20.
- Kyllar M, Witter B. Prevalence of dental disorders in pet dogs. Veterinarni Medicina-Praha. 2005; 50: 496-505.
- KO JC. Local Anesthetic Agents and Anesthetic Techniques. In: KO JC. Eds. A Color Handbook Anesthesia and Pain Management in Dogs and Cats. Capítulo 11. USA: Manson/Veterinary Press. 2013: 249-255.
- Kortegaard HE, Eriksen T, Baelum V. Periodontal disease in research Beagle dogs - An epidemiological study. Journal of small animal practice. 2008; 49.12: 610-616.
- Lacerda MS, Oliveira ST, Queiroz DN. Variações Anatômicas na Dentição de Cães sem Raça Definida. Ciência Rural. 2000; 30.4: 655-659.
- Landon R. Gingivitis, periodontitis, tooth root abscess (in dogs): Dental disease, tooth decay, gum disease. Mountain View: Veterinary Clinic. 2016.
- Lang MS, Dodson TB. Dental Abscess: Highlights, Theory, Prevention, Diagnosis, Management, Follow up, Resources. BMJ Best Practice. 2016.
Disponível em: <http://us.bestpractice.bmj.com/best-practice/monograph/1206.html>,
acedido a 13/03/2017.

- Lanz GC. Regional Anesthesia for Dentistry and Oral Surgery. *Journal of Veterinary Dentistry*. 2003; 20.3: 181-186.
- Laudenbach JM, Simon Z. Common dental and periodontal diseases: evaluation and management. *Medical Clinics of North America*. 2014; 98.6: 1239-1260.
- Leon MA. Sim e não (“Fístula do Carniceiro”). Questionamentos da Odontologia Veterinária segundo Dr. Leon. 2011.
Disponível em: <http://odontoveterinaria.blogspot.pt/2011/07/sim-e-nao.html>, acessado em 12/11/2016.
- Leon-Roman MA, Gioso MA. Endodontia - Anatomia, fisiopatologia e terapia para afecções dos tecidos internos do dente. *Medvep – Revista Científica de Medicina Veterinária – Pequenos Animais e Animais de Estimação*. 2004; 2.7: 195-203.
- Leon-Roman MA, Gioso MA. Tratamento de canal convencional: opção à extração de dentes afetados endodonticamente - revisão. *Clínica Veterinária*. 2002; 40: 32-44.
- Lobprise HB. Extraction Technique. In: Lobprise, HB. eds. *Blackwell's Five-Minute Veterinary Consult Clinical Companion: Small Animal Dentistry*. 2ª edição. Capítulo 8. USA: John Wiley & Sons; 2011: 95-114.
- Lobprise HB. Intraoral Radiology. In: Lobprise, HB. eds. *Blackwell's Five-Minute Veterinary Consult Clinical Companion: Small Animal Dentistry*. 2ª edição. Capítulo 4. USA: John Wiley & Sons; 2011: 28-57.
- Lobprise HB. Oral Exam and Charting. In: Lobprise, HB. eds. *Blackwell's Five-Minute Veterinary Consult Clinical Companion: Small Animal Dentistry*. 2ª edição. Capítulo 1. USA: John Wiley & Sons; 2011: 5-15.
- Lommer MJ. Oral inflammation in small animals. *Veterinary Clinics of North America: Small Animal Practice*. 2013; 43.3: 555-571.
- Lopes FM, Gioso MA. Anestesia Local Aplicada à Odontologia Veterinária. *Revista Medvep*. 2007; 5.14: 32-39.
- Manfra MS. The common and uncommon clinical presentations and treatment of periodontal disease in the dog and cat. *Seminars in veterinary medicine and surgery (small animal)*. 1987; 2: 230-240.
- Mcfadden T, Marretta SM. Consequences of Untreated Periodontal Disease in Dogs and Cats. *Journal of Veterinary Dentistry*. 2013; 30.4: 266-275.
- Menzies RA, Reiter AM, Lewis JR. Assessment of apical periodontitis in dogs and humans: a review. *Journal of Veterinary Dentistry*. 2014; 31.1: 8–21.
- Mortazavi H, Baharvand M. Review of common conditions associated with periodontal ligament widening. *Imaging Science in Dentistry*. 2016; 46.4: 229-237.

- Naeini AT, Jahromi AR, Mehrshad S. Bilateral abscesses of the maxillary carnassial teeth in a female Pekinese. *Turkish Journal of Veterinary and Animal Sciences*. 2011; 34.5: 461-464.
- Neuman NB. Chronic ocular discharge associated with a carnassial tooth abscess. *The Canadian Veterinary Journal*. 1974; 15.4: 128.
- Neuman W. Rekonstruktion frakturierter Zahne beim Hund mit verschiedenen Kunststoffmaterialien. *Praktische Tierarzt*. 1988; 11: 26-30.
- Niemiec BA. Fundamentals of endodontics. *Veterinary Clinics of North America: Small Animal Practice*. 2005; 35.4: 837-868.
- Niemiec BA. Local and regional consequences of periodontal disease. In: Niemiec B. eds. *Veterinary Periodontology*. 1ª Edição. Capítulo 6. USA: John Wiley & Sons; 2013: 69-80.
- Niemiec BA. Periodontal disease. *Topics in Companion Animal Medicine*. 2008; 23.2: 72-80.
- Niemiec BA. Proper Diagnosis of Periodontal Disease. *Practical Dentistry - Today's Veterinary Practice*. 2015; 65-70.
- Niemiec BA. The importance of dental radiology. *European Journal of Companion Animal Practice*. 2010; 20.3: 219-229.
- Niemiec BA. Top 5 Tools & Techniques for Oral Home Care. *Clinician's brief*. 2015: 25-27.
- Niemiec BA. Treatment of mandibular first molar teeth with endodontic-periodontal lesions in a dog. *Journal of veterinary dentistry*. 2001; 18.1: 21-25.
- Ottaviani G, Costantinides F, Perinetti G, Luzzati R, Contardo L, Visintini E, Biasotto M. Epidemiology and variables involved in dental abscess: survey of dental emergency unit in Trieste. *Oral diseases*. 2014, 20.5: 499-504.
- Pachaly JR, Ramos JKM, Ciffoni EM. Tratamento Cirúrgico de Fístula Oro-Nasal (pela técnica de retalho duplo) e da Fístula Infraorbitária (por exodontia do 4º PMS) em um cão Dachshund. *Revista do XXVI Congresso Brasileiro de Medicina Veterinária – Campo Grande*. 1999.
- Pachaly JR. Odontoestomatologia Em Animais Selvagens. In: Cubas ZS, Silva JCR, Catão Dias ZS. eds. *Tratado De Animais Selvagens*. Capítulo 64. 1ª edição. São Paulo: Roca; 2006.
- Parolia A, Gait TC, Porto IC, Mala K. Endo-perio lesion: A dilemma from 19th until 21st century. *Journal of Interdisciplinary Dentistry*. 2013; 3.1: 2-11.
- Patel PV, Sheela KG, Patel A. Periodontal abscess: a review. *Journal of clinical and diagnostic research*. 2011; 5.2: 404-409.

- Pattison GL, Pattison AM. Instrumentação em Periodontia – Orientação Clínica. São Paulo: Editorial Médica Panamericana. 1988: 345.
- Peak RM. Dental Radiography of the Maxillary 4th Premolar, Simplified. Clinician's brief. 2007: 65-68.
- Peak RP. Surgical Extraction: Maxillary 4th Premolar Tooth in a Dog. Clinician's brief. 2009: 59-62.
- Perrone JR. The Examination Room and the Dental Patient. Small Animal Dental Procedures for veterinary technicians and nurses. Capítulo 2. Florida: John Wiley & Sons. 2012: 23-41.
- Pieri FA, Moreira MAS. Doença periodontal em cães e prevenção. Clínica veterinária. 2010; 89: 42-52.
- Pignone V. Utilização de bloqueio anestésico para exodontia do dente carniceiro em cão. Revista Portuguesa de Ciências Veterinárias. 2009; 104:569-572: 19-24.
- Pignone VN. Utilização de bloqueio anestésico para exodontia do dente carniceiro em cão. Revista Portuguesa de Ciências Veterinárias. 2009; 104: 19-24.
- Pinheiro, SCO. Tratamento Cirúrgico da Fístula Infraorbitária, por Exodontia do 3º Pré-Molar Superior Direito de um Felino (Felis Catus) - Relato de Caso. Trabalho Monográfico de Conclusão do curso de Especialização apresentado à UCB, como requisito parcial para obtenção do Título de Especialista sob a Orientação da Profª. Drª. Flávia de Resende Eugênio. Rio de Janeiro. 2007.
- Poulet FM, Valentine BA, Summers BA. A survey of epithelial odontogenic tumors and cysts in dogs and cats. Veterinary Pathology. 1992; 29:369-380.
- Raja VS, Emmadi P, Namasivayam A, Thyegarajan R, Rajaraman V. The periodontal-endodontic continuum – A review. Journal of Conservative Dentistry. 2008; 11.2: 54-62.
- Ramy CT, Segreto VA. Apicoectomy and Root Canal Therapy for the Exposed Pulp Canal in the Dog. Journal of the American Veterinary Medical Association. 1967; 150.9: 977-983.
- Ramsey DT, Marreta SM, Hamor RE, Gerding PA, Knight B, Johnson JM, Beagle LH. 2.º. Ophthalmic manifestations and complications of dental disease in dogs and cats. Journal of the American Animal Hospital Association. 1996; 32.3: 215-224.
- Ramsey I. BSAVA Small Animal Formulary. 7ª edição. England: British Small Animal Veterinary Association. 2011: 195-197.
- Ribeiro CM, Scherer PO, Sanavria A. Abscesso periapical no segundo pré-molar superior esquerdo associado à fístula na região frontal em um felino (Felis catus) da raça Persa – relato de caso. Revista Brasileira de Medicina Veterinária. 2011; 33.3: 155-158.

- Riggio MP, Lennon A, Taylor DJ, Bennett D. Molecular identification of bacteria associated with canine periodontal disease. *Veterinary Microbiology*. 2011; 150.3-4: 394-400.
- Robertson D, Smith AJ. The microbiology of the acute dental abscess. *Journal of medical microbiology*. 2009; 58.2: 155-162.
- Ross DL, Myers JW. Endodontic Therapy for Canine Teeth in the Dog. *Journal of the American Veterinary Medical Association*. 1970; 157.11: 1713-1718.
- Rossman LE, Rossman SR, Garber DA. The endodontic periodontic fistula. *Oral Surgery, Oral Medicine, Oral Pathology*. 1982; 53: 78-85.
- Roza MR. Exame bucal em cães e gatos - parte 1 – Cavidade Oral. *Revista Científica de Medicina Veterinária - Pequenos Animais e Animais de Estimação*. 2011; 9.28: 77-82.
- Roza MR. Exame bucal em cães e gatos - parte 2 – Elementos Dentários. *Revista Científica de Medicina Veterinária - Pequenos Animais e Animais de Estimação*. 2011; 9.29: 271-275.
- Roza MR. Exame clínico dentário e da cavidade oral. In: Roza MR. *Odontologia em Pequenos Animais*, Rio de Janeiro: LF Livros de Veterinária, 2004: 87-106.
- Salvekar SP, Chauhan AR, Dandge BP, Panchbhai VS, Gahlod BM, Akhare SB. Management of carnassial tooth abscess-an endodontic problem leading to dental fistula in dogs. *Intas Polivet*, 2010; 11.2: 278-279.
- San Román F. Atlas de odontologia de pequenos animais. São Paulo: Manole; 1999: 217-241.
- Shafer WG, Hine MK, Levy BM. Diseases of the pulp and periapical tissues. *A Textbook of Oral Pathology*. 3ª edição. Philadelphia: WB Saunders; 1974: 433-462.
- Sapp JP, Eversole LR, Wysocki G. Infections of Teeth and Bone. *Contemporary Oral and Maxillofacial Pathology*. 2ª edição. Capítulo 3. USA: Mosby; 2004: 70-93.
- Sharp S. Common Dental Conditions and Treatments: Endodontic Disease. In: Perrone JR. eds. *Small Animal Dental Procedures for Veterinary Technicians and Nurses*. 1ª edição. Capítulo 7. USA: John Wiley & Sons; 2013: 115-123.
- Sick F, Deyoung DW. Apicoetomy and Root Canal Therapy of Canine Teeth in the Dog. *Iowa State University Veterinarian*. 1974; 36.2: 67-69.
- Silva EB, Carvalho CF. Abscesso Periapical e Fístula Infraorbitária em Cães. *Enciclopédia Biosfera: Centro Científico Conhecer – Goiânia*. 2010; 6.11: 1-8.
- Singh HN, Devi KS, Gangwar AK, Waghaye JY, Singh A. Carnassial Tooth Abscess in a Doberman Dog. *Intas Polivet*. 2009; 10.1: 76-77.
- Singh J, Sika PK, Sahu T, Nath I. Massively Enlarged Carnassial Tooth Abscess In A Spitz Dog. *Indian Journal of Canine Practice*. 2013; 5.1: 30-31.

- Siqueira JF, Lopes HP. Patologias Pulpar e Perirradicular. In: Siqueira JF, Rôças IN, Lopes HP, Pires FR. eds. Endodontia: Biologia e Técnica. 4ª edição. Capítulo 2. Rio de Janeiro: Elsevier; 2015: 15-46.
- Siqueira JF, Lopes HP. Diagnóstico Diferencial das Lesões Perirradiculares inflamatórias. In: Pires FR. eds. Endodontia: Biologia e Técnica. 4ª edição. Capítulo 3. Rio de Janeiro: Elsevier; 2015: 47-60.
- Smith MM. Complications - Tooth Extraction. Clinician's brief. 2004: 37-40.
- Smith MM. Surgical Tooth Extraction. 29th World Congress of the World small Animal Veterinary Association. 2004.
- Stafne EC, Gibilisco JA. Infections of the jaws. Oral Roentgenographic Diagnosis. 4ª edição. Philadelphia: WB Saunders; 1975: 74-85.
- Stockdale CR, Chandler NP. The nature of the periapical lesion: a review of 1108 cases. Journal of Veterinary Dentistry. 1988; 16.3:123–129.
- Teves F. Fístula Infraorbitária em Animais de Companhia. Consultório (Açores magazine). 2012; 28-29.
- Thomas J, Lerche P. Patient Preparation. In: Thomas J, Lerche P. eds. Anesthesia and analgesia for veterinary technicians. 5ª edição. Capítulo 2. St. Louis, Missouri: Elsevier Health Sciences; 2017: 27-28.
- Ulbricht R. Extraction of the Mandibular First Molar in a Dog. Clinician's brief. 2012: 68-73.
- Van Foreest AW. An update in dentistry. Veterinary Quarterly. 1995; 17.1: 8-9.
- Verstraete FJ. 148, 149: Questions. In: Verstraete FJ. eds. Self-Assessment Colour Review of Veterinary Dentistry. 1ª edição. London: Manson Publishing; 1999: 145-146.
- VirtuaVet. 10-Year-Old Miniature Dachshund with a Swollen Face. Boston Brain Bank. 2012. Disponível em: <https://virtuavet.wordpress.com/2012/02/26/10-year-old-miniature-dachshund-with-a-swollen-face/>, acedido em 22/10/2016
- Wang HL, Glickman GN. Endodontic and periodontic interrelationships. In: Pathways of the Pulp. St. Louis: Mosby; 2002: 651-664.
- Welch JA. Peripheral Nerve Block Techniques - Dental Blocks. Clinician's brief. 2004: 33-35.
- Wiggs RB, Lobprise HB. Veterinary dentistry: principles and practice. Nova Iorque: Lippincott-Raven Publishers; 1997: 77-79; 283-286; 538-556; 748.
- Wright M, Niemiec BA. Veterinary Dental Teleradiology. Clinician's brief. 2011: 21-24.
- Zain RB, Roswati N, Ismail K. Radiographic features of periapical cysts and granulomas. Singapore Dental Journal. 1989; 14.1: 29-32.

Zambori C, Tirziul E, Nichita I, Cumpanasoiu C, Valentin RV, Seres M, Mladin B, Mot D. Biofilm implication in oral diseases of dogs and cats. Scientific Papers Animal Science and Biotechnologies. 2012; 45.2: 208-212.

VIII - Anexos

A. Gráficos

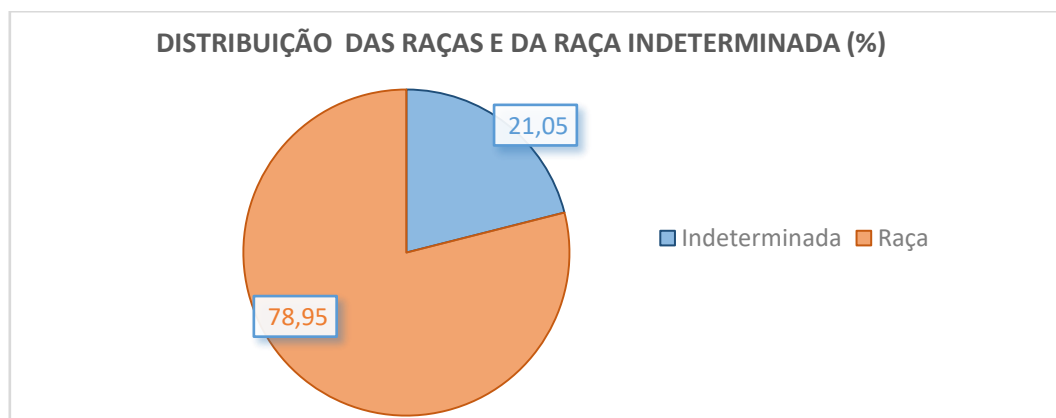


Gráfico 2 – Distribuição da amostra por raças.

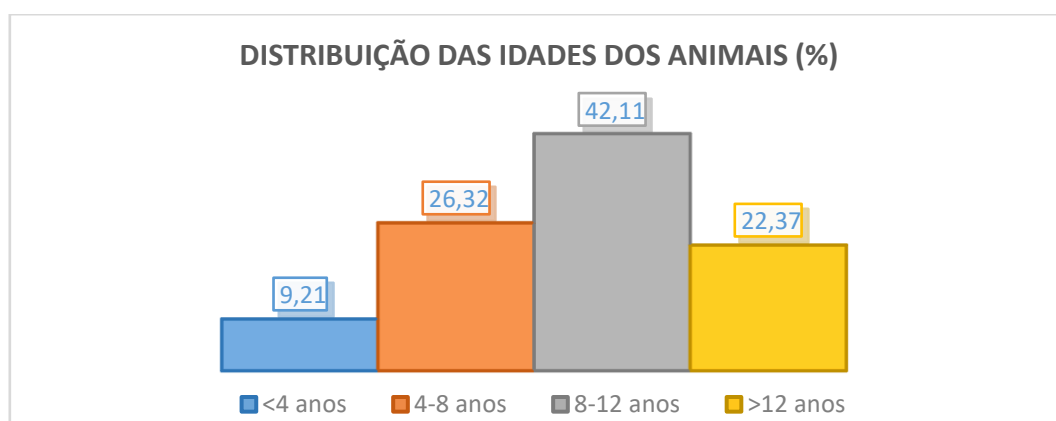


Gráfico 3 – Distribuição da amostra por grupos etários.

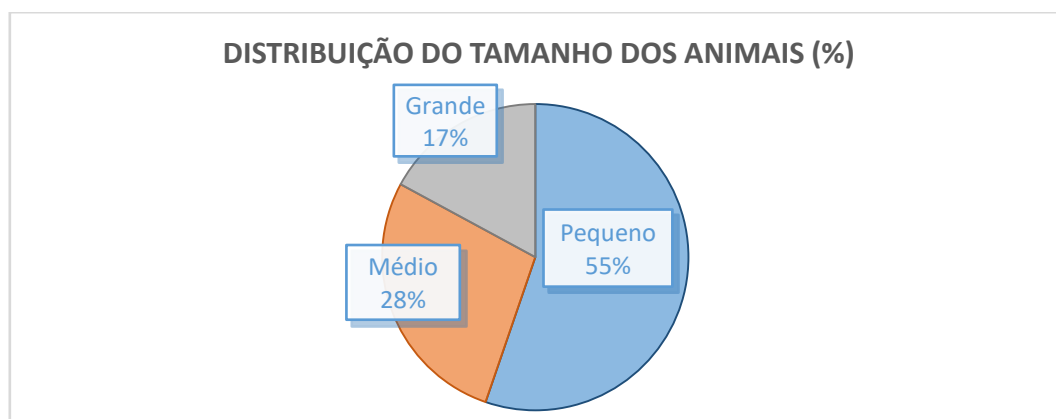


Gráfico 4 – Distribuição da amostra tendo em conta o tamanho/porte.

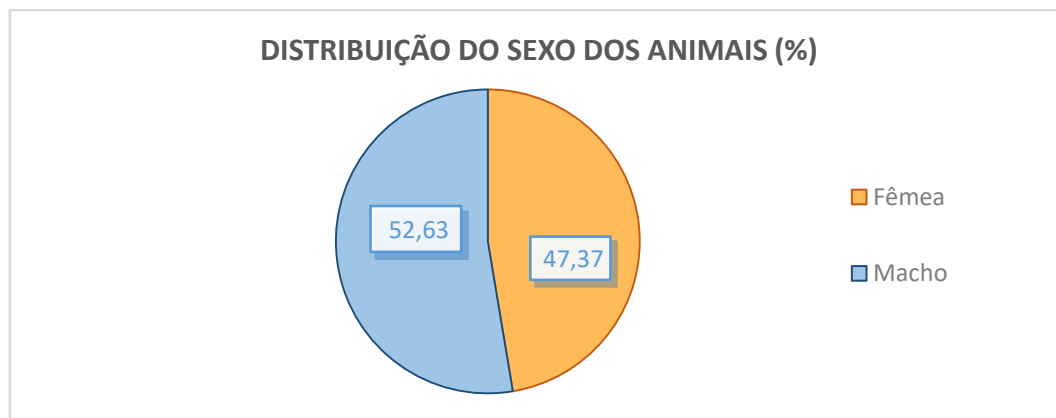


Gráfico 5 – Distribuição da amostra por gênero.

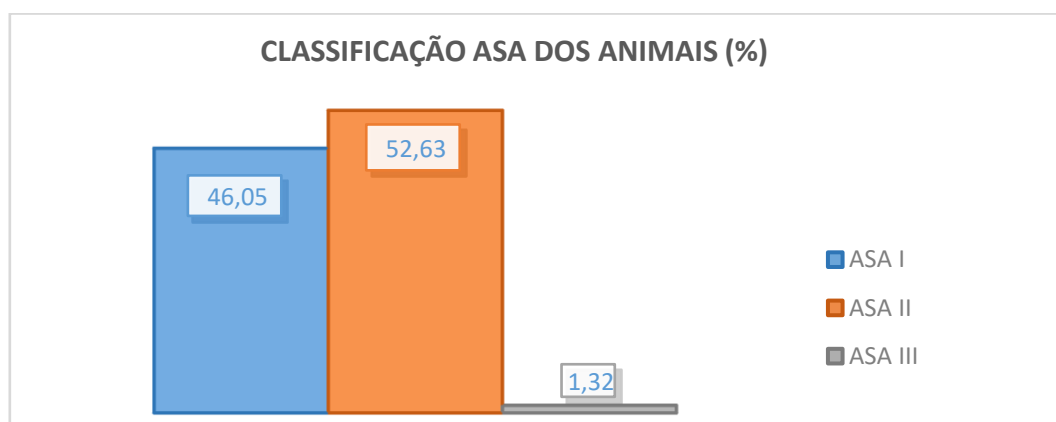


Gráfico 6 – Classificação da amostra tendo em conta o sistema ASA.

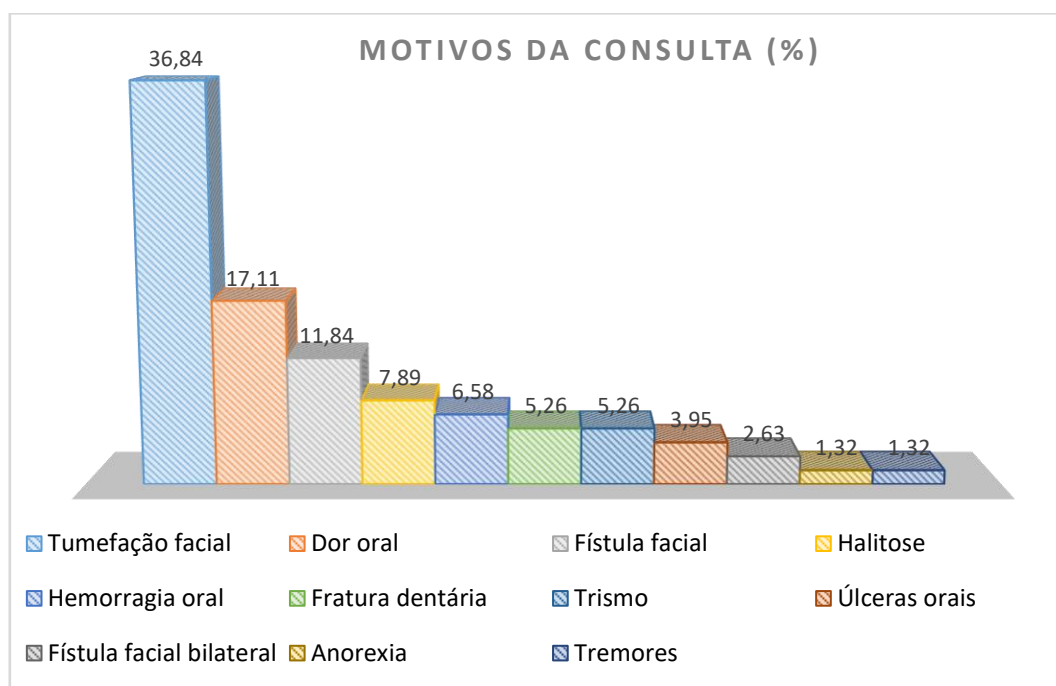


Gráfico 7 – Motivos da consulta.

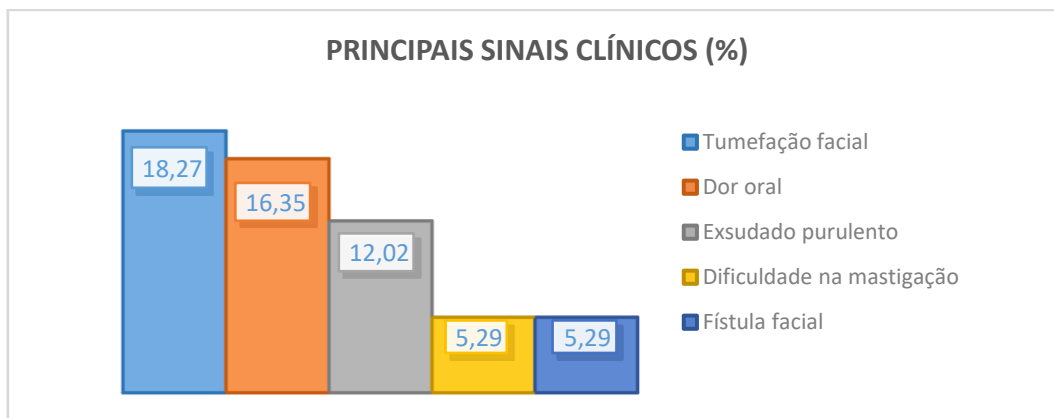


Gráfico 8 - Principais sinais clínicos observados.

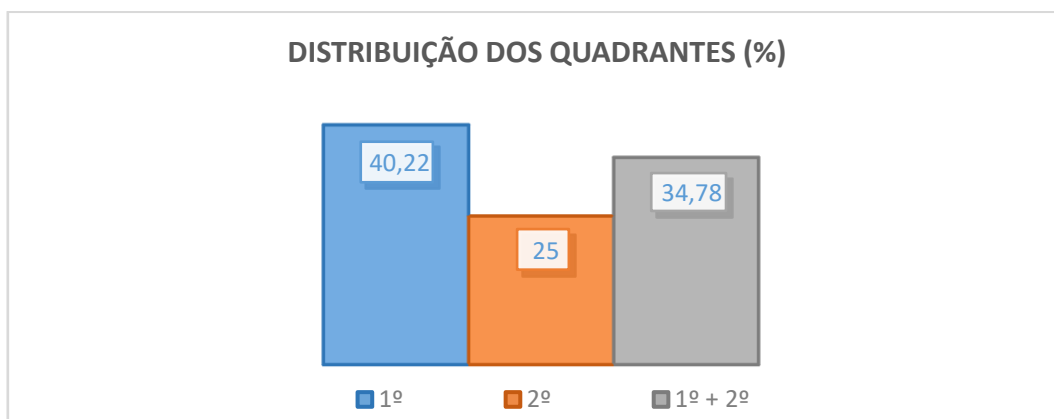


Gráfico 9 – Distribuição dos AD pelos quadrantes da maxila.

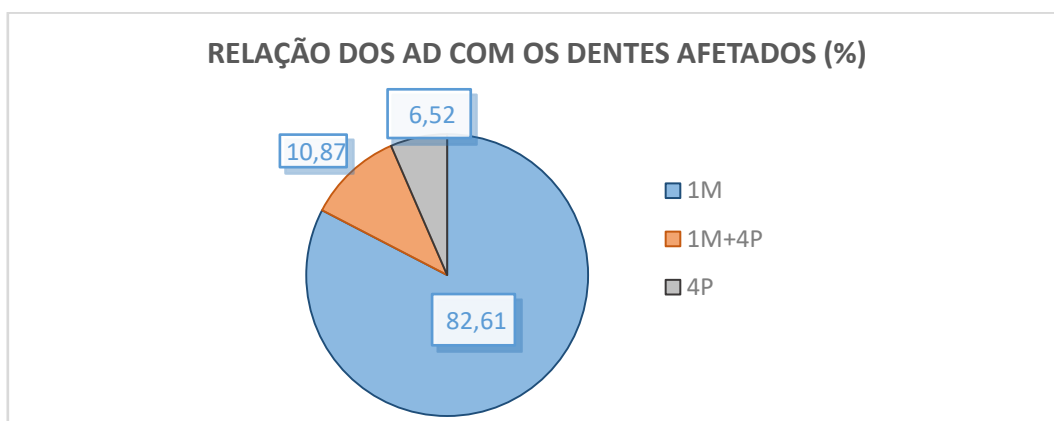


Gráfico 10 – Relação dos AD com os dentes maxilares afetados.

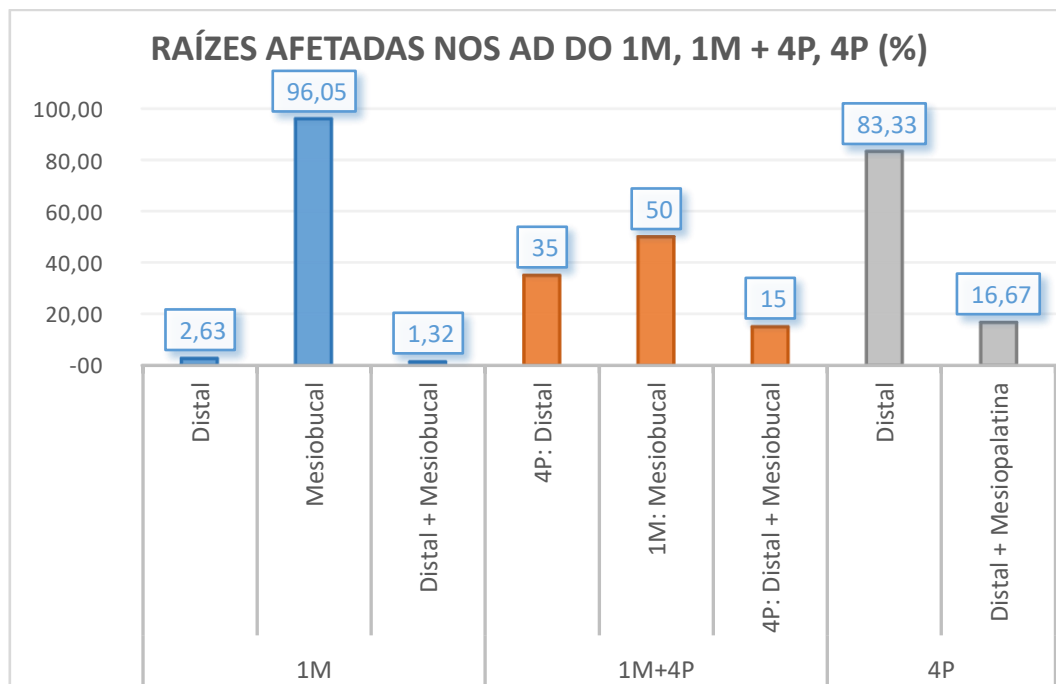


Gráfico 11 – Raízes afetadas relativamente aos dentes maxilares afetados (1M, 1M + 4P, 4P).

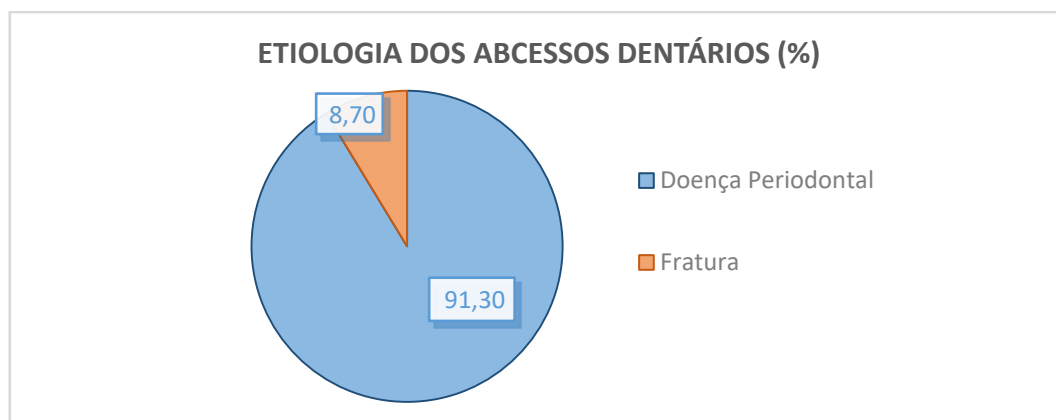


Gráfico 12 – Etiologia dos abscessos dentários.

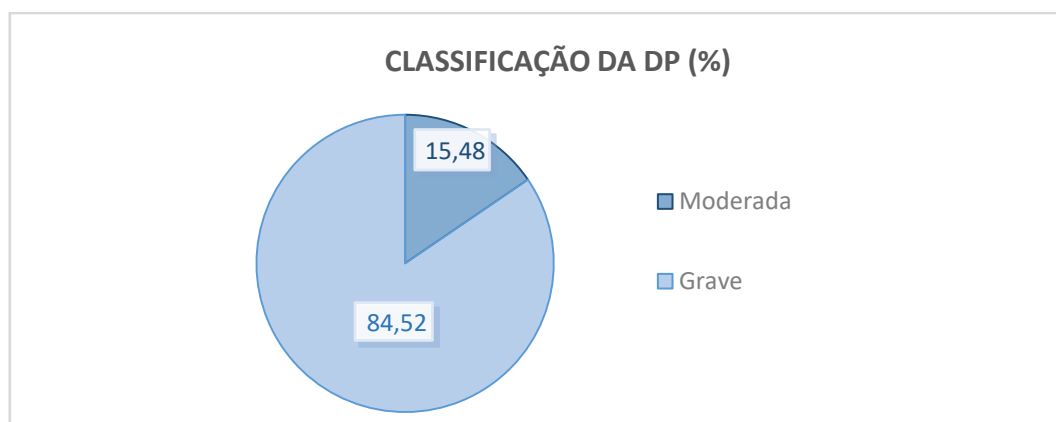


Gráfico 13 – Classificação da DP.

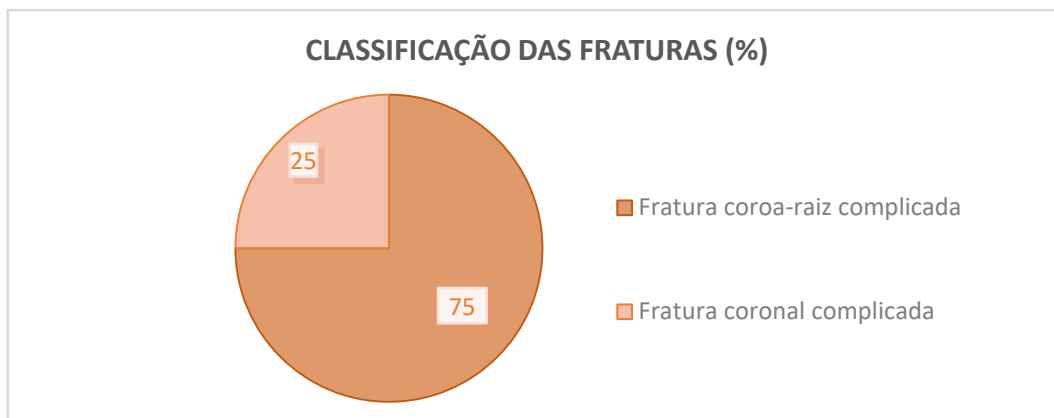


Gráfico 14 – Classificação dos traumatismos com fraturas dentárias.

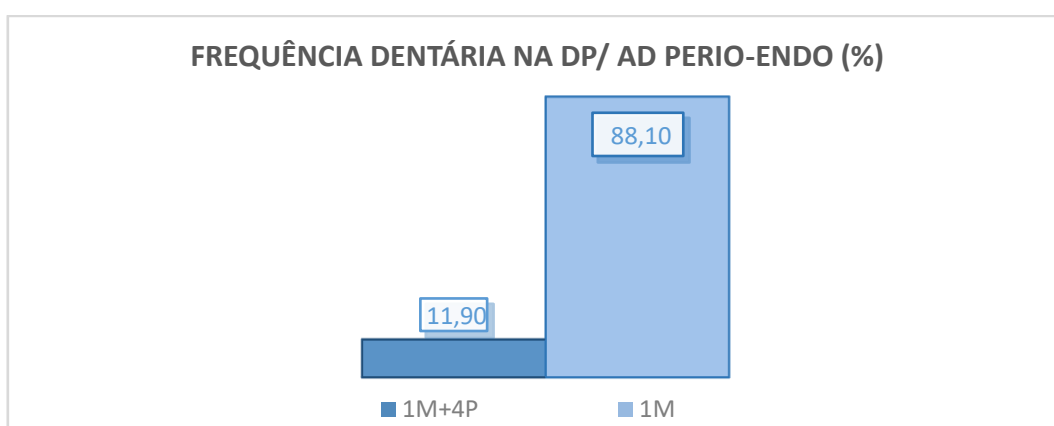


Gráfico 15 – Frequência dentária na DP/ AD Periodontais-endodônticos.

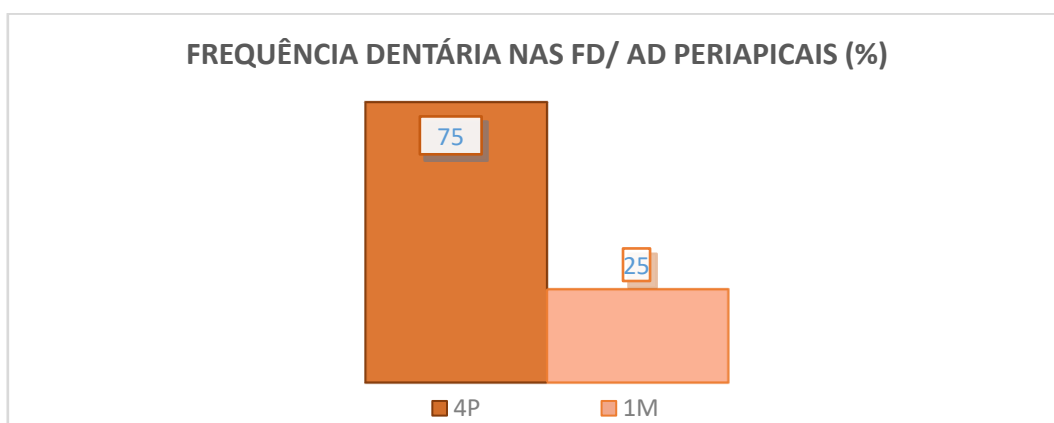


Gráfico 16 – Frequência dentária nos traumatismos com fraturas dentárias/ AD Periapicais.

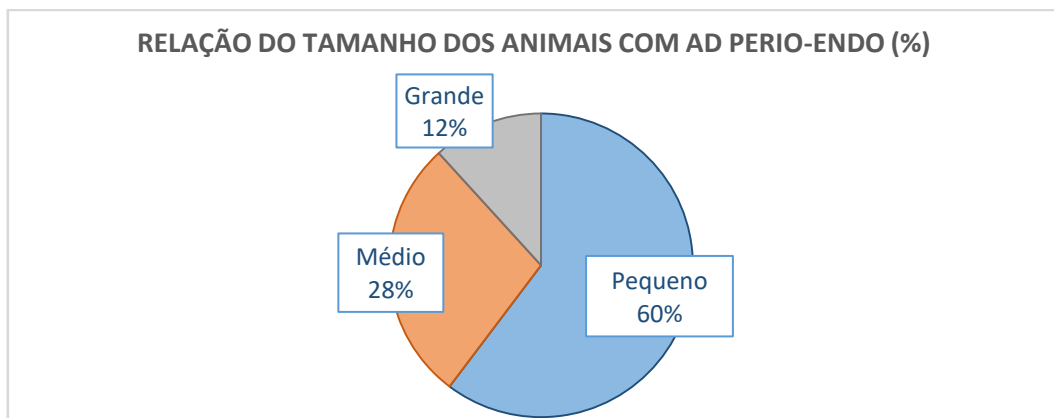


Gráfico 17 - Relação do tamanho dos animais com os AD periodontais-endodônticos.

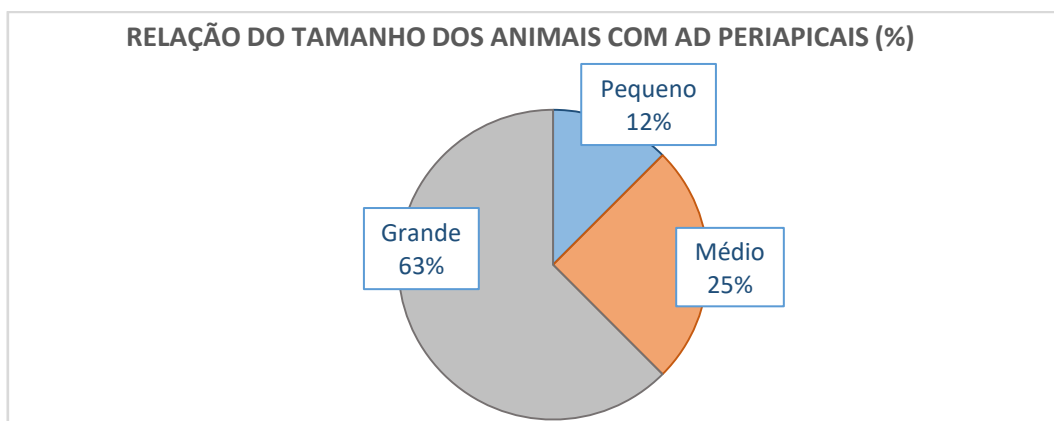


Gráfico 18 - Relação do tamanho dos animais com os AD periapicais.

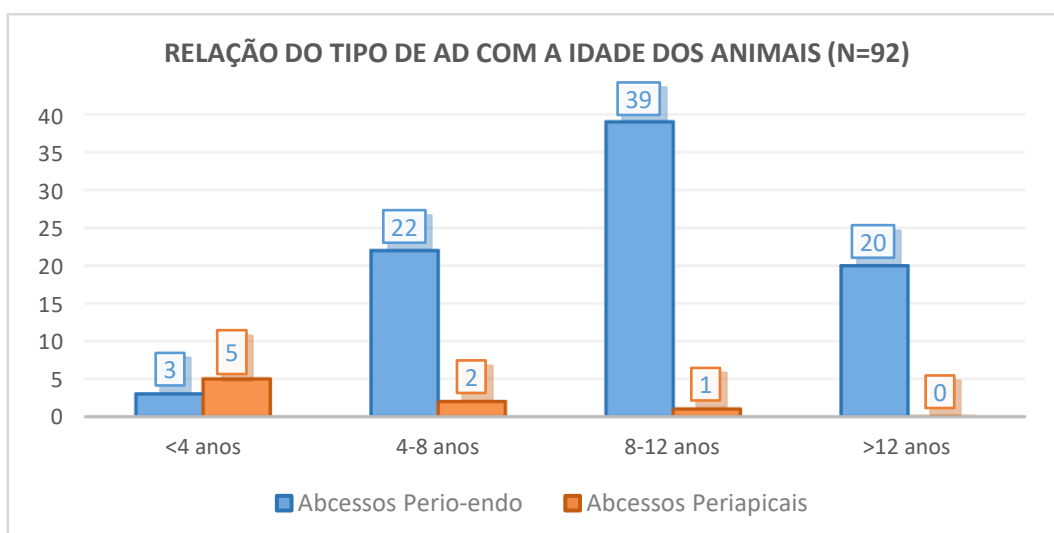


Gráfico 19 – Relação do tipo de AD com o grupo etário dos animais.

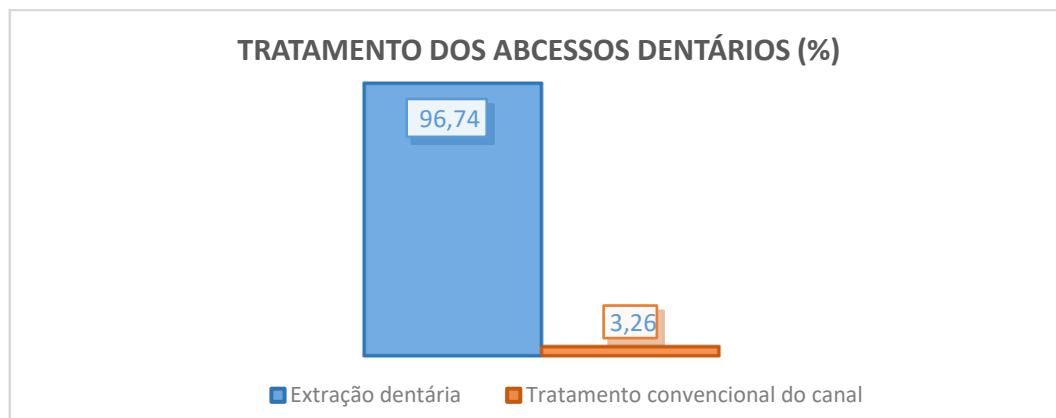


Gráfico 20 – Tratamento dos abscessos dentários na amostra.

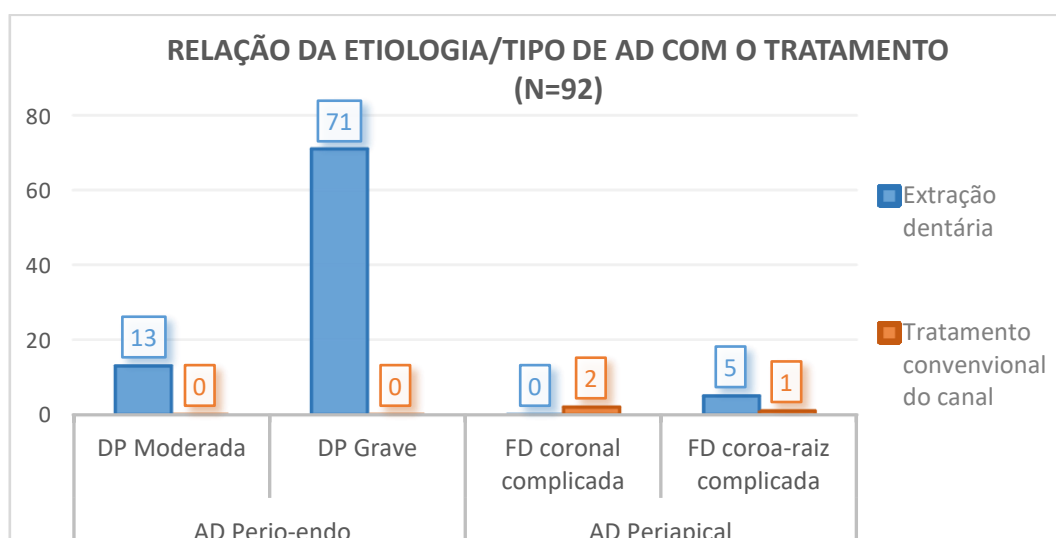


Gráfico 21 – Relação da etiologia/ tipo de AD com o tratamento.

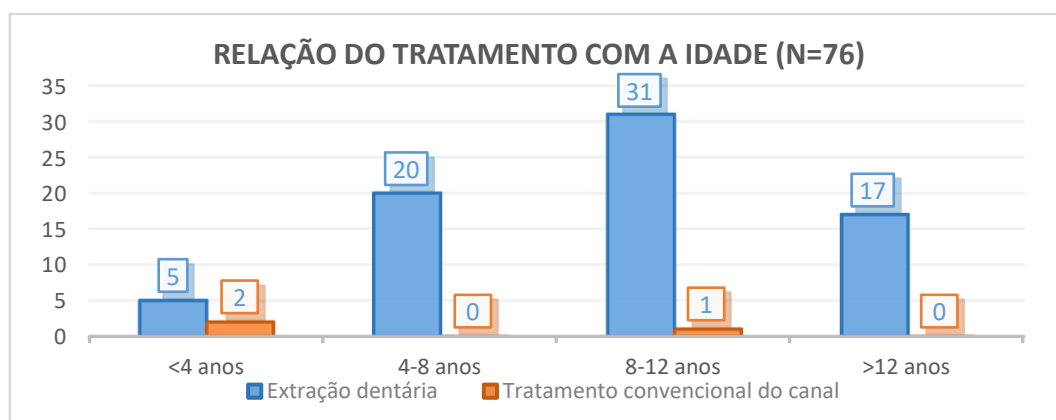






Gráfico 22 – Relação do tratamento da amostra com o grupo etário.

B. Tabelas

Tabela 4 – Quadro resumo da classificação da DP e sinais clínicos.

	Grau Sinais			
Sinais	0	1	2	3
Gengivite	Firme resistente e rosada com contorno definido	Tecido rosado mais intenso (eritema)	Tecido vermelho cereja com hemorragia ao toque	Tecido vermelho purpura com hemorragia espontânea
Calculo	Ausência	Até 1/2 da coroa	Até 3/4 da coroa	Toda a coroa
Exposição das furcas	Ausência	Detetável mas não transponível	Sonda passa na furca mas não é transponível	Transponível a sondagem
Mobilidade	Ausência	Até 1 mm	> 1mm	Mobilidade vertical
Perda Óssea	0%	25%	25-35%	>50%
Bolsas Periodontais	1-4 mm	Até 5	Até 7	>7 mm
Grau DP	Ausente	Ligeira	Moderada	Grave
Exemplo				

[Ferreira, 2012]

Tabela 5 – Distribuição racial da amostra.

RAÇAS	n	%
Indeterminado	16	21,05
Caniche	15	19,74
Cocker Spaniel	6	7,89
Pequinês	6	7,89
Labrador	5	6,58
Yorkshire Terrier	5	6,58
Doberman Pinscher	3	3,95
Shnauzer	3	3,95
Pastor Alemão	2	2,63
Rottweiler	2	2,63
Basset Hound	1	1,32
Boxer	1	1,32

RAÇAS	n	%
Bull Terrier	1	1,32
Cavalier King Charles Spaniel	1	1,32
Chihuahua	1	1,32
Golden Retriever	1	1,32
Leão da Rodésia	1	1,32
Pitbull	1	1,32
Podengo Português	1	1,32
Pug	1	1,32
Shih-tzu	1	1,32
Teckel	1	1,32
Terra Nova	1	1,32

Tabela 6 – Outros sinais clínicos.

OUTROS SINAIS CLÍNICOS			OUTROS SINAIS CLÍNICOS		
	n	%		n	%
☐ Hemorragia oral	11	5,29	☐ Fricção facial	4	1,92
☐ Sialorreia	11	5,29	☐ Halitose	4	1,92
☐ Hemorragia oral espontânea	10	4,81	☐ Úlceras orais	3	1,44
☐ Edema oral	7	3,37	☐ Febre	2	0,96
☐ Trismo	7	3,37	☐ Mastigação em seco	2	0,96
☐ Fístula facial bilateral	5	2,40	☐ Agressividade	1	0,48
☐ Linfadenomegalia	5	2,40	☐ Espalha a comida	1	0,48
☐ Relutância	5	2,40	☐ Fístula oral	1	0,48
☐ Tremores	5	2,40	☐ Prostração	1	0,48
☐ Dificuldade na preensão	4	1,92			

Tabela 7 – Relação da etiologia dos AD com o grupo etário da amostra.

Grupo Etário	Doença Periodontal (n)	Fratura dentária (n)
<4 anos	3	5
4-8 anos	22	2
8-12 anos	39	1
>12 anos	20	0
Totais dos AD	84	8

Tabela 8 – Distribuição racial dos AD periodontais-endodônticos.

DISTRIBUIÇÃO DAS RAÇAS NOS AD PERIO-ENDO			DISTRIBUIÇÃO RACIAL DOS AD PERIO-ENDO		
	n	%		n	%
☐ Indeterminado	15	22,06	☐ Basset Hound	1	1,47
☐ Caniche	15	22,06	☐ Boxer	1	1,47
☐ Cocker Spaniel	6	8,82	☐ Cavalier King Charles Spaniel	1	1,47
☐ Pequinês	6	8,82	☐ Chihuahua	1	1,47
☐ Labrador	4	5,88	☐ Golden Retriever	1	1,47
☐ Yorkshire Terrier	5	7,35	☐ Podengo Português	1	1,47
☐ Doberman Pinscher	3	4,41	☐ Pug	1	1,47
☐ Shnauzer	3	4,41	☐ Shih-tzu	1	1,47
☐ Pastor Alemão	1	1,47	☐ Teckel	1	1,47
☐ Rottweiler	1	1,47			

C. Base de Dados

Nº	Etiologia	Nome	Raça	Tamanho	Sexo	Idade
1	DP grave	Kate	Caniche	Pequeno	Fêmea	3
2	DP grave	Berta	Basset Hound	Médio	Fêmea	3
3	DP grave	Matilde	Caniche	Pequeno	Macho	4
4	DP grave	Mimi	Indeterminado	Pequeno	Fêmea	4
5	DP grave	Carlota	Pequinês	Pequeno	Fêmea	5
6	DP grave	Bilu	Indeterminado	Pequeno	Macho	5
7	DP grave	Jimmy	Indeterminado	Médio	Macho	5
8	DP grave	Nikita	Pastor Alemão	Grande	Fêmea	5
9	DP grave	Fofinho	Pequinês	Pequeno	Fêmea	6
10	DP grave	Channel	Caniche	Pequeno	Fêmea	6
11	DP grave	Carlota	Chihuahua	Pequeno	Fêmea	6
12	DP grave	Aladin	Shih-tzu	Pequeno	Macho	6
13	DP grave	Mika	Caniche	Pequeno	Fêmea	6
14	DP grave	Guga	Shnauzer	Médio	Macho	6
15	DP grave	Dino	Cavalier K. C. Spaniel	Médio	Macho	7
16	DP grave	Nookie	Cocker Spaniel	Médio	Fêmea	7
17	DP grave	Obi	Pug	Pequeno	Macho	7
18	DP grave	Lucas	Pequinês	Pequeno	Macho	7
19	DP grave	Max	Yorkshire Terrier	Pequeno	Macho	8
20	DP grave	Nucha	Indeterminado	Pequeno	Fêmea	8
21	DP grave	Chips	Indeterminado	Pequeno	Macho	8
22	DP grave	Benji	Podengo Português	Médio	Fêmea	8
23	DP grave	Nina	Indeterminado	Médio	Fêmea	8
24	DP grave	João	Indeterminado	Médio	Macho	9
25	DP grave	Diana	Yorkshire Terrier	Pequeno	Fêmea	9
26	DP grave	Nina	Labrador	Grande	Macho	9
27	DP grave	mel	Cocker Spaniel	Médio	Fêmea	9
28	DP grave	Jack	Pinscher	Pequeno	Macho	9
29	DP grave	Rudy	Pinscher	Pequeno	Macho	10
30	DP grave	Mika	Pinscher	Pequeno	Fêmea	10
31	DP grave	Minnie	Caniche	Pequeno	Fêmea	10
32	DP grave	Lana	Indeterminado	Pequeno	Fêmea	10
33	DP grave	Simba	Caniche	Pequeno	Macho	10
34	DP grave	Fanny	Indeterminado	Médio	Fêmea	10
35	DP grave	Basel	Caniche	Pequeno	Macho	10
36	DP grave	Tommy	Labrador	Grande	Macho	11
37	DP grave	Xico	Indeterminado	Pequeno	Macho	11
38	DP grave	Tom	Shnauzer	Médio	Macho	11

Nº	Etiologia	Nome	Raça	Tamanho	Sexo	Idade
39	DP grave	Bolinhas	Caniche	Pequeno	Macho	11
40	DP grave	Sal	Indeterminado	Médio	Fêmea	11
41	DP grave	Lala	Yorkshire Terrier	Pequeno	Fêmea	11
42	DP grave	Slade	Caniche	Pequeno	Macho	12
43	DP grave	Chips	Pequinês	Pequeno	Macho	12
44	DP grave	Vida	Cocker Spaniel	Médio	Fêmea	12
45	DP grave	Shadow	Caniche	Pequeno	Macho	12
46	DP grave	Ary	Teckel	Médio	Macho	12
47	DP grave	Nono	Yorkshire Terrier	Pequeno	Fêmea	12
48	DP grave	Terry	Caniche	Pequeno	Macho	12
49	DP grave	Latica	Pequinês	Pequeno	Fêmea	13
50	DP grave	Lady	Cocker Spaniel	Médio	Fêmea	13
51	DP grave	Dragão	Cocker Spaniel	Médio	Macho	14
52	DP grave	Quanza	Rottweiler	Grande	Macho	14
53	DP grave	Chi	Pequinês	Pequeno	Macho	14
54	DP grave	Cookie	Indeterminado	Pequeno	Fêmea	14
55	DP grave	Nini	Indeterminado	Médio	Fêmea	15
56	DP grave	Nina	Caniche	Pequeno	Fêmea	15
57	DP moderada	Luna	Labrador	Grande	Fêmea	7
58	DP moderada	Nino	Shnauzer	Pequeno	Macho	7
59	DP moderada	Mitó	Caniche	Pequeno	Fêmea	8
60	DP moderada	Petra	Golden Retriever	Grande	Fêmea	8
61	DP moderada	Dior	Yorkshire Terrier	Pequeno	Fêmea	9
62	DP moderada	Yuki	Indeterminado	Pequeno	Macho	9
63	DP moderada	Pitucha	Caniche	Pequeno	Fêmea	10
64	DP moderada	Nick	Boxer	Grande	Macho	10
65	DP moderada	Goofy	Cocker Spaniel	Médio	Macho	11
66	DP moderada	Freddy	Labrador	Grande	Macho	11
67	DP moderada	Sweet	Caniche	Pequeno	Fêmea	12
68	DP moderada	Rufus	Indeterminado	Médio	Macho	12
69	Fratura coroa-raiz complicada	Friki	Pastor Alemão	Grande	Macho	10meses
70	Fratura coroa-raiz complicada	Todd	Bull Terrier	Médio	Macho	2
71	Fratura coroa-raiz complicada	Sherpa	Leão da Rodésia	Grande	Fêmea	3
72	Fratura coroa-raiz complicada	Bell	Rottweiler	Grande	Macho	4
73	Fratura coroa-raiz complicada	Imo	Terra Nova	Grande	Macho	3
74	Fratura coroa-raiz complicada	Triky	Indeterminado	Pequeno	Fêmea	5
75	Fratura coronal complicada	Bill	Pitbull	Médio	Macho	10meses
76	Fratura coronal complicada	Bruno	Labrador	Grande	Macho	10

Nº	Motivo	ASA	Sinal 1	Sinal 2	Sinal 3
1	Hemorragia oral	I	Tumefação facial	Hemorragia oral espontânea	Exsudato purulento
2	Úlceras orais	I	Hemorragia oral	Úlceras orais	Fístula facial bilateral
3	Dor oral	I	Dor oral	Tumefação facial	Febre
4	Úlceras orais	I	Hemorragia oral	Edema oral	Úlceras orais
5	Trismo	I	Dor oral	Dificuldade na preensão	
6	Halitose	II	Dor oral	Halitose	
7	Tumefação facial	I	Tumefação facial	Dificuldade na preensão	
8	Fístula facial	I	Fístula facial	Hemorragia oral espontânea	
9	Hemorragia oral	I	Hemorragia oral		
10	Dor oral	I	Dor oral	Sialorreia	
11	Trismo	I	Dor oral	Tumefação facial	Dor oral
12	Tumefação facial	I	Sialorreia	Exsudato purulento	Tumefação facial
13	Halitose	II	Halitose	Linfadenomegalia	
14	Tumefação facial	I	Exsudato purulento	Dificuldade na mastigação	Sialorreia
15	Halitose	I	Exsudato purulento	Dificuldade na preensão	Halitose
16	Tumefação facial	I	Dor oral	Sialorreia	Tumefação facial
17	Tumefação facial	I	Tumefação facial	Exsudato purulento	
18	Halitose	I	Halitose	Exsudato purulento	
19	Halitose	II	Fístula oral	Exsudato purulento	Halitose
20	Dor oral	I	Dor oral	Linfadenomegalia	
21	Fístula facial	I	Fístula facial	Linfadenomegalia	Trismo
22	Fístula facial	I	Fístula facial	Edema oral	Exsudato purulento
23	Tumefação facial	II	Tumefação facial	Exsudato purulento	Hemorragia oral espontânea
24	Halitose	I	Edema oral	Exsudato purulento	Dificuldade na mastigação
25	Tumefação facial	I	Sialorreia	Espalha a comida	Tumefação facial
26	Fístula facial	II	Fístula facial	Fístula facial	Hemorragia oral
27	Fístula facial bilateral	II	Fístula facial bilateral	Exsudato purulento	Dificuldade na mastigação
28	Tumefação facial	II	Dor oral	Hemorragia oral espontânea	Tumefação facial
29	Tumefação facial	II	Tumefação facial	Linfadenomegalia	
30	Tumefação facial	II	Tumefação facial	Linfadenomegalia	
31	Tumefação facial	II	Dor oral	Trismo	Tumefação facial
32	Tumefação facial	I	Tremores	Exsudato purulento	Tumefação facial
33	Fístula facial	II	Tumefação facial	Fístula facial	Exsudato purulento
34	Fístula facial bilateral	II	Fístula facial bilateral	Dor oral	Exsudato purulento
35	Tumefação facial	II	Dor oral	Hemorragia oral espontânea	Tumefação facial
36	Tumefação facial	II	Dor oral	Fricção facial	Mastigação em seco
37	Tumefação facial	II	Dor oral	Exsudato purulento	Hemorragia oral espontânea
38	Tumefação facial	II	Exsudato purulento	Agressividade	Tumefação facial

Nº	Motivo	ASA	Sinal 1	Sinal 2	Sinal 3
39	Tumefação facial	I	Fístula facial bilateral	Tremores	Tumefação facial
40	Dor oral	II	Dor oral	Sialorreia	
41	Tumefação facial	II	Tumefação facial	Exsudato purulento	Hemorragia oral espontânea
42	Fístula facial	I	Fístula facial	Tremores	
43	Hemorragia oral	II	Hemorragia oral	Fricção facial	
44	Dor oral	II	Tumefação facial	Sialorreia	Dificuldade na mastigação
45	Fístula facial	II	Fístula facial	Tremores	Sialorreia
46	Tumefação facial	III	Dor oral	Trismo	Dor oral
47	Dor oral	II	Dor oral	Relutância	
48	Tumefação facial	II	Dor oral	Hemorragia oral espontânea	Tumefação facial
49	Dor oral	II	Dor oral	Fricção facial	
50	Tumefação facial	II	Exsudato purulento	Relutância	Tumefação facial
51	Úlceras orais	II	Hemorragia oral	Exsudato purulento	Úlceras orais
52	Fístula facial	II	Fístula facial	Edema oral	Dificuldade na mastigação
53	Tumefação facial	II	Dor oral	Hemorragia oral espontânea	Tumefação facial
54	Tumefação facial	II	Tumefação facial	Fístula facial bilateral	Hemorragia oral espontânea
55	Hemorragia oral	II	Tumefação facial	Edema oral	Hemorragia oral
56	Fístula facial	II	Tumefação facial	Fístula facial	Exsudato purulento
57	Tumefação facial	I	Dor oral	Sialorreia	Mastigação em seco
58	Anorexia	II	Tumefação facial	Edema oral	Dificuldade na mastigação
59	Dor oral	I	Dor oral	Dificuldade na mastigação	
60	Dor oral	I	Tumefação facial	Trismo	Dificuldade na preensão
61	Trismo	II	Exsudato purulento	Trismo	
62	Trismo	II	Dor oral	Exsudato purulento	
63	Dor oral	II	Dor oral	Dificuldade na mastigação	Exsudato purulento
64	Tumefação facial	II	Tumefação facial	Exsudato purulento	
65	Dor oral	II	Tumefação facial	Sialorreia	Dor oral
66	Tumefação facial	II	Tumefação facial	Dor oral	Dificuldade na mastigação
67	Tumefação facial	II	Dor oral	Sialorreia	Tumefação facial
68	Tumefação facial	I	Relutância	Prostração	Tumefação facial
69	Hemorragia oral	I	Hemorragia oral	Febre	Relutância
70	Fratura dentária	I	Dor oral	Dificuldade na mastigação	
71	Dor oral	I	Dor oral	Trismo	Dificuldade na mastigação
72	Dor oral	I	Dor oral	Edema oral	Trismo
73	Fratura dentária	I	Hemorragia oral	Dor oral	
74	Tremores	I	Fricção facial	Dor oral	Tremores
75	Fratura dentária	I	Hemorragia oral	Relutância	
76	Fratura dentária	II	Hemorragia oral	Exsudato purulento	

Nº	Quadrante	Dente	4P Raiz	1M Raiz	Tratamento
1	1	1M		1M RMB	Extração 1M
2	1+2	1M		1M RMB	Extração 1M
3	1	1M		1M RMB	Extração 1M
4	1+2	1M		1M RMB	Extração 1M
5	1	1M		1M RMB	Extração 1M
6	1	1M		1M RMB	Extração 1M
7	1	1M		1M RMB	Extração 1M
8	1+2	1M		1M RMB	Extração 1M
9	1	1M		1M RMB	Extração 1M
10	1	1M		1M RMB	Extração 1M
11	1	1M		1M RMB	Extração 1M
12	1	1M		1M RMB	Extração 1M
13	2	1M		1M RMB	Extração 1M
14	1+2	1M		1M RMB	Extração 1M
15	1	1M		1M RMB	Extração 1M
16	1	1M		1M RMB	Extração 1M
17	1	1M		1M RMB	Extração 1M
18	1+2	1M		1M RMB	Extração 1M
19	1	1M		1M RMB	Extração 1M
20	2	1M		1M RMB	Extração 1M
21	2	1M		1M RMB	Extração 1M
22	2	1M		1M RMB	Extração 1M
23	1	4P+1M	4P RD+MB	1M RMB	Extração 4P + 1M
24	2	1M		1M RMB	Extração 1M
25	1+2	1M		1M RMB	Extração 1M
26	1+2	1M		1M RMB	Extração 1M
27	1+2	1M		1M RMB	Extração 1M
28	1	4P+1M	4P RD	1M RMB	Extração 4P + 1M
29	1	1M		1M RMB	Extração 1M
30	1	1M		1M RMB	Extração 1M
31	2	1M		1M RMB	Extração 1M
32	2	1M		1M RMB	Extração 1M
33	2	1M		1M RMB	Extração 1M
34	1+2	1M		1M RMB	Extração 1M + raízes retidas (RD) 4P
35	1	4P+1M	4P RD	1M RMB	Extração 4P + 1M
36	1	1M		1M RMB	Extração 1M
37	1	1M		1M RMB	Extração 1M
38	1	1M		1M RMB	Extração 1M

Nº	Quadrante	Dente	4P Raiz	1M Raiz	Tratamento
39	1+2	1M		1M RMB	Extração 1M
40	1+2	1M		1M RMB	Extração 1M
41	1+2	1M		1M RMB	Extração 1M
42	1	1M		1M RMB	Extração 1M
43	1	1M		1M RMB	Extração 1M
44	1	1M		1M RMB	Extração 1M
45	1	1M		1M RMB	Extração 1M
46	2	1M		1M RMB	Extração 1M
47	1+2	1M		1M RMB	Extração 1M
48	1+2	4P+1M	4P RD	1M RMB	Extração 4P + 1M
49	1	1M		1M RMB	Extração 1M
50	1	1M		1M RMB	Extração 1M
51	1	1M		1M RMB	Extração 1M
52	2	1M		1M RMB	Extração 1M
53	2	4P+1M	4P RD	1M RMB	Extração 4P + 1M
54	1+2	4P+1M	4P RD+MB	1M RMB	Extração 4P + 1M
55	1	1M		1M RMB	Extração 1M
56	2	1M		1M RMB	Extração 1M
57	1	1M		1M RMB	Extração 1M
58	1	1M		1M RMB	Extração 1M
59	2	1M		1M RMB	Extração 1M
60	2	1M		1M RMB	Extração 1M
61	2	1M		1M RMB	Extração 1M
62	2	1M		1M RMB	Extração 1M
63	1	1M		1M RMB	Extração 1M
64	2	1M		1M RMB + D	Extração 1M
65	2	1M		1M RMB	Extração 1M
66	1+2	4P+1M	4P RD	1M RMB	Extração 4P + 1M
67	1	1M		1M RMB	Extração 1M
68	2	1M		1M RMB	Extração 1M
69	1	4P	4P RD		Extração 4P
70	2	4P	4P RD+MP		Extração 4P
71	1	1M		1M RD	Extração 1M
72	1	1M		1M RD	Extração 1M
73	1	4P	4P RD		Tratamento convencional do canal
74	2	4P	4P RD		Extração 4P
75	2	4P	4P RD		Tratamento convencional do canal
76	2	4P	4P RD		Tratamento convencional do canal

D. Figuras

HOSPITAL VETERINÁRIO DA UNIVERSIDADE DE TRÁS-OS-MONTES E ALTO DOURO

FICHA CLÍNICA DE ODONTOESTOMATOLOGIA - CANÍDEOS

FICHA Nº _____ CLÍNICO RESPONSÁVEL: _____ DATA: ____ / ____ / ____

IDENTIFICAÇÃO ANIMAL

Nome: _____ Idade: _____ Sexo: ♂ ☐ ♀ ☐ Castrado: S ☐ N ☐ Peso (Kg): _____
 ID: _____ Pelagem/Cor: _____ Comportamento: Dócil ☐ Agressivo ☐ Dor Intensa ☐
 Raça: _____ Tipo de crânio: Braquicefálico ☐ Mesaticefálico ☐ Dolicocefálico ☐

PROPRIETÁRIO Nome: _____ Contatos: _____ / _____
 Morada: _____

CASOS REFERENCIADOS Clínico Responsável: _____ Data: ____ / ____ / ____
 Clínica: _____ Contacto: _____ Motivo/Suspeita: _____

HISTÓRIA CLÍNICA

Motivo da Consulta: _____

História Médica: _____ História Dentária: _____

Alimentação: Ração seca ☐ Ração húmida ☐
 Comida caseira ☐ Restos ☐ Ossos ☐ Biscoitos ☐
 Goluseimas ☐ Obs: _____

Higiene Oral: Escovagens ☐ Frequência? _____
 HPCO (destarizações) ☐ Quando? _____
 Biscoitos de limpeza ☐ Obs: _____

EXAME CLÍNICO

Exame do Estado Geral: Temperatura: _____
 Freq. cardíaca: _____ Freq. respiratória: _____
 Mucosas: _____ Hidratação: _____
 Obs: _____

Oclusão Dentária: Normal (Mordida em Tesoura) ☐
 Má-oclusão Dentária (MAL/1) ☐ L * _ # L * _ #
 Má-oclusão Esquelética → Distoclusão Mandibular (MAL/2) ☐
 Má-oclusão Esquelética → Mesioclusão Mandibular (MAL/3) ☐
 Má-oclusão Esquelética → Assimétrica ☐

Exame da Região da Cabeça/Face: Simetria: S ☐ N ☐
 TMJ: _____ G. Ocular: _____
 Lábios: _____ Linfonodos: _____
 Ouvidos: _____ Outras Alt.: _____

Exame da Cavidade Oral: Halitose: S ☐ N ☐
 Saliva: _____ Mucosa Oral: _____
 Vestíbulo: _____ Língua: _____
 Palato: _____ Orofaringe: _____
 Obs: _____

*[DV-Distorsão; MV-Mesioversão; LV-Lingoversão; LABV-Lábioversão; BV-Bucoversão; RXB-Mordida Cruzada Rosal; CXB-Mordida Cruzada Caudal] / # [Identificação da/s peça/s dentária/s (ex:101)]

EXAMES COMPLEMENTARES

Microbiológicos: S ☐ N ☐ R _____

Sanguíneos:
 Hemograma: S ☐ N ☐ R _____
 Bioq. Sérica: S ☐ N ☐ R _____
 P. Coagulação: S ☐ N ☐ R _____
 Outro (_____) S ☐ N ☐ R _____

Fotografias: S ☐ N ☐ R _____

Outros Exames: _____

Histopatológicos:
 Citologia: S ☐ N ☐ R _____
 Biópsia: S ☐ N ☐ R _____
 Outro (_____) S ☐ N ☐ R _____

Imagiológicos:
 Radiografia: S ☐ N ☐ R _____
 Cabeça ☐ Maxila ☐ Mandíbula ☐ Oclusal ☐ Apical ☐
 TAC: S ☐ N ☐ R _____
 R. Magnética: S ☐ N ☐ R _____

DIAGNÓSTICO/PARECER CLÍNICO: _____

TRATAMENTO

Tratamento Médico: ☐ Tratamento Cirúrgico: ☐ (_____) (Ver ficha de tratamento cirúrgico)
 Medicação: (AB): _____ (Outra): _____
 Dieta Prescrita: _____
 Recomendações: _____
 Reavaliação: (data): ____ / ____ / ____ R: _____

PROGNÓSTICO: _____

Figura 35 – Modelo Odontograma (Gentilmente cedido pelo Prof. Dr. Carlos Viegas – UTAD).

