Universidade de Trás-os-Montes e Alto Douro

ACESSOS CIRÚRGICOS AOS MEMBROS TORÁCICO E PÉLVICO DE ANIMAIS DE COMPANHIA

Dissertação de Mestrado Integrado em Medicina Veterinária

Estela Maria Ferreira da Silva Torres Braga

Orientador: Professor Doutor Luís Miguel Viana Maltez da Costa

Coorientadora: Professora Doutora Maria Sofia Rodrigues Alves Pimenta

Vila Real, 2019

Universidade de Trás-os-Montes e Alto Douro

ACESSOS CIRÚRGICOS AOS MEMBROS TORÁCICO E PÉLVICO DE ANIMAIS DE COMPANHIA

Dissertação de Mestrado Integrado em Medicina Veterinária

Estela Maria Ferreira da Silva Torres Braga

Orientador: Professor Doutor Luís Miguel Viana Maltez da Costa

Coorientadora: Professora Doutora Maria Sofia Rodrigues Alves Pimenta

Composição do Júri:

- Doutora Ana Patrícia Antunes Lopes
- Doutor Bruno Jorge Antunes Colaço
- Doutora Maria Isabel Ribeiro Dias
- Doutor Luís Miguel Viana Maltez da Costa

Vila Real, 2019

DECLARAÇÃO

Nome: Estela Maria Ferreira da Silva Torres Braga

Correio eletrónico: estela.torres.braga@gmail.com

Designação do Mestrado: Mestrado Integrado em Medicina Veterinária

Título da dissertação de Mestrado: Acessos Cirúrgicos aos Membros Torácico e Pélvico de Animais de Companhia

Orientador: Professor Doutor Luís Miguel Viana Maltez da Costa

Coorientadora: Professora Doutora Maria Sofia Rodrigues Alves Pimenta

Ano de Conclusão: 2019

Declaro que esta dissertação de mestrado é resultado da minha pesquisa e trabalho pessoal e das indicações dos meus orientadores. O seu conteúdo é original e todas as fontes consultadas estão devidamente mencionadas no texto e na bibliografia final. Declaro ainda que este trabalho não foi apresentado em nenhuma outra instituição para a obtenção de qualquer grau académico.

Vila Real, outubro de 2019

Este trabalho é uma obra original elaborada para a obtenção do grau de Mestre em Medicina Veterinária.

(Estela Maria Ferreira da Silva Torres Braga)

“A cirurgia é eminentemente intervencionista, baseada no conhecimento, governada pelo raciocínio e executada com compaixão e perfecionismo.”

J. Patiño, 2001

AGRADECIMENTOS

Agradeço à Universidade de Trás-os-Montes e Alto Douro, na pessoa do Magnífico Reitor, o Professor Doutor António Fontainhas Fernandes pela possibilidade de realizar esta dissertação de mestrado.

Ao Hospital Veterinário da Universidade de Trás-os-Montes e Alto Douro, na pessoa da Professora Doutora Maria Isabel Dias pela disponibilização de todos os meios necessários para que este trabalho fosse realizado.

Ao meu orientador, o Professor Doutor Luís Maltez que, com a excelência do seu trabalho, me fez apaixonar pela cirurgia, por ter aceite orientar-me e consecutivamente por todo o apoio, pela partilha de conhecimento, pela grande ajuda na parte gráfica deste trabalho, pelo tempo despendido, e pela paciência.

À minha coorientadora, a Professora Doutora Sofia Alves Pimenta por me ter guiado desde as aulas de Anatomia até esta fase (pelo menos), pela preocupação, pela compreensão e paciência, pelo tempo despendido e pela partilha de conhecimento.

Aos Arquitetos Paisagistas: Tiago Reis, Ana Carvalho e Tiago Amaral que numa fase crucial me ensinaram as técnicas para efetuar com sucesso a parte gráfica desta dissertação.

À minha família, por estar sempre ao meu lado em todas as ocasiões, pelas lições de vida, pela compreensão e pelas oportunidades oferecidas.

Aos meus amigos, nomeadamente à Joana Magalhães, à Samanta Xavier e à Salomé Araújo que muitas vezes ocuparam o lugar de família e tanto me apoiaram no percurso académico e, em particular, como Médicas Veterinárias, na composição deste trabalho.

RESUMO

A medicina Veterinária está em constante desenvolvimento e as exigências por parte dos proprietários têm vindo a aumentar. Hoje em dia um proprietário espera que o seu animal de estimação seja tratado com o mesmo cuidado e eficácia daquele que exigiria para si próprio e com a menor necessidade possível de cuidados pós-operatórios. Assim, ao longo dos anos foi necessário aprofundar conhecimentos em diferentes áreas, como é o caso da cirurgia ortopédica, a qual se dedica ao estudo e tratamento de deformidades congénitas ou adquiridas do sistema musculosquelético.

Em geral, o procedimento cirúrgico não deve adicionar traumatismo desnecessário àquele que a área lesada já sofreu. Para uma desejável taxa de sucesso pós-operatório e uma baixa morbilidade, os acessos cirúrgicos aos ossos e às articulações devem assegurar a preservação da anatomia e da fisiologia das estruturas da região afetada, ser minimamente invasivos, e garantir simultaneamente uma correção eficiente. De facto, quanto melhor o domínio do acesso cirúrgico, menor o risco de danos nas estruturas envolventes, menor necessidade de cuidados pós-operatórios, menor o tempo de recuperação e, consequentemente, menor o sofrimento e o desconforto do animal operado. Uma adequada revisão anatómica e das possíveis abordagens à zona a aceder, devem ser realizados antes de uma cirurgia específica denotam a consciência e dedicação do cirurgião, que coloca o bem-estar do animal em primeiro lugar.

Assim sendo, o objetivo principal deste trabalho foi a elaboração de um documento didático com a compilação dos acessos cirúrgicos mais comuns aos membros torácico e pélvico dos animais de companhia. Estes acessos cirúrgicos são também lecionados nas aulas da Unidade Curricular Cirurgia de Animais de Companhia I da Universidade de Trás-os-Montes e Alto Douro, pelo que o presente documento pode ser utilizado como apoio para as aulas, pelos alunos do Mestrado Integrado em Medicina Veterinária ou mesmo de Enfermagem Veterinária. Tem a vantagem de ser um documento com o rigor necessário que garante a segurança do seu uso ao público a quem se destina.

As fotografias presentes neste documento são todas originais e foram obtidas da disseção de cadáveres utilizados nas aulas práticas de Cirurgia de Animais de Companhia, sob a supervisão dos orientadores. As imagens esquemáticas foram realizadas pelos autores do documento, com o acesso a programas de desenho gráfico.

Outro dos objetivos da realização deste documento foi a normalização da nomenclatura usada nas descrições dos acessos cirúrgicos. A nomenclatura teve por base a Nómina

Anatómica Veterinária e a literatura atual. Sempre que surgiram nomes diferentes para a mesma estrutura, foi utilizado o nome mais consensual entre anatomistas e cirurgiões.

O atlas criado pretende compilar num só documento os acessos cirúrgicos mais usados para abordar os membros torácico e pélvico de animais de companhia, atendendo às técnicas mais comuns de intervenção ortopédica, aproximando os estudantes da clínica cirúrgica. A tomada de conhecimento anatómico na sua plenitude oferece uma maior segurança para a correta execução de cirurgias ortopédicas, minimizando o risco de possíveis lesões iatrogénicas.

PALAVRAS-CHAVE

- Acessos cirúrgicos
- Ortopedia
- Membros torácico e pélvico
- Animais de companhia
- Anatomia

ABSTRACT

Veterinary medicine is in constant development and the expectations of small animal's owners have been increasing. Nowadays all owners expect their pets to be treated with the same care and efficiency they would expect for themselves and also, with the least need of post-operative care. Therefore, the need to deepen knowledge in different areas was necessary, as it is the case of orthopedic surgery, which dedicates to the study and treatment of musculoskeletal congenital or acquired deformities.

In general, the surgical procedure should not add unnecessary trauma to what the damaged area has already suffered. In order to obtain the desirable success rate post operatively and a low morbidity, the surgical accesses to the bones and joints must ensure the preservation of the anatomy and physiology of the surrounding structures, be minimal invasive, and simultaneously ensure an effective correction. In fact, a greater knowledge of the surgical access, decreases the risk of injury to the surrounding structures and the need of post-operative care, leading to a faster recovery and reducing suffering and discomfort for the operated animal.

An adequate anatomical revision as well as a revision of the possible approaches to the injured area before a specific surgery denotes a conscientious, dedicated surgeon that puts the animal's well-being in the first place.

Having all of this in mind, the main goal of this work was to create a didactic document compiling the most common surgical accesses to the forelimb and pelvic limb of small animals. These surgical approaches are also taught in the Small Animal's Surgery I classes at the Universidade de Trás-os-Montes e Alto Douro, so, the present document can be used as a support to the classes by the students of the Integrated Master in Veterinary Medicine or even of Veterinary Nursing. It has the advantage of being a rigorous document, reliable to whom it is addressed.

The photographs within this document are all original and have been taken during the dissection of the cadavers used in the practical classes of Small Animal's Surgery under the supervision of the mentors. The schematic images have been drawn by the authors recurring to graphic design programs.

Another goal of this document was to contribute to a standardization of nomenclature used in the surgical accesses. The nomenclature used in this document is based on the Nomina Anatomica Veterinaria and the recent literature. Every time the authors found different

names to be employed for the same structure the most consensual term between anatomists and surgeons was used.

This atlas is an effort to compile in only one document, the most used surgical accesses for the forelimb and the pelvic limb of dogs and cats, according to the most common techniques of orthopedic surgeries, trying to bring students closer to the clinical surgery. The anatomic acknowledgement in its all brings more security to the correct execution of surgeries, reducing the risk of possible iatrogenic lesions.

KEY-WORDS

- Surgical accesses
- Orthopaedics
- Forelimb and Hindlimb
- Small animals
- Anatomy

ÍNDICE GERAL

INTRODUÇÃO 1
OBJETIVOS E ESTRUTURA DA DISSERTAÇÃO 3
Capítulo 1 - Acessos cirúrgicos à escápula:.....5
1 .1- Acesso ao corpo da escápula.....6
1.2 - Acesso ao colo da escápula com osteotomia do acrómio 8
Capítulo 2 – Acessos cirúrgicos ao ombro 13
2.1 - Acesso lateral ao ombro com tenotomia do m. infraespinhoso 13
2.2 - Acesso caudolateral ao ombro 16
2.3 - Acesso caudolateral ao ombro com tenotomia do m. redondo menor e do m. infraespinhoso 19
2.4 - Acesso craniomedial ao ombro.....21
2.5 - Acesso craniomedial ao ombro com osteotomia do tubérculo maior do úmero 24
Capítulo 3 - Acessos cirúrgicos ao úmero 27
3.1 - Acesso craniolateral à porção proximal da diáfise do úmero.....27
3.2 - Acesso craniolateral à diáfise média do úmero.....30
3.3 - Acesso lateral à diáfise distal do úmero 33
3.4 - Acesso medial às porções média e distal da diáfise do úmero 36
Capítulo 4 – Acessos cirúrgicos ao cotovelo 41
4.1 - Acesso caudal ao cotovelo com osteotomia do olecrânio 41
4.2 - Acesso à porção úmero radial do cotovelo e à cabeça do rádio, com osteotomia do epicôndilo lateral do úmero 45
4.3 - Acesso ao epicôndilo medial do úmero 48
4.4 - Acesso medial ao epicôndilo umeral, e, ao processo coronoide medial da ulna através de uma incisão intermuscular.....50
4.5 - Acesso medial ao côndilo umeral e ao processo coronoide medial da ulna através da osteotomia do epicôndilo medial. 52
Capítulo 5 – Acessos cirúrgicos ao rádio e à ulna 55
5.1 - Acesso lateral à metáfise proximal do rádio.....55
5.2 - Acesso lateral à diáfise do rádio 58
5.3 - Acesso medial à diáfise do rádio 60

5.4 - Acesso caudal à ulna 62

Capítulo 6 – Acessos cirúrgicos à pélvis e ao sacro 65
6.1 - Acesso dorsal à asa do sacro 65

6.2 - Acesso lateral à asa e ao corpo do ílio 68

Capítulo 7 – Acessos cirúrgicos à articulação coxofemoral 71
7.1 - Acesso craniolateral à articulação coxofemoral 71

7.2 - Acesso dorsal à articulação coxofemoral com osteotomia do grande trocânter femoral 74

Capítulo 8 – Acesso cirúrgico ao fémur 79
8.1 - Acesso craniolateral à diáfise do fémur e à região supracondilar 79

Capítulo 9 - Acessos cirúrgicos ao joelho 81
9.1 - Acesso lateral ao joelho e ao fémur distal 81

9.2 - Acesso medial ao joelho 84

Capítulo 10 – Acessos cirúrgicos à tíbia 87
10.1 - Acesso medial à porção proximal da tíbia 87

10.2 - Acesso medial à diáfise da tíbia 90

Capítulo 11 – Acessos cirúrgicos à articulação do tarso 93
11.1 - Acesso ao maléolo lateral e à articulação do tarso 93

11.2 - Acesso ao maléolo medial e à articulação do tarso 95

CONCLUSÕES 99
REFERÊNCIAS BIBLIOGRÁFICAS xix

ÍNDICE DE FIGURAS

Figura A: Material utilizado. 4
Figura B – Demonstração da forma indicada de inserção dos parafusos de osteossíntese na escápula 5
Figura 1.1.2 – Vista lateral do membro torácico do cão, ao nível da escápula. 6
Figura 1.1.1- Localização da incisão da pele, no cão. 6
Figura 1.1.3 - Vista lateral do membro torácico do cão, ao nível da escápula. 7
Figura 1.1.4 - Vista lateral proximal do membro torácico do cão, ao nível da escápula. 7
Figura 1.2.1 – Localização da incisão da pele, no cão. 9
Figura 1.2.2 - Vista lateral do membro torácico do cão, ao nível distal da escápula. 9
Figura 1.2.3 - Vista lateral do membro torácico do cão, ao nível distal da escápula. 9
Figura 1.2.4 - Vista lateral do membro torácico do cão, ao nível distal da escápula, com demarcação do colo da escápula sob o m. deltoide acromial. 10
Figura 1.2.5 - Vista lateral do membro torácico do cão, ao nível distal da escápula, indicando a localização do colo da escápula sob o m. deltoide acromial. A serra oscilante demarca o local do início do corte da espinha da escápula. 10
Figura 1.2.7 - Vista lateral do membro torácico do cão, ao nível distal da escápula, após incisão da cápsula articular do ombro. 11
Figura 1.2.6 - Vista lateral do membro torácico do cão, ao nível distal da escápula, após osteotomia do acrómio. 11
Figura 2.1.1 – Localização da incisão da pele, no cão. 14
Figura 2.1.3 - Vista lateral do m. torácico, ao nível do ombro após afastar-se o m. deltoide acromial. 14
Figura 2.1.2 – Vista lateral do membro torácico ao nível do ombro. 14
Figura 2.1.5 - Vista lateral proximal do m. torácico após incisão da cápsula articular do ombro. 15
Figura 2.1.4 - Vista lateral proximal do m. torácico após tenotomia do m. infraespinhoso. 15
Figura 2.2.2 - Vista caudolateral do membro torácico ao nível do ombro. 17
Figura 2.2.1 - Localização da incisão da pele, no cão. 17
Figura 2.2.4 - Vista caudolateral do membro torácico ao nível do ombro após incisão da cápsula articular. 18
Figura 2.2.3 - Vista caudolateral do membro torácico ao nível do ombro. 18
Figura 2.4.1 - Localização da incisão da pele, no cão. 21
Figura 2.4.2 - Vista craniomedial do membro torácico ao nível do ombro. 22
Figura 2.4.3 - Vista craniomedial do membro torácico ao nível do ombro. 22

Figura 2.4.4 - Vista craniomedial do membro torácico ao nível do ombro. 23
Figura 2.4.5 - Vista craniomedial do membro torácico ao nível do ombro. 23
Figura 2.5.1 – Ilustração da osteotomia to tubérculo maior do úmero. 24
Figura 2.5.3 - Vista craniomedial do ombro após osteotomia do tubérculo maior do úmero. 25
Figura 2.5.2 - Vista craniomedial do tubérculo maior do úmero e músculos nele inseridos. Pode ver-se também a serra oscilante, a indicar o local de início da osteotomia. 25
Figura 2.5.5 - Vista craniomedial do ombro demonstrando a cabeça do úmero. 25
Figura 2.5.4 - Vista craniomedial do ombro após incisão da cápsula articular. 25
Figura 3.1.1 - Localização da incisão da pele, no cão. 28
Figura 3.1.3 - Vista craniolateral do membro torácico ao nível do úmero proximal, evidenciando a localização preferencial para a recolha de osso esponjoso, através de um círculo a azul. 29
Figura 3.1.2 – Vista craniolateral do membro torácico ao nível do úmero proximal. 29
Figura 3.2.2 - Vista craniolateral do membro torácico ao nível do úmero proximal após a incisão da pele. 31
Figura 3.2.1 - Localização da incisão da pele, no cão. 31
Figura 3.2.4 – Vista craniolateral do membro torácico ao nível do úmero. 32
Figura 3.2.3 - Vista craniolateral do membro torácico ao nível do úmero após a laqueação e remoção do segmento venoso. 32
Figura 3.3.1 - Localização da incisão da pele, no cão. 33
Figura 3.3.3 - Vista lateral do membro torácico ao nível do úmero médio e distal. 34
Figura 3.3.2 - Vista lateral do membro torácico ao nível do úmero médio e distal. 34
Figura 3.3.5 - Vista lateral do membro torácico ao nível do úmero médio e distal. 35
Figura 3.3.4 - Vista lateral do membro torácico ao nível do úmero médio e distal. 35
Figura 3.4.1 - Localização da incisão da pele, no cão 37
Figura 3.4.2 - Vista medial do membro torácico ao nível do úmero medial após a incisão da pele. 37
Figura 3.4.4 – Vista medial do membro torácico ao nível do úmero médio e distal. 38
Figura 3.4.3 - Vista medial do membro torácico ao nível do úmero médio e distal. 38
Figura 3.4.6 - Vista medial do membro torácico ao nível do úmero médio e distal. 39
Figura 3.4.5 - Vista medial do membro torácico ao nível do úmero médio e distal. 39
Figura 4.1.2 - Vista caudal do membro torácico ao nível do cotovelo. 42
Figura 4.1.1- Localização da incisão da pele, no cão. 42
Figura 4.1.3 - Vista medial do membro torácico ao nível do cotovelo. 43
Figura 4.1.4 - Vista lateral do membro torácico ao nível do cotovelo, durante osteotomia do olecrânio. Pode observar-se o posicionamento indicado da serra elétrica. 44

Figura 4.1.5 - Vista caudal do membro torácico ao nível do cotovelo, após a osteotomia do olecrânio. 44
Figura 4.2.1 - Localização da incisão da pele, no cão. 45
Figura 4.2.2 - Vista lateral do membro torácico ao nível do cotovelo após a incisão da pele. 46
Figura 4.2.3 – Vista lateral do membro torácico, ao nível do cotovelo, onde se pode visualizar a serra oscilante, no local onde se realizará a osteotomia do epicôndilo do úmero. 46
Figura 4.2.4 -Vista lateral do membro torácico ao nível do cotovelo após a osteotomia do epicôndilo lateral do úmero. 47
Figura 4.3.1 - Localização da incisão da pele, no cão. 48
Figura 4.3.2 - Vista medial do membro torácico ao nível do cotovelo. 49
Figura 4.3.1 - Localização da incisão da pele, no cão. 50
Figura 4.4.2 - Vista medial do membro torácico ao nível do cotovelo. 51
Figura 4.4.3 - Vista medial do membro torácico ao nível do cotovelo após incisão da cápsula articular. 51
Figura 4.5.1 - Vista medial do membro torácico, ao nível do cotovelo, onde se pode visualizar o osteótomo, no local onde se realizará a osteotomia do epicôndilo do úmero. 53
Figura 4.5.2 - Vista medial do membro torácico, ao nível do cotovelo, onde se pode visualizar o epicôndilo do úmero seccionado. 54
Figura 5.1.1 - Localização da incisão da pele, no cão. 55
Figura 5.1.2 – Vista lateral do membro torácico do cão a nível proximal do antebraço..... 56
Figura 5.1.3 - Vista lateral do membro torácico do cão a nível proximal do antebraço. 56
Figura 5.1.5 - Vista lateral do membro torácico do cão a nível proximal do antebraço. 57
Figura 5.1.4 - Vista lateral do membro torácico do cão ao nível proximal do antebraço. 57
Figura 5.2.1 - Localização da incisão da pele, no cão. 58
Figura 5.2.3 - Vista lateral do membro torácico do cão ao nível do antebraço. 58
Figura 5.2.2 - Vista lateral do membro torácico do cão ao nível do antebraço. 58
Figura 5.2.5 - Vista lateral do membro torácico do cão ao nível do antebraço. 59
Figura 5.2.4 - Vista lateral do membro torácico do cão ao nível do antebraço. 59
Figura 5.3.1-. Localização da incisão na pele, no cão. 60
Figura 5.3.2 - Vista do membro torácico do cão, ao nível medial do rádio..... 61
Figura 5.3.3 - Vista do membro torácico do cão, ao nível medial do rádio. 61
Figura 5.4.1 – Localização da incisão da pele, no cão 62
Figura 5.4.3 – Vista caudal da ulna. 63
Figura 5.4.2 – Vista caudal da ulna. 63
Figura 6.1.1 – Localização da incisão da pele, no cão 66

Figura 6.1.2 – Vista dorsal da zona sacro ilíaca após incisão da pele e afastamento do tecido adiposo. 66
Figura 6.1.3 - Vista dorsal da zona sacro-ilíaca. 67
Figura 6.1.4 - Vista dorsal da zona sacro-ilíaca. 67
Figura 6.2.1 - Localização da incisão da pele, no cão. 68
Figura 6.2.2 - Vista lateral do membro pélvico do cão ao nível do ílio. 68
Figura 6.2.3 - Vista lateral do membro pélvico do cão ao nível do ílio. 69
Figura 6.2.4 - Vista lateral do membro pélvico do cão ao nível do ílio. 69
Figura 6.2.4: Vista lateral do membro pélvico do cão ao nível do ílio. 70
Figura 7.1.1 - Localização da incisão da pele, no cão. 71
Figura 7.1.3 - Vista lateral do membro pélvico do cão, ao nível da articulação coxofemoral. 72
Figura 7.1.2 – Vista lateral do membro pélvico do cão, ao nível da articulação coxofemoral. 72
Figura 7.1.5 - Vista lateral do membro pélvico do cão, ao nível da articulação coxofemoral. 73
Figura 7.1.4 - Vista lateral do membro pélvico do cão, ao nível da articulação coxofemoral. 73
Figura 7.2.1 - Localização da incisão da pele, no cão. 74
Figura 7.2.3 - Vista lateral do membro pélvico do cão, ao nível da articulação coxofemoral. 75
Figura 7.2.2- Vista lateral do membro pélvico do cão, ao nível da articulação coxofemoral. 75
Figura 7.2.5- Vista lateral do membro pélvico do cão, ao nível da articulação coxofemoral. Observa-se também a serra oscilante no posicionamento indicado para realizar a osteotomia. 76
Figura 7.2.4 - Vista lateral do membro pélvico do cão, ao nível da articulação coxofemoral. 76
Figura 7.2.6 - Vista lateral do membro pélvico do cão, ao nível da articulação coxofemoral após a osteotomia do grande trocânter do fémur. 77
Figura 7.2.7 - Vista lateral do membro pélvico do cão, ao nível da articulação coxofemoral após a incisão da cápsula articular. 77
Figura 8.1.1 – Localização da incisão da pele, no cão. 79
Figura 8.1.3 - Vista lateral do membro pélvico do cão ao nível da coxa após a incisão da pele. 80
Figura 8.1.2 – Vista lateral do membro pélvico do cão ao nível da coxa. 80
Figura 9.1.2 - Vista lateral do membro pélvico do cão ao nível do joelho após a incisão da pele. 82
Figura 9.1.1 – Localização da incisão da pele, no cão. 82
Figura 9.1.4 - Vista lateral do membro pélvico do cão ao nível do joelho após luxação medial da patela. 83
Figura 9.1.3 - Vista lateral do membro pélvico do cão ao nível do joelho. 83

Figura 9.2.1: Localização da incisão da pele, no cão 85
Figura 9.2.2 - Vista medial do membro pélvico do cão ao nível do joelho após a incisão da pele. 85
Figura 9.2.3 - Vista medial do membro pélvico do cão ao nível do joelho. 86
Figura 9.2.4 - Vista medial do membro pélvico do cão ao nível do joelho após a abertura da cápsula articular. 86
Figura 10.1.1 - Localização da incisão da pele, no cão. 88
Figura 10.1.3 - Vista medial do membro pélvico do cão, ao nível proximal da perna. 88
Figura 10.1.2 – Vista medial do membro pélvico do cão, ao nível proximal da perna. 88
Figura 10.1.4 - Vista medial do membro pélvico do cão, ao nível proximal da perna. 89
Figura 10.1.5 – Vista medial do membro pélvico do cão, ao nível proximal da perna. 89
Figura 10.2.1- Localização da incisão na pele, no cão. 90
Figura 10.2.3 - Vista medial do membro pélvico do cão, ao nível da perna. 91
Figura 10.2.2 - Vista medial do membro pélvico do cão, ao nível da perna após a incisão da pele. 91
Figura 11.1.1 - Localização da incisão da pele, no cão. 93
Figura 11.1.3 - Vista lateral do membro pélvico do cão ao nível da articulação do tarso após incisão da cápsula articular. 94
Figura 11.1.2 – Vista lateral do membro pélvico do cão ao nível da articulação do tarso. 94
Figura 11.2.1 - Localização da incisão da pele, no cão. 95
Figura 11.2.3 - Vista medial do membro pélvico do cão ao nível da articulação do tarso após a incisão da cápsula articular. 96
Figura 11.2.2 - Vista medial do membro pélvico do cão ao nível da articulação do tarso. 96

LISTA DE ABREVIATURAS

a. - artéria

aa. - artérias

FPCM - fragmentação do processo coronoide medial

m. - músculo

mm. - músculos

n. - nervo

nn. - nervos

NUPA - não-união do processo ancóneo

OCD - osteocondrite dissecante

r. – ramo

rr. - ramos

v. – veia

vv. - veias

INTRODUÇÃO

A arte de curar os animais tornou-se importante desde que o Homem se sedentarizou e começou a domesticá-los, ainda na pré-história. Ao longo dos tempos, e no sentido de dar resposta às diferentes necessidades que cada situação impunha, foi essencial aprofundar conhecimentos em diferentes áreas da medicina veterinária, tal como já acontecia na medicina humana. Desta forma, a cirurgia ortopédica tem ganho especial destaque, dedicando-se ao estudo e tratamento das deformidades congénitas ou adquiridas dos ossos, das articulações, dos músculos e dos tendões.

Estas questões ganham ainda mais importância ao envolverem os proprietários, cuja satisfação depende de o seu animal de estimação ser tratado com o mesmo cuidado e eficácia daquela que exigiriam para si próprios e com a menor necessidade possível de realizar cuidados pós-operatórios (Patiño, 2011).

Os procedimentos cirúrgicos não devem adicionar traumatismo desnecessário àquele necessário para tratar uma determinada lesão. Para uma desejável taxa de sucesso pós-operatório e uma baixa morbilidade, os acessos cirúrgicos devem assegurar a preservação da anatomia e da fisiologia das estruturas da região afetada, ser minimamente invasivos, e garantir simultaneamente uma correção eficiente. Tendo em mente o princípio de Patiño (2011), a cirurgia requer uma intervenção que deve ter por base um conhecimento profundo e onde o raciocínio tem um fator preponderante.

Relativamente aos acessos cirúrgicos aos membros torácico e pélvico, estes permitem efetuar procedimentos que envolvam a artrotomia, a osteotomia e a osteossíntese. Quanto melhor o domínio do acesso cirúrgico, menor o risco de danos nas estruturas envolventes, menor necessidade de cuidados pós-operatórios, menor o tempo de recuperação e, consequentemente, menor o sofrimento e o desconforto do animal operado. Uma adequada revisão anatómica antes de uma cirurgia especifica é sinal de um cirurgião consciente e dedicado, que coloca o bem-estar do animal em primeiro lugar, mais do que uma admissão de desconhecimento (Johnson, 2014).

Existem inúmeros acessos cirúrgicos descritos na literatura usados em diferentes situações e localizações que permitem exposições e abordagens distintas. No entanto, alguns fatores gerais a ter em consideração na escolha do acesso cirúrgico são a área a expor, o tipo de lesão e o dano ou a infeção de tecidos moles associada, bem como a espécie, a raça, a idade, o tamanho e a conformação do animal (Piermattei *et al*, 2006). No caso das abordagens aos ossos e às articulações, a escolha dos acessos deve ter ainda em conta alguns princípios comuns. As incisões na pele devem ser realizadas de forma a permitir o melhor suprimento

sanguíneo possível sem haver tensão nos bordos da ferida após o encerramento, no caso de colocação de implantes como placas de osteossíntese. No entanto, uma incisão demasiado pequena pode levar o cirurgião a exercer uma pressão excessiva ao retrair os músculos, o que pode prejudicar a circulação sanguínea. As incisões devem ainda ser realizadas evitando pedículos de pele que poderão sofrer posterior necrose avascular. Os principais vasos sanguíneos, nervos, ligamentos e tendões devem ser protegidos e evitados. A separação muscular deve ser preferencialmente usada, evitando incisões musculares sempre que possível. A seção de um ventre muscular deve ser minimizada, tenotomias ou osteotomias são preferíveis. Os tecidos moles devem ser manuseados com cuidado e as suas ligações aos fragmentos ósseos preservadas sempre que possível para uma melhor cicatrização. Uma ferida aceitável do ponto de vista cosmético deve ser sempre um objetivo da cirurgia (Johnson, 2014; Hayashi et al,2019).

O estudo dos acessos cirúrgicos requer o acesso a atlas que incorporem imagens procedentes de disseções muito cuidadosas e rigorosas, de forma a que os alunos e profissionais não tenham dificuldade em analisar e recordar a organização anatómica de uma região e os passos a seguir durante um procedimento cirúrgico.

Existem na literatura várias obras que descrevem diferentes acessos usados em cirurgia ortopédica. No entanto, a informação contida é por vezes pouco sucinta relativamente às abordagens mais usuais e mais seguras, o que pode dificultar o estudo, no caso de alunos, e também a escolha do acesso a usar em cada situação, no caso de cirurgiões menos experientes.

OBJETIVOS E ESTRUTURA DA DISSERTAÇÃO

O objetivo principal deste trabalho foi a elaboração de um documento didático com a compilação dos acessos cirúrgicos mais comuns aos membros torácico e pélvico dos animais de companhia. Estes acessos cirúrgicos são os mesmos que são lecionados nas aulas da Unidade Curricular Cirurgia de Animais de Companhia I da Universidade de Trás-os-Montes e Alto Douro, pelo que o presente documento pode ser utilizado como apoio para as aulas, pelos alunos do Mestrado Integrado em Medicina Veterinária. Tem a vantagem de ser um documento rigoroso, que garante, portanto, a segurança do seu uso ao público a quem se destina.

As fotografias presentes neste documento são todas originais e foram obtidas da disseção de cadáveres utilizados nas aulas práticas de Cirurgia de Animais de Companhia, sob a supervisão dos orientadores. Foram utilizados sete cadáveres caninos com idade superior a um ano. Os cadáveres foram congelados, sendo colocados depois à temperatura ambiente durante 72 horas antes da realização das disseções.

As imagens esquemáticas foram realizadas com o recurso aos programas Autocad, Adobe Photoshop CC 2019 e Maxon Cinema 4D.

A dissertação está dividida por capítulos mediante a localização no membro do animal em que as abordagens são efetuadas.

Por uma questão de uniformidade, nos acessos cirúrgicos laterais o animal o animal é posicionado em decúbito lateral direito procedendo-se ao acesso nos membros torácico e pélvico esquerdos. Nas abordagens à face medial do membro, o animal é posicionado em decúbito dorsal, com o membro torácico ou pélvico esquerdo abduzido. As exceções são assinaladas nas respetivas abordagens.

Cada acesso cirúrgico é acompanhado de uma imagem da incisão, de forma a ser mais percetível a sua localização no animal. Os passos dos acessos cirúrgicos são também acompanhados por fotografias e por esquemas legendados que ilustram os procedimentos efetuados, tornando-os facilmente reprodutíveis pelos executantes.

As imagens estão orientadas conforme o respetivo esquema da localização da incisão no cão que se apresenta no início de cada abordagem. É de referir também que não foi feita nenhuma diferenciação entre veias e artérias pois em geral estão ambas na mesma localização e nos acessos cirúrgicos em traumatologia não se faz a sua individualização,

sendo preservados os feixes vasculares e nervosos em conjunto com a gordura e tecido conjuntivo que os envolve.

Em cada abordagem são ainda referidas, em pequenas notas as principais indicações, as estruturas a ter em especial atenção e consequências da sua lesão, assim como o método de encerramento. Sempre que seja pertinente, algumas particularidades do acesso em gato são referidas, assim como cuidados especiais em animais jovens ou de maior idade ou mesmo com portes muito distintos.

Para cada acesso cirúrgico são listadas as fontes bibliográficas consultadas

Um dos objetivos da realização deste documento foi a normalização da nomenclatura usada nas descrições dos acessos cirúrgicos. A nomenclatura teve por base a Nómina Anatómica Veterinária (NAV), (World Association of Veterinary Anatomists, 2017) e a literatura atual. Sempre que surgiram nomes diferentes para a mesma estrutura, foram apresentados ambos os termos e foi utilizado o nome mais consensual entre anatomistas e cirurgiões.

Material utilizado:

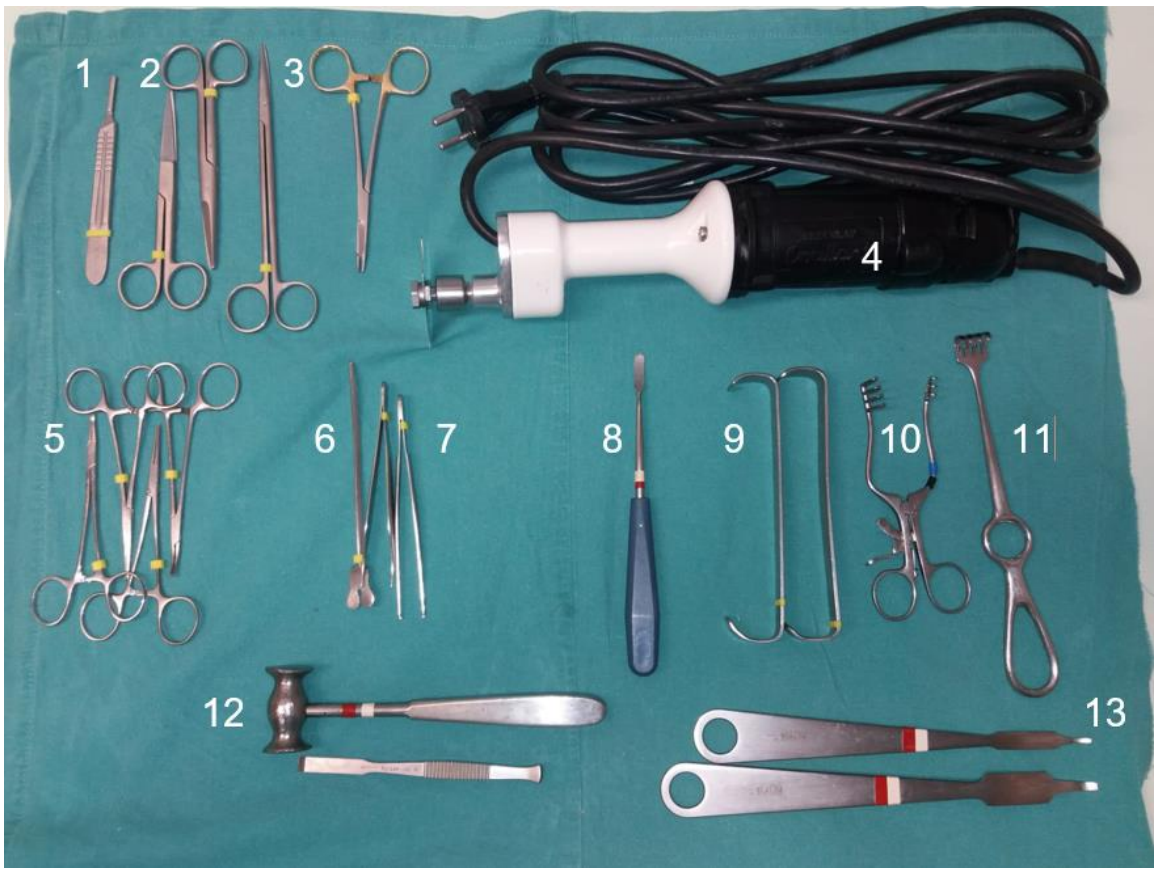

Figura A: 1-bisturi, 2- tesouras(de fios, Mayo, Metzenbaum), 3- porta-agulhas Mayo-Hegar, 4- serra oscilante, 5- pinças hemostáticas, 6- sonda, 7- pinça serrada e pinça de tecidos, 8- elevador de periósteo, 9- afastadores de Farabeauf, 10- afastador de Weitlaner, 11- afastador de Volkman, 12- martelo e osteótomo, 13- afastadores de Hohman.

Capítulo 1 - Acessos cirúrgicos à escápula:

Os acessos cirúrgicos à escápula são úteis especialmente na correção fraturas, ainda que, nesta zona ocorram pouco frequentemente. A baixa frequência das fraturas da escápula deve-se ao facto de haver grandes músculos (mm.) a envolverem-na, que funcionam como protetores de lesões diretas (Peck, 2012).

São vários os métodos de estabilização das fraturas escapulares e a escolha da melhor opção está dependente do tipo de fratura e da sua localização, mas as placas de osteossíntese e parafusos, nas fraturas em que existem múltiplos fragmentos são o método que confere a fixação mais estável. De referir que na aplicação de placas no corpo da escápula, os parafusos devem ser inseridos obliquamente na porção mais espessa do osso, que fica sob a espinha (Fig.1) (Piermattei *et al,* 2006).

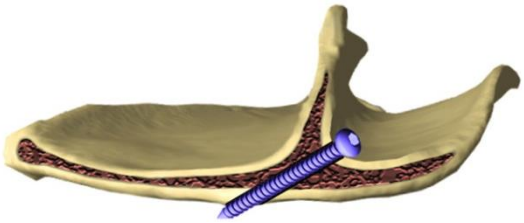

Figura B – Demonstração da forma indicada de inserção dos parafusos de osteossíntese.

Neste capítulo serão descritas algumas abordagens para a redução aberta e fixação de fraturas no corpo da escápula (Acesso 1.1), no colo e no acrómio (Acesso 1.2) e avulsões da tuberosidade supraglenoide.

Estruturas a ter em especial consideração: O **nervo (n.**) e a **artéria (a.) supraescapulares** são estruturas que necessitam de ser protegidas para evitar perdas de função ou hemorragias não controladas.

A lesão do **n. supraescapular** provoca a atrofia do **músculo (m.) supraespinhoso** e do **m. infraespinhoso**, mm. esses que promovem a extensão e a estabilização do ombro (Done *et al*, 2009; Evans & de Lahunta, 2013).

Referências anatómicas: A espinha da escápula, o acrómio e os bordos cranial, caudal e dorsal são os limites ósseos que servem de referência para a realização da incisão na pele (Johnson & Dunning, 2005).

1 .1- Acesso ao corpo da escápula

O presente acesso cirúrgico utiliza-se quando se pretende reduzir cirurgicamente fraturas transversas ao eixo longo da escápula, especialmente quando o tratamento conservativo não é aconselhado. Situações em que os fragmentos estão muito desalinhados, provocando a alteração do eixo longo do corpo da escápula, ou quando se trata de animais grandes ou de idade avançada são exemplos destes casos (Piermattei *et al,* 2006).

Descrição do acesso cirúrgico:

a) Incidir a pele e o tecido subcutâneo ao longo de todo o comprimento da espinha da escápula e ampliar a incisão conforme a necessidade (Fig. 1.1.1).

b) Realizar a incisão da fáscia braquial superficial pela mesma linha da pele, assim como a fáscia profunda (Fig.1.1.2), de forma a expor os **mm**. subjacentes:



Figura 1.1.1- Localização da incisão da pele, no cão.

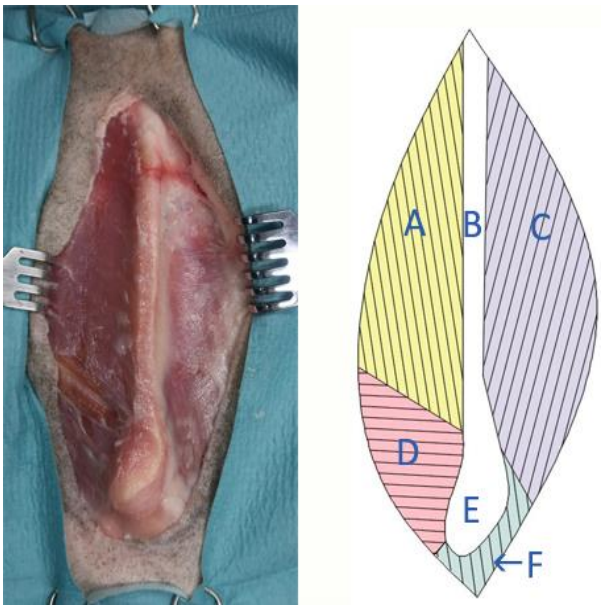

Figura 1.1.2 – Vista lateral do membro torácico do cão, ao nível da escápula.
Destacam-se as seguintes estruturas: **A**- m. trapézio, **B**- espinha da escápula, **C**- m. deltoide escapular, **D**- m. omotransverso, **E**- acrómio, **F**- m. deltoide acromial.

c) Libertar da espinha da escápula **o m. deltoide escapular** e afastá-lo caudalmente. Libertar também as inserções do **m. omotransverso** e do **m. trapézio**, e afastá-las cranialmente (Fig. 1.1.3);

d) Elevar o **m. supraespinhoso** e o **m. infraespinhoso** da espinha e do corpo da escápula para expor o local da fratura Fig.1.1.4):

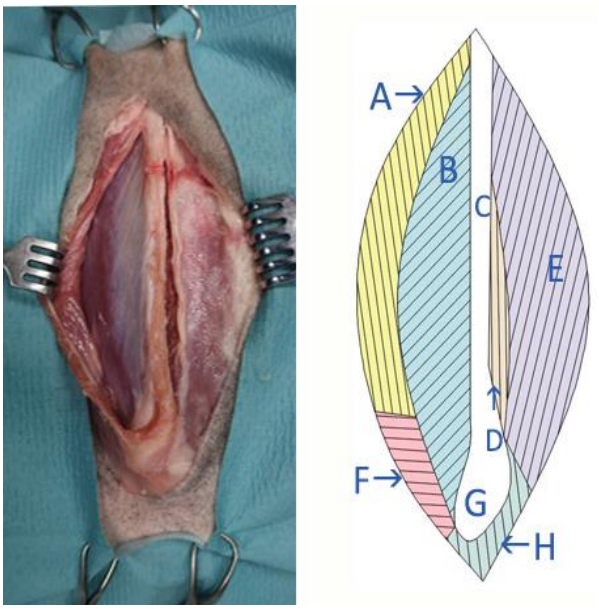

Figura 1.1.3 - Vista lateral do membro torácico do cão, ao nível da escápula.
Destacam-se as seguintes estruturas: **A**- m. trapézio, **B**- m. supraespinhoso, **C-** espinha da escápula, **D**- m. infraespinhoso, **E**- m. deltoide escapular, **F**- m omotransverso, **G**- acrómio, **H**- m. deltoide acromial.

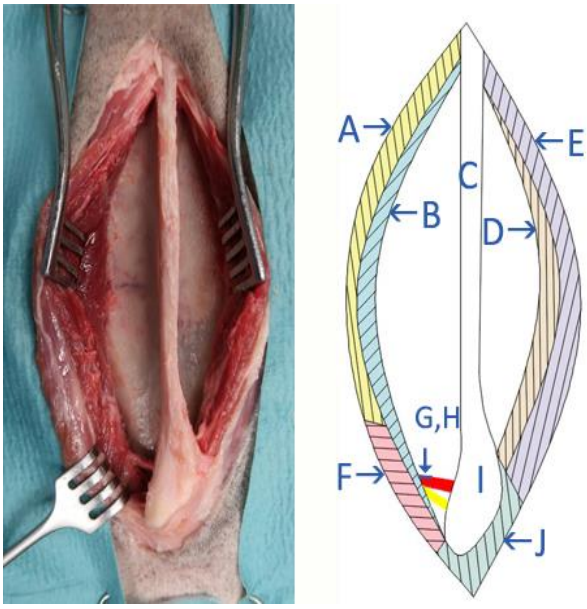

Figura 1.1.4 - Vista lateral proximal do membro torácico do cão, ao nível da escápula.
Destacam-se as seguintes estruturas: **A**- m. trapézio, **B**- m. supraespinhoso, **C-** espinha da escápula, **D**- m. infraespinhoso, **E**- m. deltoide escapular**,** **F**- m. omotransverso, **G-** a. supraescapular**,** **H**- n. supraescapular, **I**- acrómio, **J**- m. deltoide acromial.

Encerramento:

a) Usando um fio absorvível, suturar o **m. omotransverso**, o **m. trapézio**, o **m. deltoide escapular** e o **m. deltoide acromial**, ao longo da espinha da escápula. Pode utilizar-se uma sutura de tipo contínuo;

b) Encerrar a fáscia braquial e o tecido subcutâneo em camadas distintas, com o mesmo fio de sutura do **m.;**

c) A pele deve ser suturada com pontos interrompidos (fio absorvível ou não absorvível) ou sutura intradérmica (fio absorvível) (Johnson & Dunning, 2005; Johnson, 2014).

1.2 - Acesso ao colo da escápula com osteotomia do acrómio

O presente acesso cirúrgico está indicado para:

i) efetuar a redução aberta e fixação de fraturas do colo da escápula e da cavidade glenoide;

ii) efetuar a aberta e fixação de fraturas da tuberosidade supraglenoide;

iii) efetuar a redução aberta e fixação de fraturas da cabeça do úmero;

iv) realizar uma osteocondroplastia numa situação de osteocondrite dissecante (OCD) na cabeça do úmero;

v) efetuar uma artrodese do ombro;

vi) realizar a redução cirúrgica de uma luxação do ombro (Latorre *et al*, 2009; Johnson, 2014);

*vii)*realizar uma artroplastia de excisão do ombro (Hodik *et al*, 2013).

Na osteocondroplastia este acesso permite a remoção dos fragmentos de cartilagem articular, (vulgarmente denominados de “ratos articulares”, denominação que doravante será utilizada) e a curetagem da cartilagem com o objetivo da melhoria do afluxo sanguíneo ao osso subcondral exposto.

Nos animais muito jovens pode ainda não ter ocorrido fusão do centro de ossificação do acrómio. Nesses casos, efetuam-se os passos deste acesso, mas, ao invés de se proceder à osteotomia do acrómio, é preferível efetuar a tenotomia do **m. deltoide acromial**. Também nos cães de pequeno porte é aconselhável efetuar a tenotomia do **m. deltoide acromial** devido à dificuldade de realizar uma osteossíntese num acrómio de pequenas dimensões (Relva, 2010). Outros acessos poderão ser mais adequados, quer realizados através da face lateral do ombro com tenotomia do **m. infraespinhoso** (Acesso 2.1) quer através da face caudal do ombro, com ou sem tenotomia do **m. redondo menor** (Acesso 2.3) (Johnson, 2014) mas esta abordagem, por ser mais ampla é recomendada nos casos em que o cirurgião não tem assistência para posicionar o membro do animal de forma correta.

Descrição do acesso cirúrgico:

a) Incidir a pele e o tecido subcutâneo a meia distância da espinha da escápula, prosseguir em direção ao acrómio e ao longo da superfície lateral do úmero até ao meio da sua diáfise **(**Fig. 1.2.1);

b) Afastar as margens da pele e do tecido subcutâneo;

c) A incisão na fáscia braquial profunda inicia-se distalmente à **v. omobraquial,** sobre o **m. deltoide acromial** e segue-se proximalmente, ao longo da espinha da escápula até ao fim do seu terço distal (Fig. 1.2.2);

Figura 1.1.1 – Localização da incisão da pele, no cão.

d) Elevar o **m. deltoide acromial** e incidir as inserções do **m. omotransverso,** do **m. trapézio** e do **m. deltoide escapular**. Deve ter-se um cuidado especial em preservar o **m. supraespinhoso** e o **m. infraespinhoso** (Fig. 1.2.3):

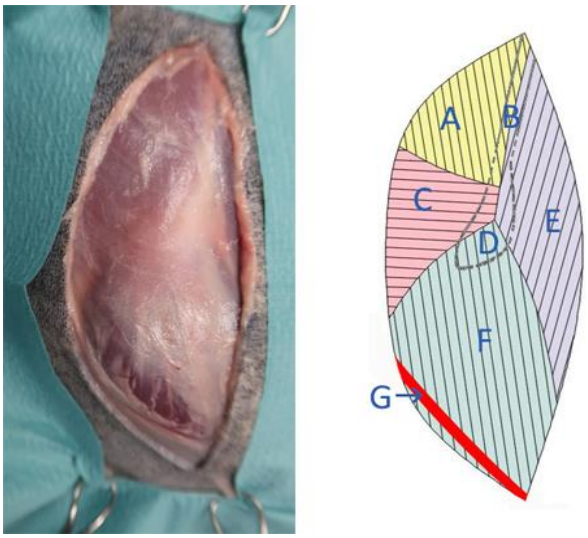

Figura 1.2.2 - Vista lateral do membro torácico do cão, ao nível distal da escápula.
Destacam-se as seguintes estruturas: **A**- m. trapézio, **B**- espinha da escápula, **C**- m omotransverso, **D**- acrómio, E- m. deltoide escapular, **F**- m. deltoide acromial, **G**- v. omobraquial.

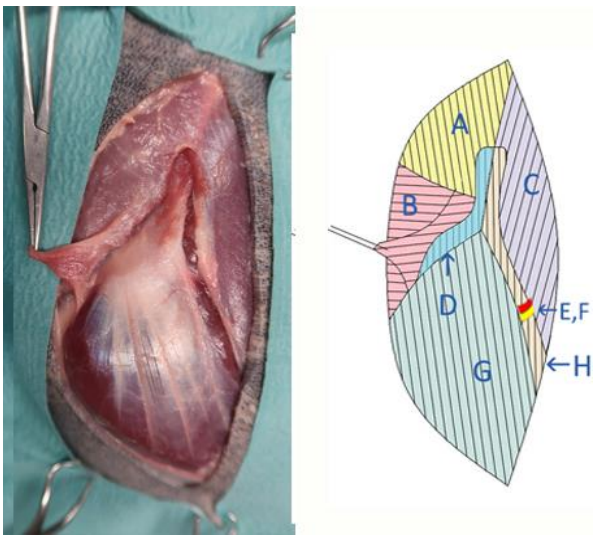

Figura 1.2.3 - Vista lateral do membro torácico do cão, ao nível distal da escápula.
Destacam-se as seguintes estruturas: **A**- m. trapézio, **B**- m omotransverso, **C**- m. deltoide escapular, **D**- m. supraespinhoso, **E**- a. e v. circunflexas umerais caudais, **F**- n. axilar, **G**- m. deltoide acromial, **H**- m. infraespinhoso.

e) Afastar craniodorsalmente o **m. omotransverso** e o **m. trapézio** (Fig. 1.2.4);

f) Incidir o septo entre o **m. deltoide escapular** e o **m. deltoide acromial**, para permitir a libertação o **m. deltoide escapular** e afastá-lo. Deve ter-se um cuidado especial para preservar aqui o maior número possível de **ramos (rr.) musculares** do **n. axilar** e da **a.**

e da **v. circunflexas umerais caudais**. Na eventualidade de se pretender colocar posteriormente uma banda de tensão para osteossíntese da osteotomia realizada, devem ser perfurados os orifícios para as agulhas de *Kirshner* antes de se proceder à osteotomia do acrómio (Fig. 1.2.4);

g) Com uma pinça hemostática curva, pequena, separar o **m. deltoide acromial** d**o m. supraespinhoso** e do **m**. **infraespinhoso**, junto ao acrómio (Fig. 1.2.4);

h) Realizar a osteotomia do acrómio, tendo o cuidado de incluir a origem do **m. deltoide acromial** (Fig.1.2.5):

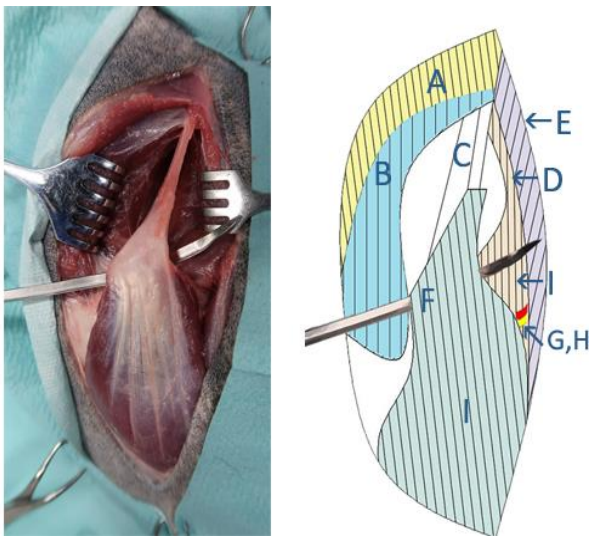

Figura 1.2.4 - Vista lateral do membro torácico do cão, ao nível distal da escápula, com demarcação do colo da escápula sob o m. deltoide acromial.
Destacam-se as seguintes estruturas: **A**-m. trapézio, **B-** m. supraespinhoso**, C**- espinha da escápula, **D**- m. infraespinhoso, **E**- m. deltoide escapular, **F**- acrómio, **G**- n. axilar, **H**- a. e v. circunflexas umerais caudais, **I**- m. deltoide acromial.

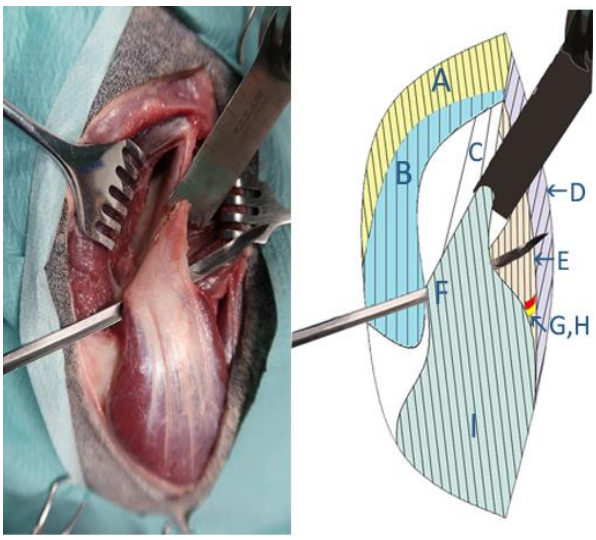

Figura 1.2.5 - Vista lateral do membro torácico do cão, ao nível distal da escápula, indicando a localização do colo da escápula sob o m. deltoide acromial. A serra oscilante demarca o local do início do corte da espinha da escápula. Destacam-se as seguintes estruturas: **A**-m. trapézio, **B-** m. supraespinhoso**, C-** espinha da escápula**, D**- m. deltoide escapular, **E**- m. infraespinhoso**, F**- acrómio, **G**- a. e v. circunflexas umerais caudais, **H**- n. axilar, **I**- m. deltoide acromial.

i) Elevar o **m. supraespinhoso** e o **m. infraespinhoso** da espinha e do corpo da escápula, o suficiente para permitir o seu afastamento. Note-se a localização do **n. supraescapular** quando se faz este procedimento (Fig. 1.2.6);

j) Para a exposição da articulação é necessária a tenotomia do **m. infraespinhoso**. O corte faz-se próximo da inserção deste **m**. no tubérculo maior do úmero. Deve deixar-se uma quantidade de tendão suficiente para receber suturas de *Locking Loop*, *Pulley* ou *Bunnell-Mayer* e suportá-las com uma ou duas suturas interrompidas com fio de sutura não absorvível (Fig. 1.2.7);

k) Incidir a cápsula articular entre o bordo da cavidade glenoide e a cabeça do úmero (Fig. 1.2.7):

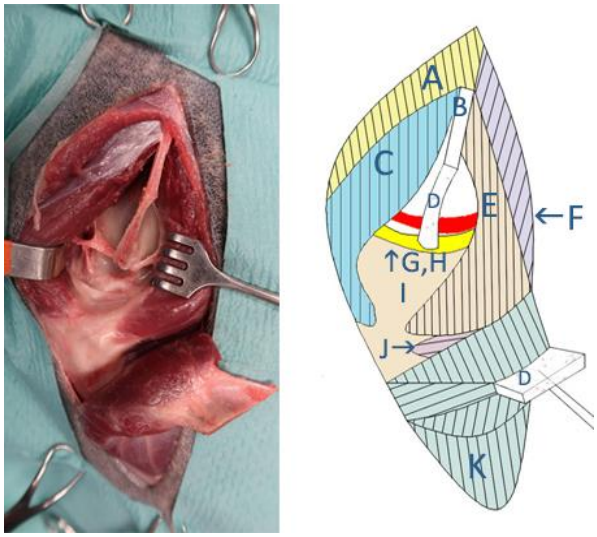

Figura 1.2.6 - Vista lateral do membro torácico do cão, ao nível distal da escápula, após osteotomia do acrómio.
Destacam-se as seguintes estruturas: **A**-m. trapézio, **B-** espinha da escápula**, C**- m. supraespinhoso, **D**- acrómio, **E**- m. infraespinhoso, **F**- m. deltoide escapular, **G**- n. supraescapular, **H**- a. supraescapular, **I**- cápsula articular, **J**- m. redondo menor, **K**- m. deltoide acromial.

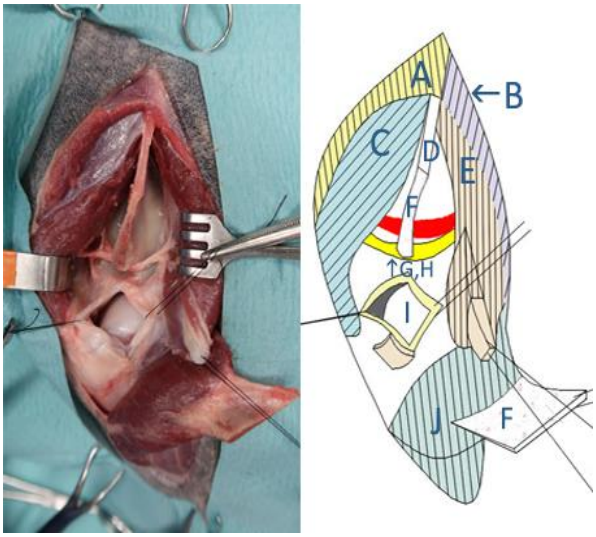

Figura 1.2.7 - Vista lateral do membro torácico do cão, ao nível distal da escápula, após incisão da cápsula articular do ombro.
Destacam-se as seguintes estruturas: **A**-m. trapézio, **B-** deltoide escapular**, C**- m. supraespinhoso, **D-** espinha da escápula, **E**- m. infraespinhoso, **F**- acrómio, **G**- a. supraescapular, **H**- n. supraescapular, **I**- cabeça do úmero, **J**-m. deltoide acromial.

Encerramento:

a) Para encerrar o acesso cirúrgico deve suturar-se a cápsula articular com pontos interrompidos e um fio absorvível. Deve ter-se o cuidado de não deixar fio exposto na parte interna da cápsula para não causar erosão e, consecutivamente, inflamação articular. Assim sendo, os pontos devem ser dados pela camada externa da cápsula articular;

b) Aplica-se de seguida a banda de tensão no **acrómio**;

c) Suturam-se o **m. deltoide acromial** e **o m. deltoide escapular** entre si e aproxima-se este último do **m. omotransverso** e do **m. trapézio**. Pode utilizar-se um padrão de sutura contínuo e o mesmo fio que na sutura da cápsula articular;

d) A fáscia braquial e o tecido subcutâneo são suturados em camadas distintas, com o mesmo fio de sutura;

e) A pele deve ser suturada com pontos interrompidos (fio absorvível ou não absorvível) ou com uma sutura intradérmica (fio absorvível) (Peck, 2012; Hayashi *et al,* 2019).

Capítulo 2 – Acessos cirúrgicos ao ombro

O ombro pode ser objeto de várias lesões que necessitam de resolução cirúrgica. As mais comuns são as fraturas da cavidade glenoide, da cabeça do úmero e da tuberosidade supraglenoide, a luxação do ombro, a OCD, a contratura muscular do **m. infraespinhoso**, e a tenossinovite do **m. bíceps braquial** (Rochat, 2012).

Neste capítulo descrever-se-ão alguns acessos cirúrgicos que podem ser utilizados na resolução destas lesões.

Estruturas a ter em especial consideração: Nas seguintes abordagens há estruturas vasculares e nervosas às quais é importante ter atenção para evitar hemorragias não controladas e preservar a drenagem do braço, sempre que possível. Referimo-nos nomeadamente à **v. omobraquial**, cranialmente ao **m. deltoide acromial**, à **v. axilobraquial** a nível caudal do mesmo, aos **rr. musculares** do **n. axilar**, à **v. e à a. circunflexas umerais caudais** e ao **n. supraescapular**.

Quanto aos **rr. musculares do n. axilar**, estes inervam o **m. redondo maior**, o **m. redondo menor**, e o **m. deltoide**, que atuam como flexores do ombro. Na prática, a lesão destes **nn**. não provoca disfunção motora significativa por a função flexora passar a ser assegurada pelo **m. grande dorsal** e pela **cabeça longa do m. tríceps,** inervados por outras estruturas nervosas (Relva, 2010).

Referências anatómicas: A espinha da escápula, o acrómio e o tubérculo maior do úmero são as proeminências ósseas que servem de referência para a realização das incisões na pele (Shulz *et al*, 2019).

2.1 - Acesso lateral ao ombro com tenotomia do m. infraespinhoso

O presente acesso cirúrgico utiliza-se para realizar a:

i) osteocondroplastia da cabeça do úmero em caso de OCD;

ii) tenotomia do **m. infraespinhoso** por contratura deste (Johnson & Dunning, 2005);

iii) Redução aberta e fixação de fraturas articulares da cavidade glenoide da escápula;

iv) Redução aberta e fixação de fraturas da cabeça do úmero;

v) Redução cirúrgica de luxações do ombro (Latorre *et al,* 2009).

Esta abordagem tem como principais vantagens: permitir um espaço de trabalho amplo e apresentar pouco risco de lesão neurovascular iatrogénica. Por outro lado, dificulta o acesso à zona caudal do ombro para remoção de "ratos" articulares, resultantes de uma OCD. Neste caso devem utilizar-se diretamente os acessos caudais: Acessos 2.2, e 2.3. O presente acesso causa também maior morbilidade pós-operatória devido à lenta cicatrização do tendão do **m. infraespinhoso** depois de seccionado (Johnson, 2014).



Figura 2.1.1 – Localização da incisão da pele, no cão.

Descrição do acesso cirúrgico:

a) Incidir a pele e o tecido subcutâneo no terço distal da espinha da escápula. Prosseguir distalmente pela superfície lateral do úmero até ao meio da sua diáfise (Fig. 2.1.1):

b) Iniciar a incisão da fáscia profunda ao nível do **acrómio** da escápula e continuar distalmente pelo bordo lateral **do m. deltoide acromial** no úmero, deixando assim expostos os **mm**. subjacentes (Fig. 2.1.2);

c) Afastar o **m. deltoide acromial** para expor os tendões do **m. infraespinhoso** e do **m. redondo menor** (Fig.2.1.3):

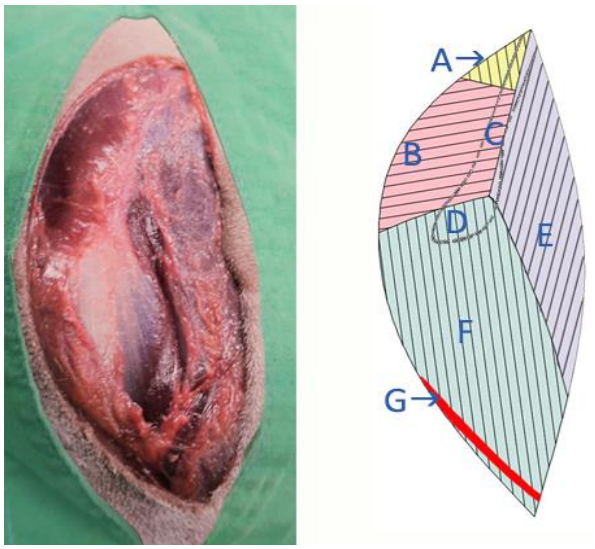

Figura 2.1.2 – Vista lateral do membro torácico ao nível do ombro.
Destacam-se as seguintes estruturas: **A**- m. trapézio, **B**- m omotransverso, **C**- espinha da escápula, **D**- acrómio, **E**- m. deltoide escapular, **F**- m. deltoide acromial, **G**- v. omobraquial.

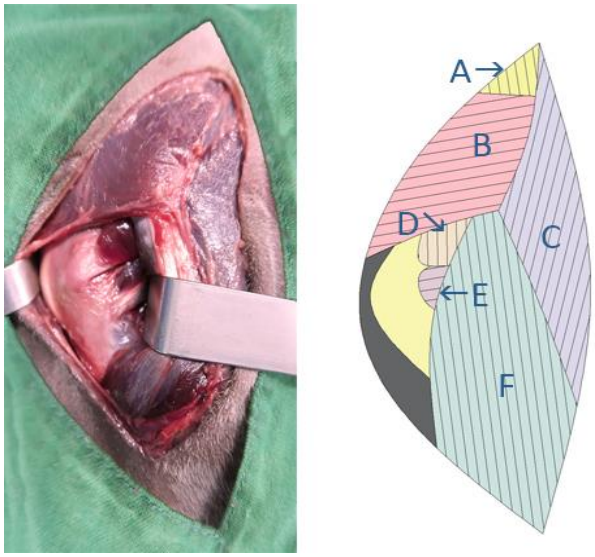

Figura 2.1.3 - Vista lateral do m. torácico, ao nível do ombro após afastar-se o m. deltoide acromial.
Destacam-se as seguintes estruturas: **A**- m. trapézio, **B**- m omotransverso, **C**- m. deltoide escapular, **D**- m. infraespinhoso, **E**- m. redondo menor, **F**- m. deltoide acromial.

d) O tendão do **m. infraespinhoso** deve ser seccionado para expor a cápsula articular. A secção do **m.** deve ser feita a 5 mm de distância da inserção no úmero, de forma a permitir que seja reconstituído no final do procedimento cirúrgico (Fig.2.1.4);

e) Realizar a pronação do úmero de forma a expor a face caudal da cabeça do úmero e permitir a realização da osteocondroplastia. Pode também ser necessário elevar uma porção da inserção do **m. deltoide acromial** para permitir afastá-lo de forma adequada (Fig.2.1.4);

f) Incidir a cápsula articular entre o bordo da cavidade glenoide e a cabeça do úmero (Fig. 2.1.5):

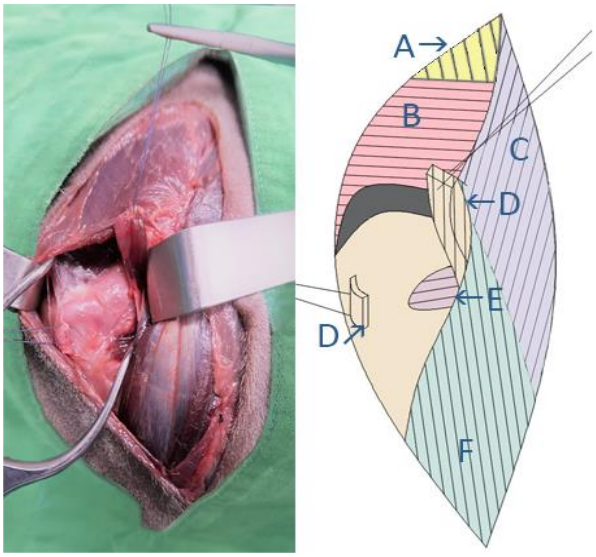

Figura 2.1.4 - Vista lateral proximal do m. torácico após tenotomia do m. infraespinhoso. Destacam-se as seguintes estruturas: **A**- m. trapézio, **B**- m omotransverso, **C**- m. deltoide escapular, **D**- m. infraespinhoso, **E**- m. redondo menor, **F**- m. deltoide acromial.

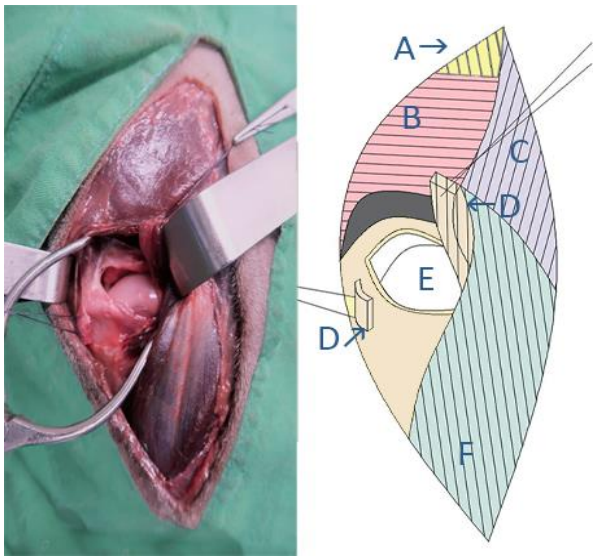

Figura 2.1.5 - Vista lateral proximal do m. torácico após incisão da cápsula articular do ombro.
Destacam-se as seguintes estruturas: **A**- m. trapézio, **B**- m omotransverso, **C**- m. deltoide escapular, **D**- m. infraespinhoso, **E**- cabeça do úmero, **F**- m. deltoide acromial.

Encerramento:

a) Para encerrar o acesso cirúrgico deve suturar-se a cápsula articular com pontos interrompidos e um fio absorvível. Deve ter-se em atenção que o fio não deve ficar exposto na parte interna da cápsula para não causar erosão e consecutivamente, inflamação articular. Assim sendo, os pontos devem ser dados pela camada externa da cápsula articular;

b) Terminar a sutura do tendão do **m. infraespinhoso** com pontos de *Bunnel-Mayer* ou *Locking-Loop* com fio <u>não absorvível</u>, e reforçar com uma ou duas suturas de Colchoeiro;

c) A fáscia braquial e o tecido subcutâneo são suturados em camadas distintas, com o mesmo fio de sutura da cápsula articular;

d) A pele deve ser suturada com pontos interrompidos (fio absorvível ou não absorvível) ou sutura intradérmica (fio absorvível) (Latorre *et al*, 2009; Johnson, 2014; Schulz *et al*, 2019).

2.2 - Acesso caudolateral ao ombro

O presente acesso cirúrgico é indicado para:

i) Realizar osteocondroplastia da cabeça do úmero em caso de OCD

ii) Efetuar a redução cirúrgica de uma luxação caudoventral do cotovelo (Johnson & Dunning, 2005);

iii) Efetuar a redução aberta e fixação de fraturas da porção caudal da cavidade glenoide (Latorre *et al*, 2009).

Esta abordagem tem a vantagem de causar pouca morbilidade pós-operatória por ser um acesso pouco extenso, mas o risco de lesão neurovascular é considerável.

Descrição do acesso cirúrgico:

a) Iniciar a incisão da pele no terço distal da espinha da escápula prosseguindo até meio do úmero sobre a sua superfície caudolateral. Afastar a pele, o tecido subcutâneo e a fáscia profunda (Fig. 2.2.1);

b) Realizar uma incisão desde o bordo ventral da espinha da escápula até à **v. omobraquial,** entre o **m. deltoide acromial** e o **m. deltoide escapular** (Fig. 2.2.2):



Figura 2.2.1 - Localização da incisão da pele, no cão.

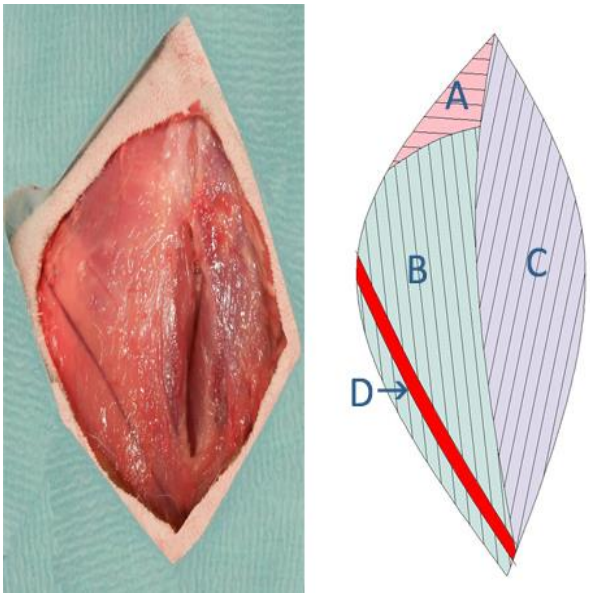

Figura 2.2.2 - Vista caudolateral do membro torácico ao nível do ombro.
Destacam-se as seguintes estruturas: **A**-m. omotransverso, **B**- m. deltoide acromial, **C**– m. deltoide escapular, **D**- v. omobraquial.

c) Separar as **duas porções do m. deltoide** (acromial e escapular) através de disseção romba para permitir a retração caudal da porção escapular, juntamente com a fáscia profunda. Neste local pode visualizar-se o **ramo (r.) muscular do n. axilar** entre o **m. deltoide escapular e o m. deltoide acromial**. Este **r**. deve ser preservado, assim como a **a**. **circunflexa umeral caudal.** Para tal podem isolar-se as estruturas (por exemplo. com um dreno de *Penrose)* (Fig. 2.2.3);

d) A partir desta fase podem fazer-se dois tipos de abordagem:

i. Uma abordagem ao longo do bordo ventral do **m. redondo menor**, realizando a disseção romba entre este e a cápsula articular ou,

ii. pode separar-se a junção entre o **m. infraespinhoso** e o **m. redondo menor**.

A hipótese *ii)* confere menor risco de danificar os **nn**. e os **vasos**, mas a visualização da cartilagem da cabeça do úmero é mais reduzida em comparação com a primeira.

Optando-se por efetuar a abordagem ao longo do bordo ventral do **m. redondo menor** *i),* efetuam-se os seguintes procedimentos:

- Afasta-se o **m. redondo menor** dorsocranialmente de forma a expor a cápsula articular;
- Realiza-se uma incisão paralela ao bordo da cavidade glenoide. Devem identificar-se e proteger-se a **a. circunflexa umeral caudal** e o **n. axilar**, que ficam entre a cápsula articular e a **cabeça acessória** do **m. tríceps**. A rotação interna e abdução do úmero permitem obter a maior exposição possível da parte da cabeça do úmero (Fig. 2.2.4):

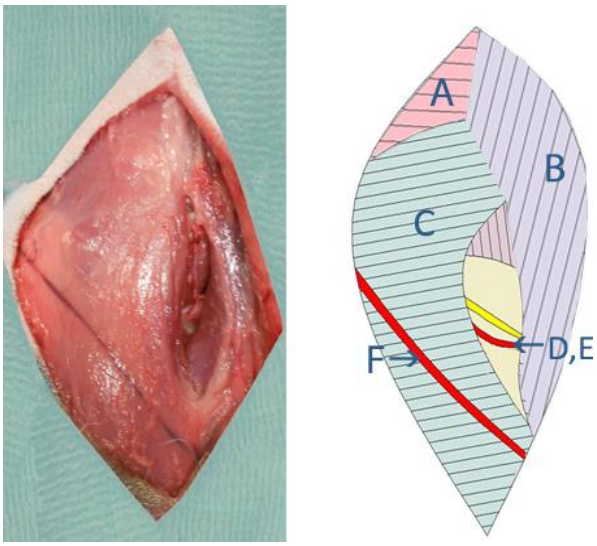

Figura 2.2.3 - Vista caudolateral do membro torácico ao nível do ombro.
Destacam-se as seguintes estruturas: **A**- m. omotransverso, **B-** m. deltoide escapular, **C**- m. deltoide acromial, **D**- a.e v. circunflexas umerais caudais, **E-** n. axilar, **F**- v. omobraquial.

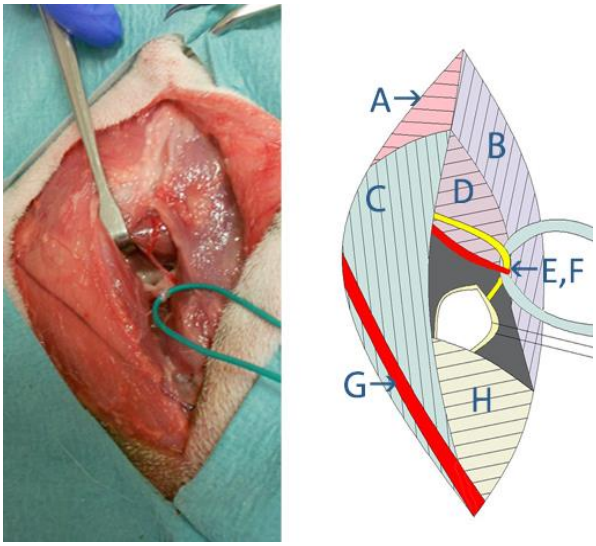

Figura 2.2.4 - Vista caudolateral do membro torácico ao nível do ombro após incisão da cápsula articular.
Destacam-se as seguintes estruturas: **A**- m. omotransverso, **B-** m. deltoide escapular, **C**- m. deltoide acromial, **D**- m. redondo menor, **E**- a. e v. circunflexas umerais caudais, **F-** n. axilar, **G**- v. omobraquial, **H**- cabeça acessória do m. tríceps braquia.

Na opção *ii),* por separação entre o **m. infraespinhoso** e **o m. redondo menor** deve elevar-se o **m. redondo menor** da cápsula articular e afastar-se este m. caudoventralmente, à medida que se retraem o **m. infraespinhoso** e o **m. deltoide acromial** craniodorsalmente.

Encerramento:

a) Suturar a cápsula articular em primeiro lugar, com pontos interrompidos e um fio absorvível. Deve ter-se em atenção que o fio não deve ficar exposto na parte interna da cápsula para não causar erosão e consecutivamente, inflamação articular. Assim sendo, os pontos devem ser dados pela camada externa da cápsula articular;

b) Aproximar o **m. deltoide acromial do m. deltoide escapular**;

c) Suturar **o m. deltoide escapular** à espinha da escápula, aproximando também o bordo cranial do **m. deltoide acromial** à fáscia braquial, com um padrão de sutura contínuo e um fio absorvível;

d) A fáscia braquial superficial e o tecido subcutâneo são suturados em camadas distintas, com o mesmo fio;

e) A pele deve ser suturada com pontos interrompidos (fio absorvível ou não absorvível) ou sutura intradérmica (fio absorvível) (Johnson & Dunning, 2005; Latorre *et al*, 2009; Johnson, 2014).

2.3 - Acesso caudolateral ao ombro com tenotomia do m. redondo menor e do m. infraespinhoso

Para obter-se um espaço de trabalho mais amplo do que o do Acesso 2.2, pode efetuar-se a tenotomia do **m. redondo menor** e do **m. infraespinhoso**.

Descrição do Acesso Cirúrgico:

a) Relativamente à incisão sobre a pele, o tecido subcutâneo, a fáscia profunda do braço e a separação das duas porções do **m. deltoide** (**acromial e escapular**), devem realizar-se os procedimentos a), b) e c) do Acesso 2.2;

b) Elevar o **m. deltoide acromial** do úmero e afastá-lo caudalmente para expor os tendões de inserção do **m. infraespinhoso** e do **m. redondo menor** no tubérculo maior do úmero;

c) Incidir a fáscia do tendão do **m. redondo menor** para permitir a sua tenotomia a 5 mm da inserção;

d) Antes de seccioná-lo, iniciar uma sutura *Locking-Loop* e deixar o fio e a sutura no local para se recolocar o tendão no final;

e) Passar a sutura do tendão caudalmente sob **o m. deltoide acromial** e afastar as duas porções do **m. deltoide (acromial e escapular)** entre si, com afastadores de *Gelpi*;

f) Utilizar a sutura do **m. redondo menor** para tracionar o **m. deltoide escapular** enquanto se secciona a cápsula articular;

g) Afastar o **m. infraespinhoso** dorsalmente e seccioná-lo;

h) Como a localização do corte está caudalmente à superfície flexora, é necessário ter cuidado para não lesionar a **a. circunflexa umeral caudal** nem os rr. musculares do **n. axilar** que se encontram muito próximos da articulação;

i) Rodar o úmero internamente, exercendo pronação para permitir a exposição máxima da porção caudal da cabeça deste osso.

Encerramento:

a) Suturar a cápsula articular em primeiro lugar, com pontos interrompidos e um fio absorvível. Deve ter-se atenção para não deixar fio exposto na parte interna da cápsula de forma a evitar causar erosão e consecutivamente, inflamação articular. Assim sendo, os pontos devem ser dados pela camada externa da cápsula articular;

b) Rodar o úmero externamente e suturar o tendão do **m. redondo menor** e o tendão **do m. infraespinhoso**, com sutura de *Bunnel-Mayer* ou *Locking-Loop* com fio <u>não absorvível</u>;

c) Aproximar as duas porções do **m. deltoide (acromial e escapular)** entre si, novamente;

d) Aproximar também a face cranial do **m. deltoide acromial** ao bordo cranial do **m. braquiocefálico**;

e) Suturar o **m. deltoide escapular** à espinha da escápula, suturando também o bordo cranial do **m. deltoide acromial** à fáscia braquial profunda, com um padrão de sutura contínuo e um fio absorvível;

f) A fáscia braquial e o tecido subcutâneo são suturados em camadas distintas, com o mesmo fio do ponto anterior;

g) A pele deve ser suturada com pontos interrompidos (fio absorvível ou não absorvível) ou sutura intradérmica (fio absorvível) (Latorre *et al*, 2009; Jonhson, 2014).

2.4 - Acesso craniomedial ao ombro

O presente acesso cirúrgico é indicado para:

i) Expor o tendão do **m. bíceps braquial** e o sulco intertubercular com o objetivo de efetuar a transposição do tendão do **m. bíceps braquial**, no sentido de efetuar a redução cirúrgica de uma luxação medial do ombro;

ii) Efetuar a redução aberta e a fixação de uma fratura do colo ou da cavidade glenoide da escápula, ou uma fratura do tubérculo menor do úmero;

iii) Reparar o ligamento ou o retináculo umeral transversos quando ruturados (Latorre *et al*, 2009);

iv) Efetuar a tenodese do m. bíceps braquial (Rochat, 2012).

Posicionamento: Colocar o animal em decúbito dorsal, com o membro afetado posicionado ao longo do corpo, lateralmente, de forma a realizar a abordagem medial.

Descrição do acesso cirúrgico:

a) Iniciar a incisão na pele na zona cranial do acrómio, continuar pela face medial da diáfise umeral e terminar a meio do seu eixo longo (Fig. 2.4.1):

Figura 2.4.1 - Localização da incisão da pele, no cão.

b) Incidir o tecido subcutâneo na mesma linha da pele, expondo assim o **m. braquiocefálico** (Fig. 2.4.2);

c) Afastar o **m. braquiocefálico** medialmente. Efetuar uma incisão na fáscia ao longo do bordo lateral do **m.** (Fig. 2.4.3). Pode ser necessário efetuar a ligadura cirúrgica da **v. omobraquial** ou, em alternativa, a sua retração lateral. Afastar o **m. deltoide acromial** lateralmente;

Nota: Pode também fazer-se o acesso através do bordo craniomedial do **m. braquiocefálico**, mas esse acesso permitiria a realização dos mesmos procedimentos que o acesso atual e tem a desvantagem de não ser favorável à exposição do **m. bíceps braquial** nem do sulco intertubercular.

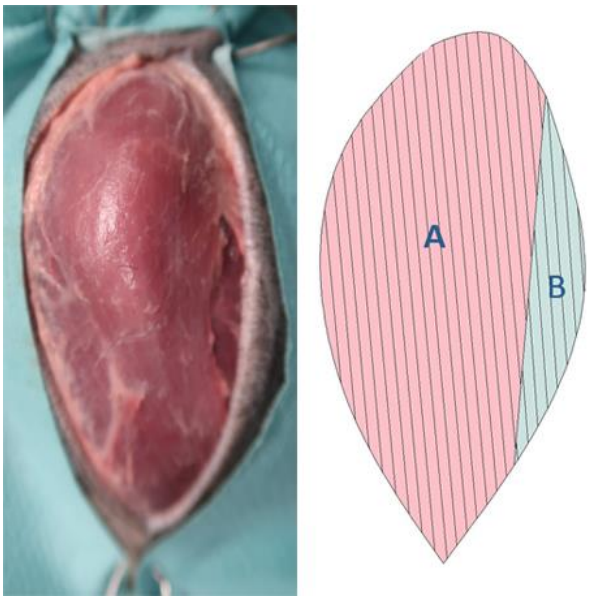

Figura 2.4.2 - Vista craniomedial do membro torácico ao nível do ombro.
Destacam-se as seguintes estruturas: **A-** m. braquiocefálico, **B**- m. deltoide acromial.

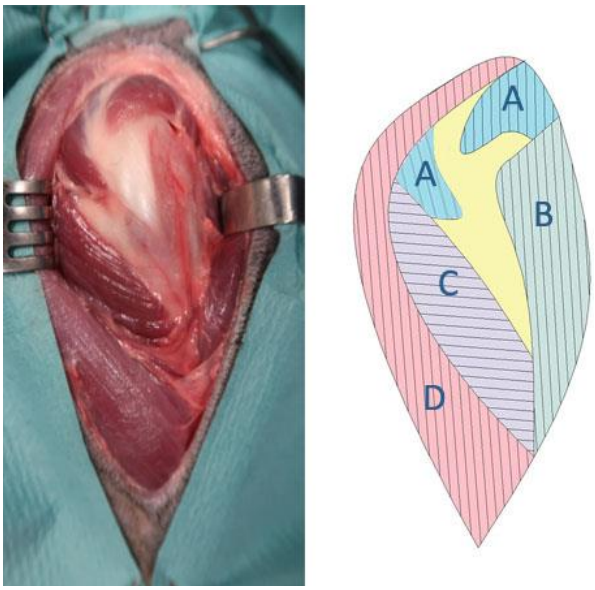

Figura 2.4.3 - Vista craniomedial do membro torácico ao nível do ombro.
Destacam-se as seguintes estruturas: **A**- m. supraespinhoso **B**- m. deltoide acromial, **C-** m. peitoral superficial, **D**- m. braquiocefálico.

d) Rodar o membro lateralmente de forma a que a inserção do **m. peitoral superficial,** que se localiza no bordo proximal do úmero, seja facilmente observada e possa ser libertada. Deve ter-se atenção à **v. cefálica,** que cruza o **m. peitoral superficial**. Nestas imagens não está visível pois foi movida medialmente. A secção do **m. peitoral superficial** pode ser realizada exatamente na sua inserção no osso pois não será aí novamente suturada (Fig. 2.4.4);

e) Incidir o **m. peitoral profundo** junto à sua inserção. Separar as aderências existentes entre este e o **m. supraespinhoso** (Fig. 2.4.5):

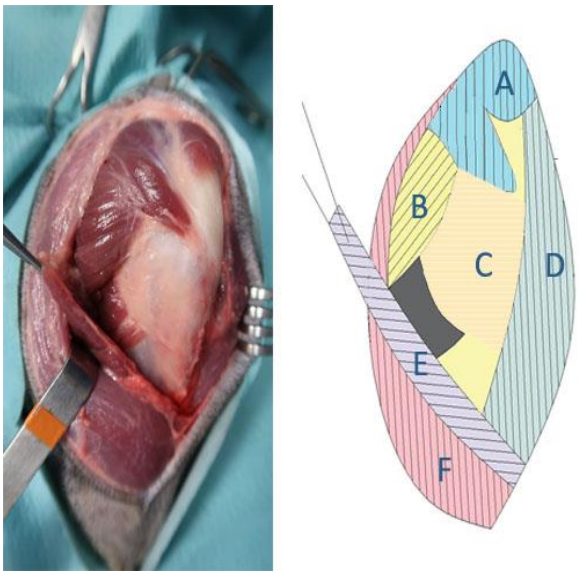

Figura 2.4.4 - Vista craniomedial do membro torácico ao nível do ombro.
Destacam-se as seguintes estruturas: **A**- m. supraespinhoso **B**- m. peitoral profundo, **C**- cápsula articular, **D**-m. deltoide acromial **E-** m. peitoral superficial, **F**-m. braquiocefálico.

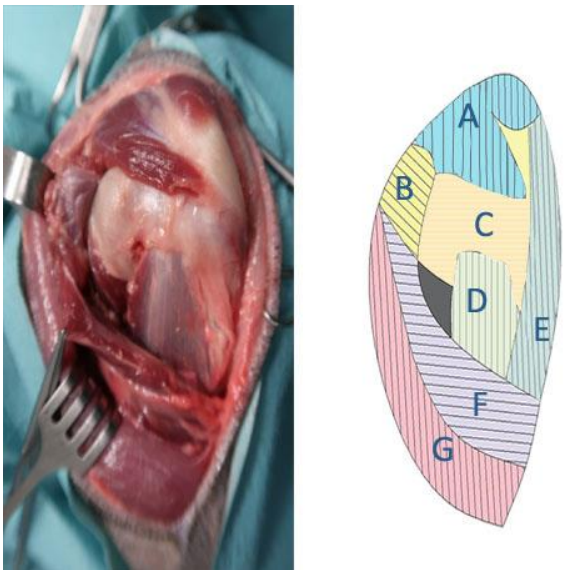

Figura 2.4.5 - Vista craniomedial do membro torácico ao nível do ombro.
Destacam-se as seguintes estruturas: **A**- m. supraespinhoso, **B**- m.peitoral profundo, **C**- cápsula articular, **D**– m. bíceps braquial, **E**-m. deltoide acromial, **F-** m. peitoral superficial, **G**- m. braquiocefálico.

f) Seccionar o tendão do **m. coracobraquial** próximo da sua origem para permitir a visualização da inserção do tendão do **m. subescapular** no tubérculo menor do úmero. A secção faz-se próxima ao osso, garantindo que se deixa uma quantidade suficiente para poder reposicionar-se depois;

g) Incidir a cápsula articular paralelamente ao bordo medial da cavidade glenoide.

h) Para expor a porção medial da cápsula articular afastar o **m. subescapular**;

Estes procedimentos não são visíveis nas imagens.

Encerramento:

a) Suturar a cápsula articular usando pontos interrompidos e um fio absorvível. Deve ter-se em atenção que o fio não deve ficar exposto na parte interna da cápsula para não causar erosão e consecutivamente, inflamação articular. Assim sendo, os pontos devem ser dados pela camada externa da cápsula articular;

b) Aproximar as extremidades do tendão do **m. subescapular** através de uma sutura de Colchoeiro, utilizando um fio <u>não absorvível</u>;

c) Suturar o **m. peitoral superficial** e o **m. peitoral profundo** ao **m. deltoide acromial** e à fáscia braquial profunda. Por sua vez, o **m. braquiocefálico** sutura-se à fáscia braquial superficial. Pode utilizar-se um padrão de sutura contínuo e um fio absorvível;

d) A pele deve ser suturada com pontos interrompidos (fio absorvível ou não absorvível) ou sutura intradérmica (fio absorvível) (Rochat, 2012; Latorre *et al*, 2009).

2.5 - Acesso craniomedial ao ombro com osteotomia do tubérculo maior do úmero

O presente acesso cirúrgico é indicado para:

i) efetuar uma artrodese do ombro;

ii) efetuar a transposição do tendão do **m. bíceps braquial** na luxação lateral do ombro;

iii) Efetuar a redução aberta e a fixação de uma fratura da cabeça do úmero (Johnson, 2014).

Pode utilizar-se o Acesso 2.4 para iniciar a abordagem craniomedial ao ombro e prosseguir da seguinte forma:

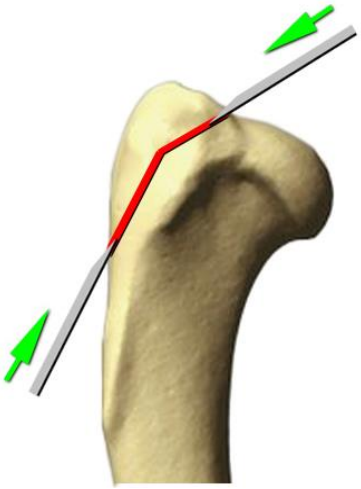

Figura 2.5.1 – Ilustração da osteotomia to tubérculo maior do úmero.

a) Com o **m. peitoral profundo e m. peitoral superficial** elevados e retraídos e as aderências entre o **m. peitoral profundo** e o **m. supraespinhoso** dissecadas, realizar a osteotomia do tubérculo maior do úmero, onde se encontra a inserção tendinosa do **m. supraespinhoso**. Idealmente o corte deve ser efetuado em dois planos distintos para permitir obter uma superfície que resista melhor às forças de cisalhamento quando o tubérculo maior do úmero for reposicionado (Fig.2.5.1):

b) A inserção tendinosa do **m. infraespinhoso** e o **tendão bicipital** devem ser protegidos durante a osteotomia para evitar a sua secção (Fig.2.5.2);

c) Depois de libertar o **m. supraespinhoso** da cápsula articular, rebatê-lo dorsoproximalmente. Expor o colo e a cavidade glenoide da escápula. Se a cápsula articular não ficar suficientemente visível, pode elevar-se o **m. supraespinhoso**. Nesse caso, deverá identificar-se e proteger-se o **n. subescapular** (Fig.2.5.3):

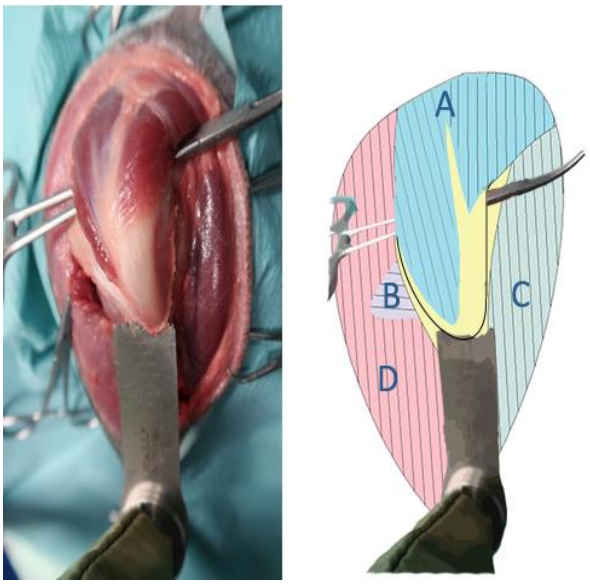

Figura 2.5.2 - Vista craniomedial do tubérculo maior do úmero e músculos nele inseridos. Pode ver-se também a serra oscilante, a indicar o local de início da osteotomia.
Destacam-se as seguintes estruturas: **A**- m. supraespinhoso, **B-** m. peitoral superficial, **C**- m. deltoide acromial, **D**- m. braquiocefálico.

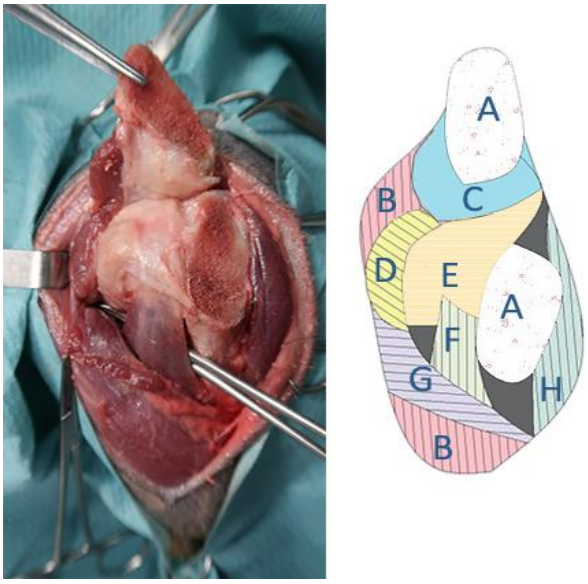

Figura 2.5.3 - Vista craniomedial do ombro após osteotomia do tubérculo maior do úmero. Destacam-se as seguintes estruturas: **A**- tubérculo maior do úmero seccionado, **B**- m. braquiocefálico, **C**- m. supraespinhoso, **D**- m. peitoral profundo, **E**– cápsula articular englobando o retináculo umeral transverso, **F**- m. bíceps braquial, **G**- m. peitoral superficial **H**- m. deltoide acromial.

d) Incidir a cápsula articular paralelamente ao bordo medial da cavidade glenoide e, consequentemente, o retináculo umeral transverso;

e) De forma a obter uma visualização plena da articulação, afastar o tendão do **m. bíceps** para o lado medial (Fig. 2.5.5):

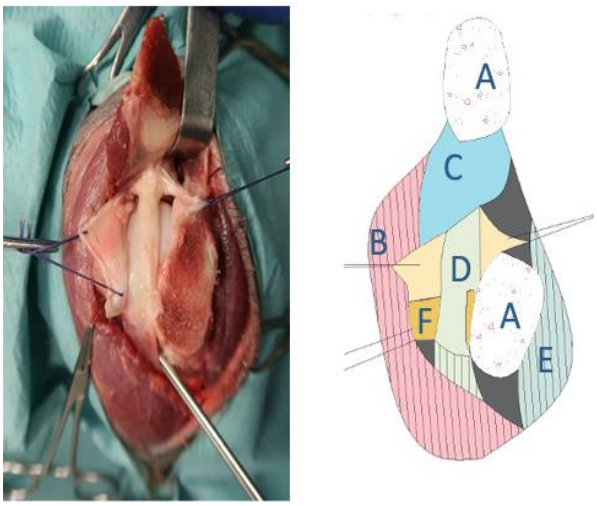

Figura 2.5.4 - Vista craniomedial do ombro após incisão da cápsula articular.
Destacam-se as seguintes estruturas: **A**- tubérculo maior do úmero seccionado**, B**-m. braquiocfálico, **C**-m. supraespinhoso. **D**- tendão do m. bíceps braquial, **E**- m. deltoide acromial, **F**- retináculo umeral transverso.

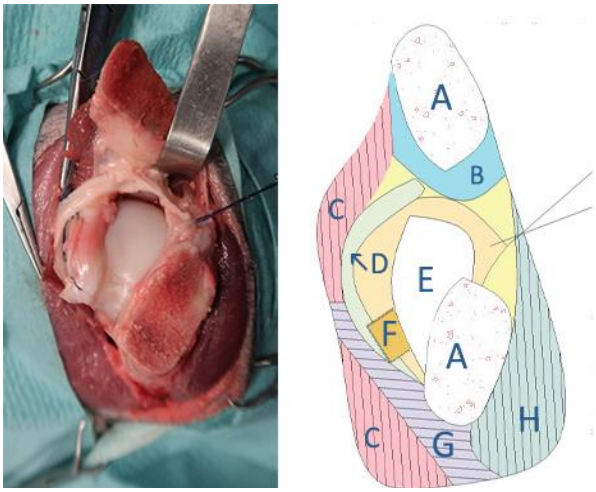

Figura 2.5.5 - Vista craniomedial do ombro demonstrando a cabeça do úmero.
Destacam-se as seguintes estruturas: **A**- tubérculo maior do úmero seccionado, **B**- m. supraespinhoso, **C**-m. braquiocefáçico, **D**- tendão do m. bíceps braquial, **E**- cabeça do úmero, **F**- retináculo umeral transverso, **G**- m. peitoral superficial, **H**- m. deltoide acromial.

Encerramento:

a) Encerrar a cápsula articular usando pontos interrompidos e um fio absorvível. Deve ter-se em atenção que o fio não deve ficar exposto na parte interna da cápsula para não causar erosão e consecutivamente, inflamação articular. Assim sendo, os pontos devem ser dados pela camada externa da cápsula articular;
b) Realizar a recolocação para a osteossíntese do tubérculo maior do úmero através da aplicação de uma banda de tensão ou de dois parafusos com efeito *lag*;
c) Suturar a fáscia do **m. deltoide** ao **m. peitoral superficial e ao m. peitoral profundo**. Pode utilizar-se um padrão de sutura contínuo e um fio absorvível;
d) A pele deve ser suturada com pontos interrompidos (fio absorvível ou não absorvível) ou sutura intradérmica (fio absorvível) (Johnson, 2014).

Capítulo 3 - Acessos cirúrgicos ao úmero

Os acessos cirúrgicos ao úmero são realizados na maior parte dos casos para efetuar-se a redução aberta e estabilização de fraturas deste osso.

O úmero é um osso cuja espessura varia ao longo do seu comprimento, sendo mais espesso proximalmente do que distalmente. Esta morfologia leva a que a incidência das fraturas aumente desde a porção proximal para a porção distal, sendo maior a incidência de fraturas nas zonas supracondilar e condilar do úmero (Turner, 2005).

Neste capítulo descrever-se-ão algumas abordagens mais comuns para aceder-se ao úmero. Estas abordagens podem ser combinadas entre si para permitir a exposição de toda a face lateral deste osso.

Estruturas a ter em especial consideração: os **rr.** do **n**. **radial** (cuja lesão resulta em alterações explicadas no Acesso 3.2), o **n. musculocutâneo**, o **n. mediano** e o **n. ulnar** (cujas lesões resultam em alterações que são explicadas no Acesso 3.4) e a **v. cefálica** são estruturas que necessitam de ser identificadas e protegidas para evitar lesões neuromusculares e hemorragias não controladas.

A **v. cefálica** tem uma importância considerável na prática clínica pois é desta v. que depende a maior parte da drenagem venosa do braço. É também o vaso de eleição para a introdução de um cateter endovenoso e também para a recolha de amostras de sangue, daí que deva ser protegida sempre que possível (Done *et a*l, 2009; Evans & de Lahunta, 2013).

Referências anatómicas: O tubérculo maior do úmero, a tuberosidade deltoide e ainda o acrómio da escápula são as proeminências ósseas que servem de referência para a realização da incisão da pele a nível proximal. A nível distal, as referências anatómicas são os epicôndilos lateral ou medial do úmero (Johnson & Dunning, 2005).

3.1 - Acesso craniolateral à porção proximal da diáfise do úmero

O presente acesso cirúrgico é indicado para realizar:

i) a redução aberta e fixação de fraturas existentes na metade proximal da diáfise do úmero;

ii) a recolha de osso esponjoso da metade proximal do úmero para a realização de enxertos (Latorre *et al*, 2009; Johnson, 2014).

As fraturas da porção proximal do úmero são pouco frequentes, mas podem acontecer especialmente em animais jovens, nos quais o esqueleto ainda não atingiu a maturidade. Nestes animais as fraturas tendem a atingir a fise óssea, sendo mais comuns as fraturas de *Salter-Harris* tipos I, II ou III. Nos animais mais maduros, quando ocorrem fraturas na zona proximal, geralmente têm origem em traumatismos de alta energia e são cominutivas.

A osteossíntese das fraturas da porção proximal do úmero em animais adultos é realizada preferencialmente recorrendo a placas e parafusos de osteossíntese e o melhor local para a sua colocação é a face cranial da diáfise. Como tal, para aceder a esta zona pode utilizar-se a abordagem craniolateral que se descreve de seguida (Turner, 2005).

Descrição do acesso cirúrgico:

a) Incidir a pele entre o tubérculo maior do úmero e a tuberosidade deltoide, ligeiramente cranial à linha média do úmero. Pode prolongar-se até ao epicôndilo lateral do úmero caso haja necessidade (Fig. 3.1.1):
b) Incidir a fáscia braquial ao longo do bordo lateral do **m. braquiocefálico** (Fig. 3.1.2);
c) Desinserir o **m. deltoide acromial** (Fig. 3.1.3);
d) Elevar o **m. braquiocefálico** do úmero através de disseção romba e afastá-lo. Ao afastar-se caudalmente o **m. deltoide acromial** é possível expor o tendão de inserção do **m. redondo menor**. Caso haja necessidade de maior exposição pode desinserir-se o **m. peitoral superficial** (Fig.3.1.3);



Figura 3.1.1 - Localização da incisão da pele, no cão.

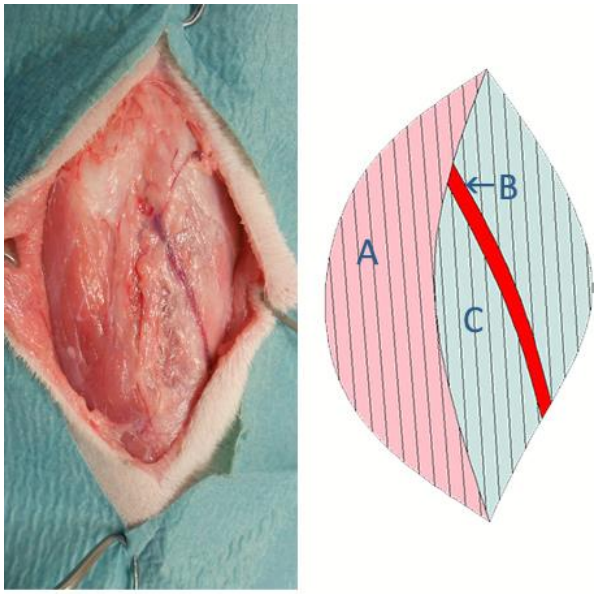

Figura 3.1.2 – Vista craniolateral do membro torácico ao nível do úmero proximal.
Destacam-se as seguintes estruturas: **A**- m. braquiocefálico, **B**- v. omobraquial, **C**- m. deltoide acromial.

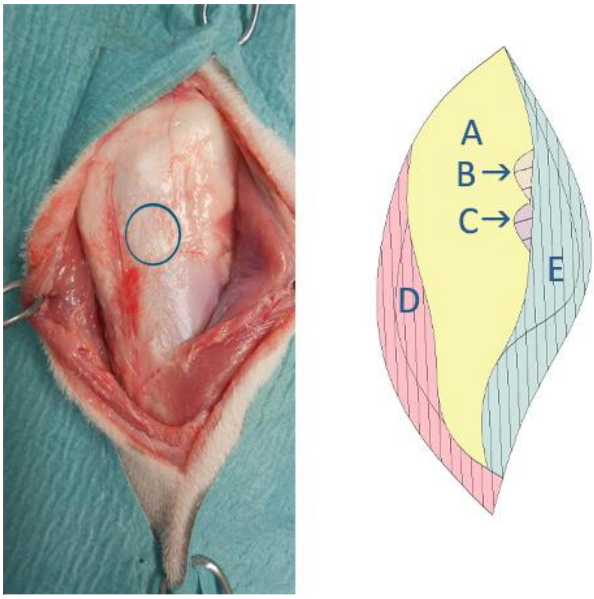

Figura 3.1.3 - Vista craniolateral do membro torácico ao nível do úmero proximal, evidenciando a localização preferencial para a recolha de osso esponjoso, através de um círculo a azul.
Destacam-se as seguintes estruturas: **A**- diáfise cranial proximal do úmero**, B**- tendão do m. infraespinhoso, **C**- tendão do m. redondo menor, **D**- m. braquiocefálico, **E**- m. deltoide acromial.

e) Quando se pretende expor as faces lateral e caudal da diáfise umeral, deve elevar-se a **cabeça lateral do m. tríceps braquial** e a **porção acromial do m. deltoide**. Para revelar a face craniomedial é necessário elevar quanto baste a inserção **do m. peitoral profundo e do m. peitoral superficial**. A sua inserção fica medialmente à inserção do **m. peitoral superficial**.

Encerramento:

a) O **m. peitoral profundo** deve suturar-se ao periósteo no úmero e a **cabeça lateral do m**. **tríceps** ao **m. braquiocefálico** através da fáscia braquial;

b) Suturar a fáscia externa **do m. peitoral superficial** à fáscia **do m. deltoide acromial** ao longo do bordo cranial do úmero com fio absorvível;

c) Sutura-se a fáscia profunda do braço ao bordo **do m. braquiocefálico** com padrão de sutura de tipo contínuo e com o mesmo fio;

d) A pele deve ser suturada com pontos interrompidos (fio absorvível ou não absorvível) ou sutura intradérmica (fio absorvível) (Latorre *et a*l, 2009; Johnson, 2014).

3.2 - Acesso craniolateral à diáfise média do úmero

O presente acesso cirúrgico é indicado para efetuar a redução aberta e a fixação de fraturas da diáfise do úmero.

O úmero pode ser abordado cirurgicamente por todas as suas faces, mas o acesso craniolateral à diáfise pode ser mais vantajoso do que o acesso medial. Tal justifica-se por a redução dos fragmentos e o seu alinhamento serem mais facilmente conseguidos quando o animal está em decúbito lateral, como no caso do acesso craniolateral, do que quando está em decúbito dorsal, que é o caso do acesso medial. Em contrapartida, as faces lateral e cranial do úmero apresentam maior curvatura, o que implica um maior trabalho de moldagem dos implantes de osteossíntese antes da sua aplicação na face do osso (Turner, 2005).

Na presença de fraturas do úmero é possível haver lesão do **n. radial**, quer devido ao traumatismo diretamente, quer devido à manipulação da fratura durante a cirurgia. No segundo caso, o **r**. nervoso mais comummente lesionado é o **r. profundo**. Se essa situação se verificar, apesar de o animal manter a sensibilidade cutânea, torna-se incapaz de estender o carpo e os dedos, sendo obrigado a apoiar-se na face dorsal da mão, uma vez que o **n. radial** inerva os **mm. extensores** do carpo e dos dedos (Piermattei *et al*, 2006).

O **r. superficial** do **n. radial**, por sua vez, fornece a inervação sensorial do dorso da mão (Evans & de Lahunta, 2013).

Descrição do acesso cirúrgico:

a) Incidir a pele e, posteriormente, o tecido subcutâneo, a fáscia braquial e o tecido adiposo desde o tubérculo maior do úmero até ao epicôndilo lateral, distalmente (Fig. 3.2.1);

b) A **v. cefálica**, a **v. axilobraquial** e a **v. omobraquial** ficam visíveis após estas primeiras incisões e, se necessário, podem ser ligadas e o segmento venoso removido (Fig.3.2.2):



Figura 3.2.1 - Localização da incisão da pele, no cão.

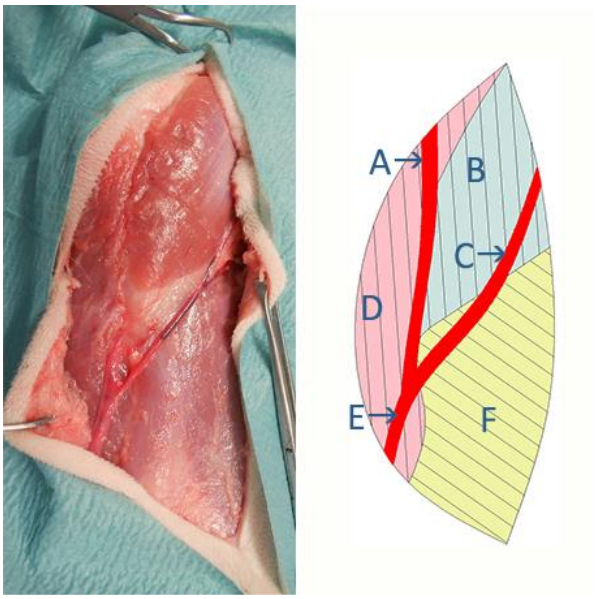

Figura 3.2.2 - Vista craniolateral do membro torácico ao nível do úmero proximal após a incisão da pele.
Destacam-se as seguintes estruturas: **A**- v. omobraquial, **B**- m. deltoide acromial, **C**- v. axilobraquial, **D**- m. braquiocefálico, **E**- v. cefálica, **F**- cabeça lateral do m. tríceps.

c) A fáscia braquial superficial incide-se no limite entre o **m. braquiocefálico** e a **cabeça lateral** do **m. tríceps braquial** (Fig. 3.2.3). Deve ter-se especial cuidado nesta incisão pois sob a **cabeça lateral** do **m. tríceps braquial** e sobre o **m. braquial** encontra-se o **n. radial**;

d) Desinserir o **m. braquicefálico** e movê-lo cranialmente (Fig. 3.2.3);

e) Desinserir o **m. peitoral superficial** e afastá-lo cranialmente juntamente com o **m. bíceps braquial**. Elevar e afastar caudalmente o **m. braquial** e a **cabeça lateral do m. tríceps braquial** para expor a diáfise do úmero (Fig. 3.2.4);

Nota: Deve realizar-se um acesso cuidadoso de forma a proteger-se o **n. radial**. Sempre que possível deve evitar-se dissecar distalmente entre o **m. braquial e o m. braquiocefálico** onde se situa o **r. superficial** do **n. radial**. Se for necessário expor o osso a nível distal deve afastar-se o **m. braquial** e o **n. radial** cranialmente.

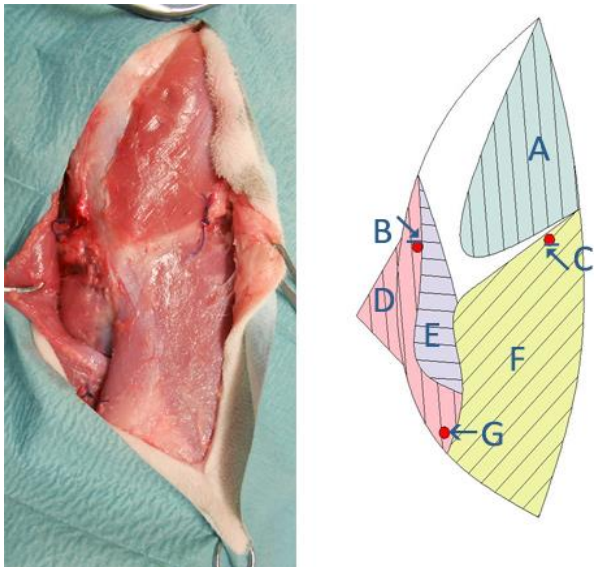

Figura 3.2.3 - Vista craniolateral do membro torácico ao nível do úmero após a laqueação e remoção do segmento venoso.
Destacam-se as seguintes estruturas: **A**- m. deltoide acromial, **B**- v. omobraquial, **C**- v. axilobraquial, **D**- m. braquiocefálico, **E**– m. peitoral superficial, **F**- cabeça lateral do m. tríceps braquial, **G**- v. cefálica.

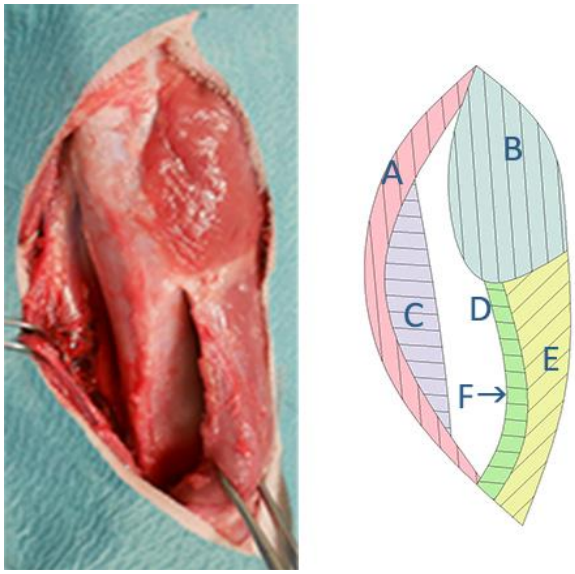

Figura 3.2.4 – Vista craniolateral do membro torácico ao nível do úmero.
Destacam-se as seguintes estruturas: **A**- m. braquiocefálico, **B**- m. deltoide acromial, **C**– m. peitoral superficial, **D**- úmero cranial, **E**- cabeça lateral do m. tríceps braquial, **F**- m. braquial.

Encerramento:

a) Suturar as inserções do **m. peitoral superficial** e do **m. braquiocefálico** à fáscia superficial do m. braquial a nível distal e, a nível proximal, ao **m. deltoide**, usando um fio absorvível. Pode utilizar-se um padrão de sutura contínuo;

b) Aproximar a inserção da **cabeça lateral** do **m. tríceps** ao **m. braquiocefálico**.

c) Posteriormente, encerrar a fáscia braquial e o tecido subcutâneo em camadas distintas, com o mesmo fio;

d) A pele deve ser suturada com pontos interrompidos (fio absorvível ou não absorvível) ou sutura intradérmica (fio absorvível) (Turner, 2005; Johnson, 2014).

3.3 - Acesso lateral à diáfise distal do úmero

O presente acesso cirúrgico é indicado para efetuar a redução aberta e osteossíntese de fraturas médias e distais do úmero.

As fraturas do côndilo lateral do úmero (também designado por *capitulum)* são mais comuns do que as do côndilo medial (também designado de tróclea), devido à própria anatomia do membro. O facto de a cabeça do rádio articular com o côndilo lateral do úmero, transmitindo através dele as forças de suporte de peso em primeiro lugar, justifica o predomínio das fraturas do côndilo lateral sobre as fraturas do côndilo medial do úmero. Outra razão prende-se com o facto de a posição anatómica do côndilo lateral do úmero ser excêntrica em relação ao eixo longo do osso, fazendo com que as forças de suporte de peso sejam transmitidas através da crista epicondilar lateral até à diáfise umeral.

Estas fraturas acontecem principalmente nos cães de raça *toy* ainda jovens que tenham saltado ou caído de uma altura considerável, com o cotovelo estendido. Quando contactam com o solo são transmitidas grandes cargas pela cabeça do rádio ao côndilo lateral do úmero o que resulta na separação da porção lateral deste último (Hayashi *et al*, 2019).

A porção distal do úmero pode ser exposta através das suas quatro faces, mas o acesso craniolateral permite expor além da metáfise cranial, toda a porção cranial do côndilo umeral (Turner, 2005). Esta exposição é vantajosa pois as fraturas múltiplas da diáfise umeral estão geralmente associadas a fraturas do côndilo, sendo, portanto, necessário prolongar o acesso a essa zona, o que é mais facilmente conseguido através do acesso seguinte.

Descrição do acesso cirúrgico:

a) Iniciar a incisão da pele a meia distância da diáfise do úmero e seguir pelo bordo craniolateral até ao epicôndilo lateral (Fig. 3.3.1):



Figura 3.3.1 - Localização da incisão da pele, no cão.

b) As incisões no tecido subcutâneo e na fáscia seguirão o mesmo trajeto. Encontram-se de seguida a **v. cefálica** e a **v. axilobraquial** pelo que

estes procedimentos devem ser efetuados de forma mais cautelosa (Fig. 3.3.2);

c) Ao longo do bordo cranial da **cabeça lateral do m. tríceps braquial** incide-se a fáscia braquial superficial. Como é necessário mobilizar as **vv.** referidas no **ponto 1,** a incisão deve ser feita paralelamente a estas. Proteger o **n. radial,** que surge imediatamente abaixo do **m. tríceps braquial** (Fig. 3.3.3):

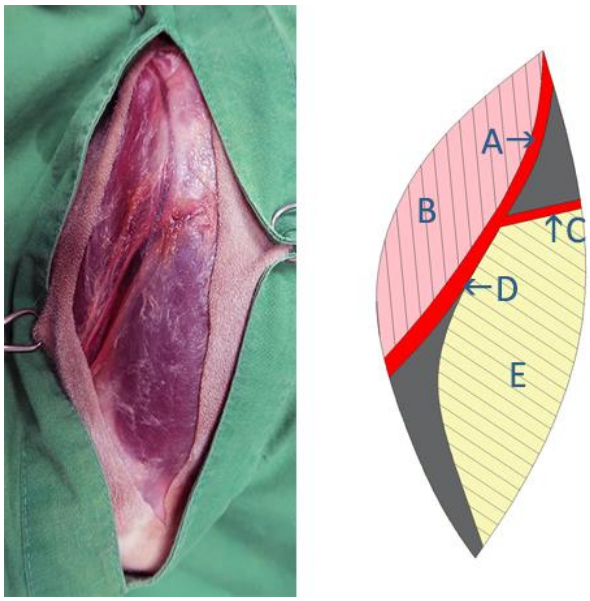

Figura 3.3.2 - Vista lateral do membro torácico ao nível do úmero médio e distal.
Destacam-se as seguintes estruturas: **A**- v. omobraquial, **B**- m. braquiocefálico, **C**- v. axilobraquial, **D-** v. cefálica, **E**- cabeça lateral do m. tríceps braquial.

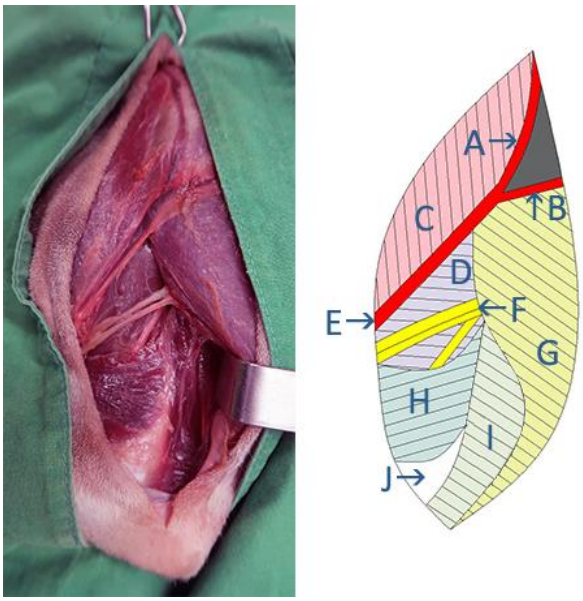

Figura 3.3.3 - Vista lateral do membro torácico ao nível do úmero médio e distal.
Destacam-se as seguintes estruturas: **A**- v. omobraquial, **B**- v. axilobraquial, **C**- m. braquiocefálico, **D**- m-peitoral superficial, **E-** v. cefálica, **F**- n. radial, **G**- cabeça lateral do m. tríceps, **H**- m. extensor radial do carpo, **I**- m. ancóneo. **J**- côndilo lateral do úmero.

d) Incidir e afastar a fáscia braquial profunda, rebater o **m. braquiocefálico** cranialmente e a **v. cefálica** para expor assim o **n. radial** (Fig. 3.3.4);

e) Desinserir o **m. peitoral superficial** do úmero, tanto quanto seja necessário, para permitir afastá-lo cranialmente. Realizar uma disseção romba do **m. braquia**l e afastá-lo caudalmente com o **m. tríceps braquial** e o **n. radial** (Fig. 3.3.4);

f) Se se pretender uma visualização melhor da porção distal do osso pode rebater-se cranialmente o **m. braquial** e o **n. radial** (Fig. 3.3.5):

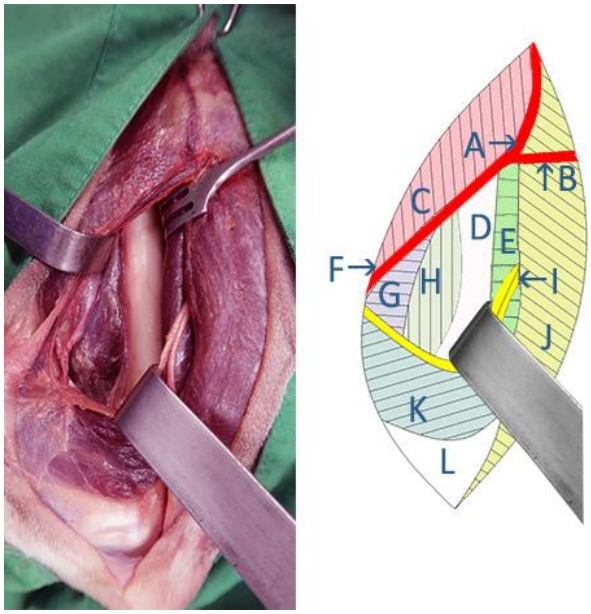

Figura 3.3.4 - Vista lateral do membro torácico ao nível do úmero médio e distal.
Destacam-se as seguintes estruturas: **A**- v. omobraquial, **B**- v. axilobraquial, **C**- m. braquiocefálico, **D**- úmero medial, **E-** m. braquial, **F**-v. cefálica, **G**- m. peitoral superficial, **H**- m.bíceps braquial, **I**- n. radial, **J**- cabeça lateral do m. tríceps braquial, **K**- m. extensor radial do carpo, **L**- côndilo lateral do úmero.

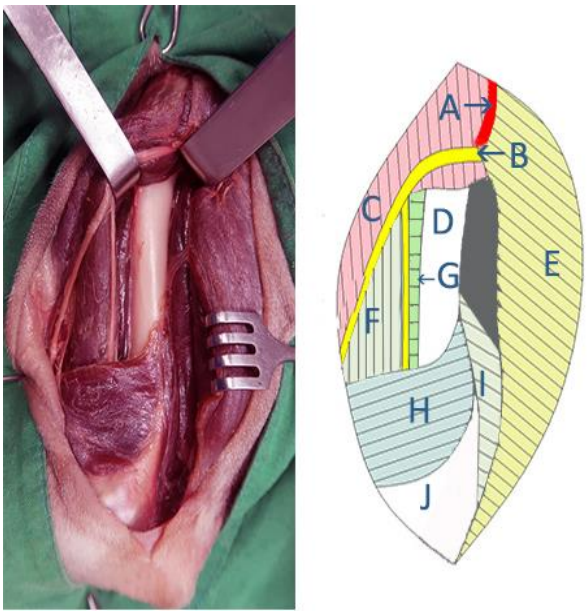

Figura 3.3.5 - Vista lateral do membro torácico ao nível do úmero médio e distal.
Destacam-se as seguintes estruturas: **A**- v. omobraquial, **B**- N. radial, **C**- m. braquiocefálico, **D**- úmero medial, **E**- cabeça lateral do m. tríceps braquial, **F**- m. bíceps braquial, **G**- m. braquial, **H**- m. extensor radial do carpo, **I-**m. ancóneo**, J-** côndilo lateral do úmero.

g) Caso haja necessidade de aceder ao epicôndilo lateral do úmero é possível incidir-se a origem do **m. extensor radial do carpo** e rebatê-lo cranialmente. Para aceder-se ao compartimento caudolateral da articulação do cotovelo e ao processo ancóneo da ulna pode também desinserir-se o **m. ancóneo** da sua origem, na porção distal do úmero.

Encerramento:

a) Suturar a fáscia externa do **m. braquial** com o **m. braquiocefálico** e o **m**. **peitoral** superficial usando um fio absorvível. Podem utilizar-se pontos interrompidos;

b) Suturar o **m. tríceps braquial** à fáscia braquial profunda usando o mesmo fio;

c) Aproximar a fáscia braquial e o tecido subcutâneo em camadas distintas;

d) A pele deve ser suturada com pontos interrompidos (fio absorvível ou não absorvível) ou sutura intradérmica (fio absorvível) (Johnson & Dunning, 2005; Hayashi *et al*, 2019).

3.4 - Acesso medial às porções média e distal da diáfise do úmero

O presente acesso cirúrgico é indicado para realizar a redução aberta e osteossíntese de fraturas que afetem as porções média e distal da diáfise do úmero (Latorre, et al, 2009).

A diáfise do úmero pode ser abordada por todas as suas faces, como referido em "Acessos cirúrgicos ao úmero" (Capítulo 3), mas a face medial tem a vantagem de ser plana, o que a torna no local ideal para colocação de placas de osteossíntese. Outra vantagem, reside no facto de a crista epicondilar medial ser maior e mais reta do que a lateral, o que também facilita a colocação de placas de osteossíntese nesta face comparativamente à face lateral (Tomlinson, 2003).

Estruturas a ter em especial consideração: Como estruturas nervosas temos: o **n. musculocutâneo**, o **n. mediano** e o **n. ulnar**; como estruturas vasculares destacam.se: **a a. braquial**, a **a. colateral ulnar** e a **v. braquial**.

O **n. musculocutâneo** inerva o **m. bíceps braquial**, o **m. braquial**, e o **m. coracobraquial**, que têm como função fletir o cotovelo. Quando ocorre a lesão deste **n.,** o animal passa a apresentar dificuldade de fletir a articulação do cotovelo. Por outro lado, perde também sensibilidade cutânea na face medial do antebraço e no carpo.

Quando ocorre uma lesão do **n. mediano**, o animal perde a capacidade de fletir a articulação do carpo e dos dedos de forma voluntária, ainda que, a sua função seja parcialmente compensada pelo **n. ulnar**.

O **n. ulnar**, pelo facto de inervar menos **mm**. do que o **n. mediano**, também causa uma alteração funcional na flexão da articulação do carpo e dos dedos, ainda que, menos significativa que a do **n. mediano**. Quando ambos os **nn**. estão afetados **(n. mediano** e **n. ulnar**), o animal apresenta hiperextensão do carpo e dos dedos (Evans & de Lahunta, 2013).

Descrição do acesso cirúrgico:

a) A incisão é iniciada no tubérculo menor do úmero e termina no epicôndilo medial. Se se pretender aceder apenas à porção distal do braço basta realizar a incisão desde a metade distal do úmero (Fig. 3.4.1);

b) O tecido adiposo e a fáscia braquial superficial são incididos e afastados com a pele. Ao afastarem-se estes tecidos os **vasos braquiais** e **ulnares colaterais** ficam expostos (Fig. 3.4.2):

Figura 3.4.1 - Localização da incisão da pele, no cão

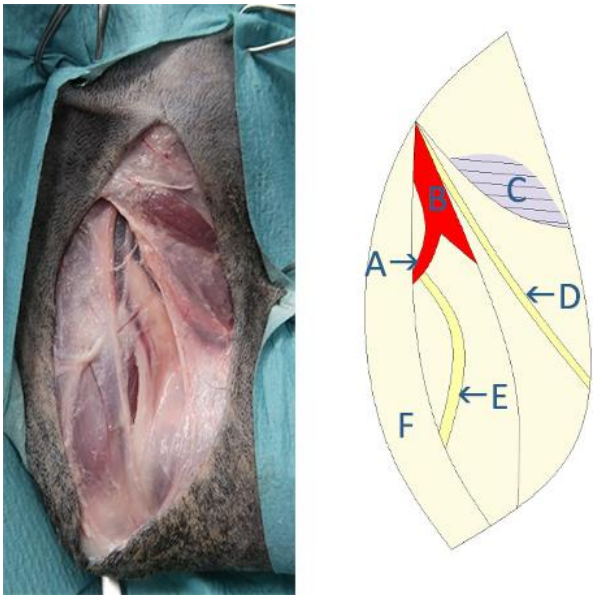

Figura 3.4.2 - Vista medial do membro torácico ao nível do úmero medial após a incisão da pele.
Destacam-se as seguintes estruturas: **A**- a. e v. ulnares colaterais, **B**- a. e v. braquiais, **C-** m. peitoral superficial, **D**- n. musculocutâneo, **E**- n. ulnar, **F**- fáscia braquial superficial.

c) Deve fazer-se uma incisão entre os **vasos sanguíneos**, sobre a fáscia braquial profunda ao nível da porção distal da diáfise, na qual fica exposto o **n. mediano** cranialmente e o **n. ulnar** caudalmente. Com vista à sua preservação, devem ser dissecados o mínimo possível (Fig. 3.4.3);

d) A área que se pretende ver exposta vai definir como e para onde se devem mover os **vasos** e os **nn**.. Se se pretender visualizar a porção distal do úmero deve elevar-se o **m. bíceps braquial** e o **m. tríceps braquial medial** da diáfise e afastá-los cranial ou caudalmente, respetivamente (Fig 3.4.4);

e) No sentido de expor melhor a porção cranial do osso deve desinserir-se parte do **m. peitoral superficial** (Fig. 3.4.4):

Nota: No gato existe a peculiaridade de a **a. braquial** e o **n. mediano** passarem dentro do orifício supracondilar que nesta espécie se apresenta no úmero, tornando estas manobras mais difíceis de efetuar. É de notar também que nesta espécie a porção curta da **cabeça medial do m. tríceps** se situa caudalmente à porção medial do côndilo umeral e se insere no lado medial do olecrânio. Assim sendo, deve ter-se o cuidado de proteger o **n. ulnar** abaixo deste **m.** se for necessário elevá-lo para expor a linha de fratura.

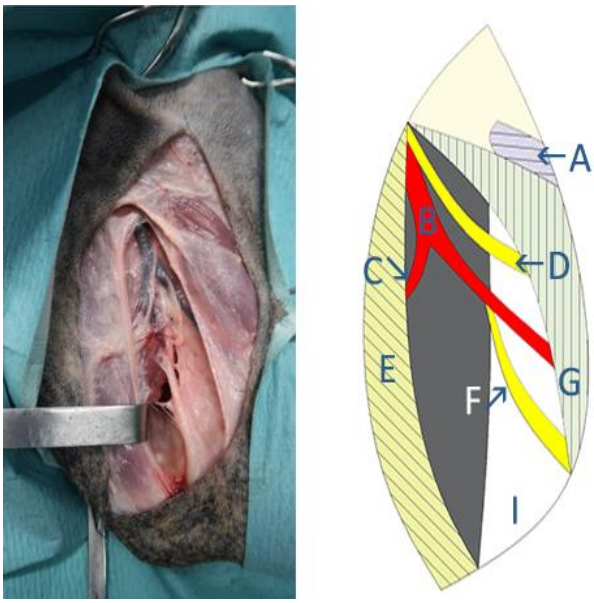

Figura 3.4.3 - Vista medial do membro torácico ao nível do úmero médio e distal.
Destacam-se as seguintes estruturas: **A-** m. peitoral superficial, **B**- a. e v. braquiais, **C**- a. e v. ulnares colaterais, **D**- n. musculocutâneo, **E-** m. bíceps braquial, **F**- n. mediano, **G**- cabeça medial do m. tríceps, **H**- n. ulnar, **I**- úmero medial.

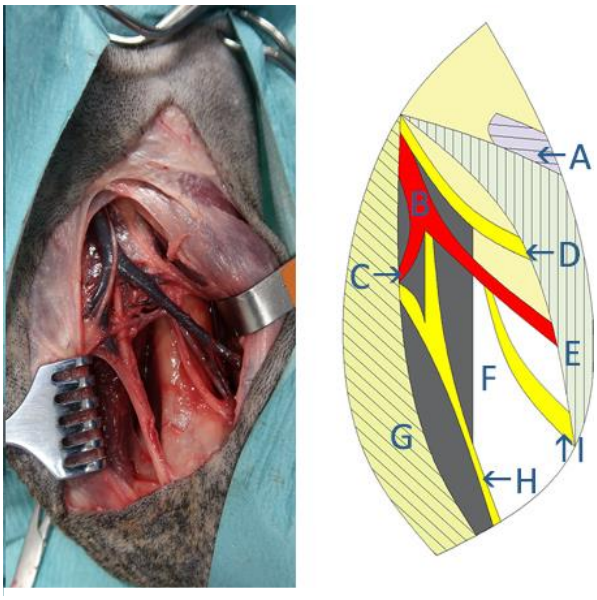

Figura 3.4.4 – Vista medial do membro torácico ao nível do úmero médio e distal.
Destacam-se as seguintes estruturas: **A-** m. peitoral superficial, **B**- a. e v. braquiais, **C**- a. e v. ulnares colaterais, **D**- n. musculocutâneo, **E-** m. bíceps braquial, **F**- úmero medial, **G**- cabeça medial do m. tríceps braquial**, H**- N. ulnar, **I**- n. mediano.

f) De forma a obter-se uma maior exposição da porção média do úmero, por exemplo para a colocação de uma placa de osteossíntese e parafusos mais proximalmente, é necessário dissecar cuidadosamente o **m. bíceps braquial** em relação às estruturas vasculares que se localizam caudalmente (Fig. 3.4.5). De seguida pode então afastar-se o **m. bíceps braquial** cranialmente e as estruturas neurovasculares, em sentido caudal;

g) A exposição da parte proximal da diáfise pode ser conseguida com uma variação do Acesso 3.3, em que se estende a disseção do **m. peitoral superficial** no osso em sentido proximal até à **v. cefálica** e depois, paralelamente a esta. Separa-se o **m.**

peitoral superficial do **m. peitoral profundo** através da incisão da sua aponevrose ao longo da diáfise do úmero conseguindo assim expor o **m. bíceps braquial**. Afasta-se o **m. bíceps braquial** caudalmente e o **m. braquiocefálico** cranialmente (Fig. 3.4.6). Para facilitar a retração do **m. bíceps braquial,** bastará fletir o ombro:

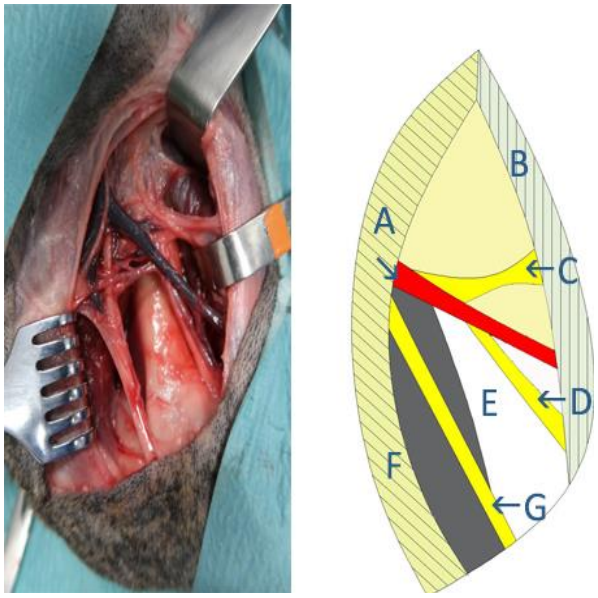

Figura 3.4.5 - Vista medial do membro torácico ao nível do úmero médio e distal.
Destacam-se as seguintes estruturas: **A**- a. e v. braquiais, **B**- m. bíceps braquial, **C-** n. musculocutâneo, **D**- n. mediano, **E**- úmero medial, **F**- cabeça medial do m. tríceps braquial, **G**- N. ulnar.

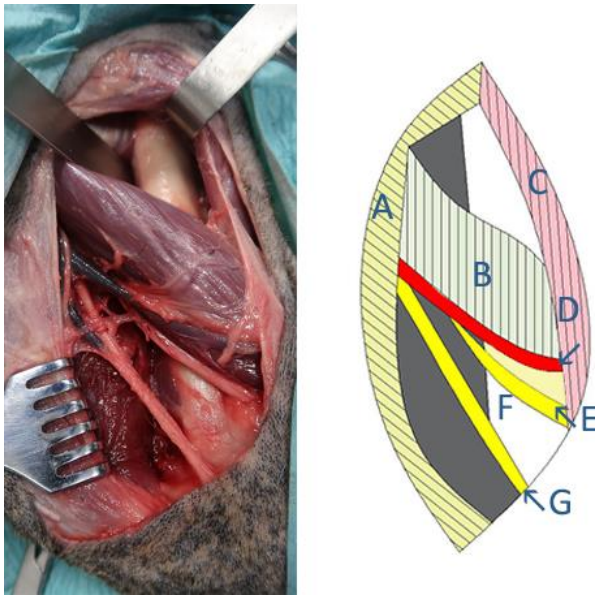

Figura 3.4.6 - Vista medial do membro torácico ao nível do úmero médio e distal.
Destacam-se as seguintes estruturas: **A**- cabeça medial do m. tríceps braquial, **B**- m. bíceps braquial, **C**- m. braquiocefálico, **D**- a. e v. braquiais, **E**- n. mediano, **F**- úmero medial, **G**- n. ulnar.

h) A porção do **m. peitoral superficial** remanescente pode ser retraída, com vista à colocação de placas de osteossíntese sob ele. Se necessário pode proceder-se à ligadura vascular da **v. cefálica** também.

Encerramento:

a) Usando um fio absorvível, suturar a fáscia do **m. braquial** ao **m. peitoral profundo**. Pode utilizar-se um padrão de sutura contínuo;

b) Encerrar a fáscia braquial e o tecido subcutâneo com o mesmo fio de sutura, em camadas distintas;

c) A pele deve ser suturada com pontos interrompidos (fio absorvível ou não absorvível) ou sutura intradérmica (fio absorvível) (Langley-Hobbs, 2012; Johnson, 2014).

Capítulo 4 – Acessos cirúrgicos ao cotovelo

A displasia do cotovelo é o nome dado a um distúrbio de desenvolvimento que pode afetar o cotovelo, constituída por entidades distintas como a OCD, a não união do processo ancóneo, a fragmentação do processo coronoide medial e a incongruência articular, podendo ocorrer separadamente ou em conjunto e levando ao desenvolvimento de osteoartrite (Schulz et al, 2003; Alves Pimenta *et al*, 2019).

O cotovelo é frequentemente sujeito a luxações, as quais podem ter origem congénita ou traumática (Done, 2009). Pelas caraterísticas anatómicas desta articulação, na luxação traumática ocorre usualmente deslocamento lateral do rádio e da ulna relativamente ao úmero.

Os acessos que podem ser utilizados para resolver estas lesões são descritos neste capítulo.

Estruturas a ter em especial consideração: O **r. profundo do n. radial**, que está visível no Acesso 4.2, passa sob o **m. extensor radial do carpo** e o **m. supinador** é um **n.** a identificar e proteger para evitar a ocorrência das lesões mencionadas em: Acessos ao úmero (Capítulo 3).

As referências anatómicas para os acessos ao cotovelo: os epicôndilos medial e lateral e o olecrânio são proeminências ósseas que servem de referência para a localização das incisões a efetuar e das estruturas a reparar (Johnson, 2014).

4.1 - Acesso caudal ao cotovelo com osteotomia do olecrânio

O presente acesso cirúrgico é indicado para:

i) explorar o compartimento caudal do cotovelo;

ii) efetuar a redução aberta e a fixação de fraturas das regiões condilar e supracondilar;

iii) reduzir cirurgicamente luxações crónicas do cotovelo (Latorre *et al*, 2009; Johnson, 2014).

Descrição do acesso cirúrgico:

a) Realizar uma incisão na pele, tecido cutâneo e fáscia, lateralmente à linha média caudal do membro. Esta incisão deve iniciar-se no terço proximal da ulna, continuar pelo cotovelo entre o olecrânio e o epicôndilo lateral e terminar no terço distal do úmero (Fig 4.1.1);

b) De forma a possibilitar o afastamento da pele caudalmente para o lado medial do olecrânio e cranialmente para além do epicôndilo medial do úmero**,** deve desbridar-se o tecido subcutâneo (Fig. 4.1.2):

Figura 4.1.1- Localização da incisão da pele, no cão.

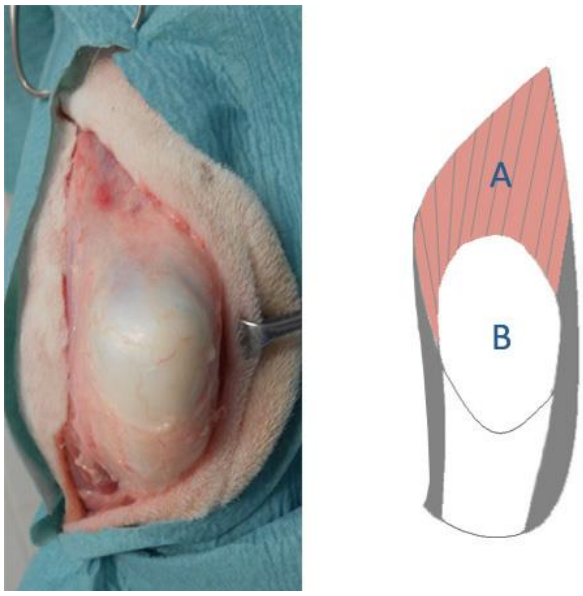

Figura 4.1.2 - Vista caudal do membro torácico ao nível do cotovelo.
Destacam-se as seguintes estruturas: **A**- m. triceps braquial, **B**- olecrânio.

c) Com o cotovelo fletido, incidir a fáscia braquial (na face lateral do braço) ao longo do bordo cranial da **cabeça lateral do m. tríceps braquial**, de forma a permitir a mobilização do tendão deste **m.** juntamente com o olecrânio após a osteotomia;

d) Incidir o bordo cranial da fáscia da **cabeça medial** do **m. tríceps braquial**, caudalmente ao **n. ulnar**, que se palpa através da fáscia;

O **n. ulnar** e os **vasos cutâneos caudais do antebraço** e os **vasos ulnares colaterais** ficam assim visíveis. Localizam-se paralelamente à **cabeça medial do m. tríceps braquial**.

Afastar o **n. ulnar** e os **vasos ulnares colaterais** cranialmente, de forma a evitar danificá-los aquando da osteotomia do olecrânio (Fig. 4.1.3):

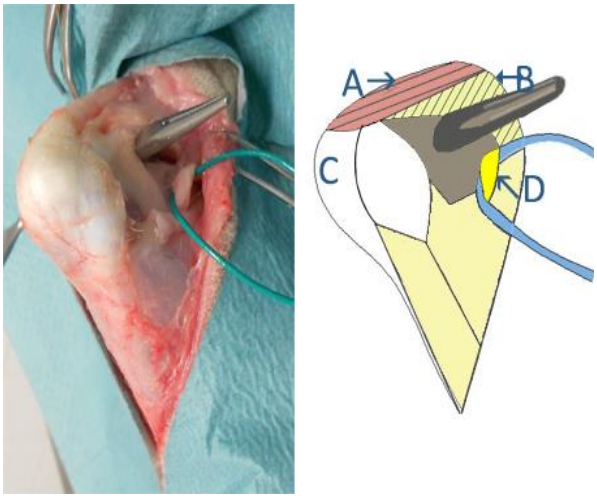

Figura 4.1.3 - Vista medial do membro torácico ao nível do cotovelo.
Destacam-se as seguintes estruturas: **A**- cabeça longa do m. tríceps braquial, **B**- cabeça medial do m. tríceps braquial, **C**- olecrânio, **D** n. ulnar e vasos ulnares colaterais mediais.

e) O **m. ancóneo** pode ser desinserido da ulna e rebatido cranialmente, deixando assim expostos a tuberosidade do olecrânio e o tendão do **m. tríceps braquial**;

f) Na eventualidade de se colocar posteriormente uma banda de tensão para osteossíntese da osteotomia, devem ser perfurados os orifícios para as agulhas de *Kirshner* antes de proceder à osteotomia do olecrânio;

g) Para realizar a osteotomia do olecrânio é preferível o uso de uma serra oscilante (mantendo irrigação com solução salina estéril, de forma a evitar que ocorra uma necrose térmica do osso) ao invés de um osteótomo, pois o osso é demasiado espesso não permitindo uma linha de corte limpa. A serra deve ser posicionada a 45º com a diáfise da ulna, dirigida para o limite caudal do processo ancóneo (Fig.4.1.4);

h) É inevitável seccionar o **n.** e os **vasos cutâneos caudais do antebraço,** os quais devem ser ligados ou cauterizados antes do corte. Por outro lado, os **vasos ulnares colaterais e n. ulnar** não devem ser danificados sob prejuízo da perda de função das estruturas por eles irrigadas ou inervadas:

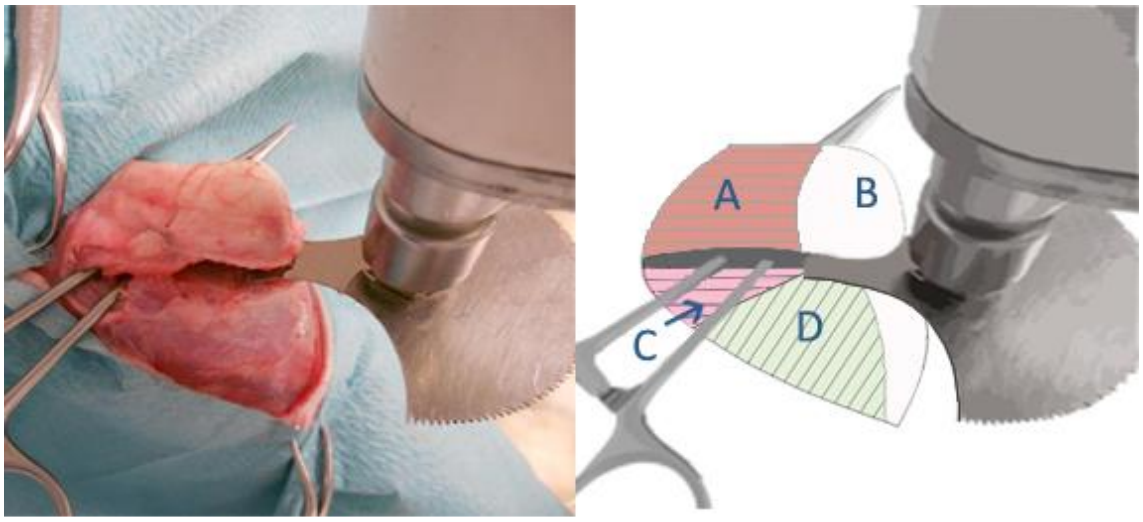

Figura 4.1.4 - Vista lateral do membro torácico ao nível do cotovelo, durante osteotomia do olecrânio. Pode observar-se o posicionamento indicado da serra elétrica.
Destacam-se as seguintes estruturas: **A**- cabeça longa do m. tríceps, **B**- olecrânio, **C**- m. ancóneo, **D**- m. ulnar lateral.

i) De seguida, rebater proximalmente o olecrânio juntamente com o tendão **do m. tríceps braquial** para revelar a superfície caudal da articulação (Fig. 4.1.5). Se o **m. ancóneo** ainda estiver intacto pode fazer-se uma incisão ao longo dos seus bordos e da cápsula articular abaixo deste, junto à origem no côndilo do úmero e continuá-la distalmente, até ao olecrânio. Sempre que possível, preservar o **r. da v. colateral ulnar,** que penetra no músculo:

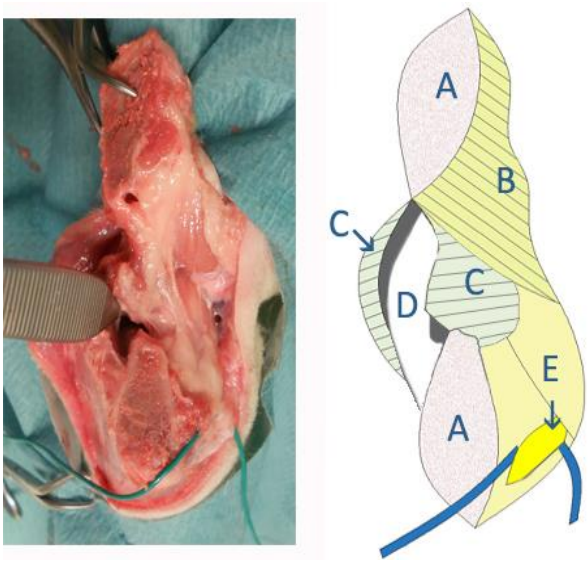

Figura 4.1.5 - Vista caudal do membro torácico ao nível do cotovelo, após a osteotomia do olecrânio.
Destacam-se as seguintes estruturas: **A**- olecrânio seccionado, **B**- cabeça medial do m. tríceps braquial, **C**- m. ancóneo, **D**-fossa olecraniana, **E**- n. ulnar e a. e v. ulnares colaterais.

Encerramento:

a) O **m. ancóneo**, se elevado, não necessita de ser suturado de novo;
b) O olecrânio é reposicionado através da aplicação de uma banda de tensão;
c) O bordo cranial do **m. tríceps braquial** aproxima-se da fáscia profunda envolvente através de uma sutura contínua, com um fio absorvível;
d) Utilizar as suturas do tecido subcutâneo para aproximar o tecido adiposo e a fáscia e também, para retirar alguma tensão das suturas da pele;
e) A pele deve ser suturada com pontos interrompidos (fio absorvível ou não absorvível) ou sutura intradérmica (fio absorvível) (Latorre *et al*, 2009; Johnson, 2014).

4.2 - Acesso à porção úmero radial do cotovelo e à cabeça do rádio, com osteotomia do epicôndilo lateral do úmero

O presente acesso cirúrgico é indicado para efetuar a redução aberta de:

i) luxações laterais da cabeça do rádio;
ii) fraturas da cabeça do rádio (Latorre *et al*, 2009).

Descrição do acesso cirúrgico:

a) Efetuar uma incisão curva desde o epicôndilo lateral do úmero até ao quarto proximal do rádio sobre a sua superfície lateral. Incidir o tecido subcutâneo e a fáscia antebraquial na mesma linha, assim como as fáscias profunda e antebraquial (Fig. 4.2.1):

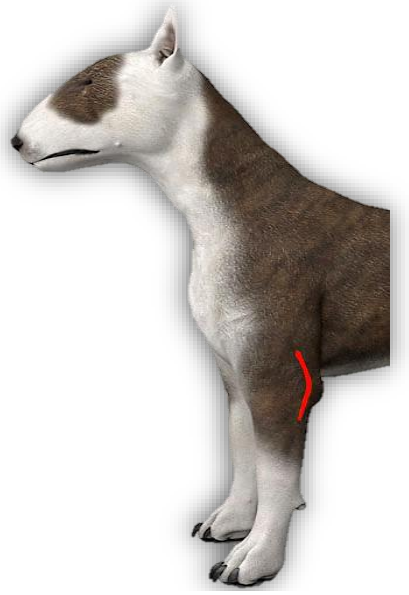

Figura 4.2.1 - Localização da incisão da pele, no cão.

b) Realizar uma incisão ao longo do bordo cranial da **cabeça lateral do m. tríceps** a nível distal e prosseguir distalmente de forma a afastar o **m. extensor radial do carpo** do **m. extensor digital comum**. Incidir o limite entre o **m. ancóneo e o m. ulnar lateral**. Dissecar os **mm**. extensores de forma romba (Fig. 4.2.2):

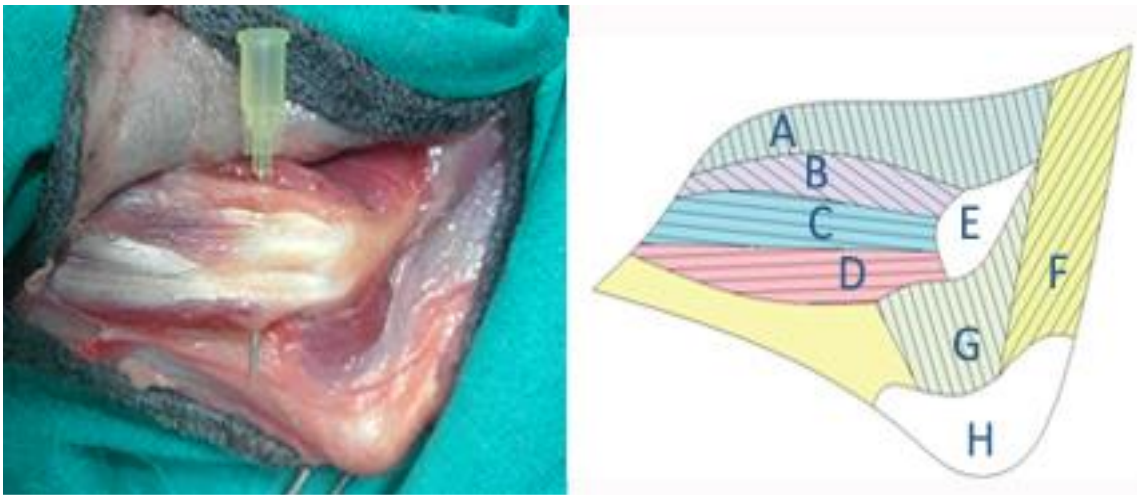

Figura 4.2.2 - Vista lateral do membro torácico ao nível do cotovelo após a incisão da pele. Destacam-se as seguintes estruturas: **A**- m. extensor radial do carpo, **B**- m. extensor digital comum, **C**- m. extensor digital lateral, **D**- m. ulnar lateral, **E**- epicôndilo lateral do úmero, **F**- cabeça lateral do m. tríceps braquial, **G**- m. ancóneo, **H**- olecrânio.

c) Na eventualidade de se colocar posteriormente um parafuso para osteossíntese da osteotomia, deve ser perfurado o orifício para o parafuso *lag* antes de proceder-se à osteotomia do epicôndilo do úmero;

d) Realizar a osteotomia do epicôndilo lateral com o cuidado de elevar também as origens dos três **mm. extensores** (**m. extensor digital comum, m. extensor digital lateral** e **m. ulnar lateral)**. Ter atenção de na osteotomia não envolver cartilagem articular (Fig. 4.2.3):

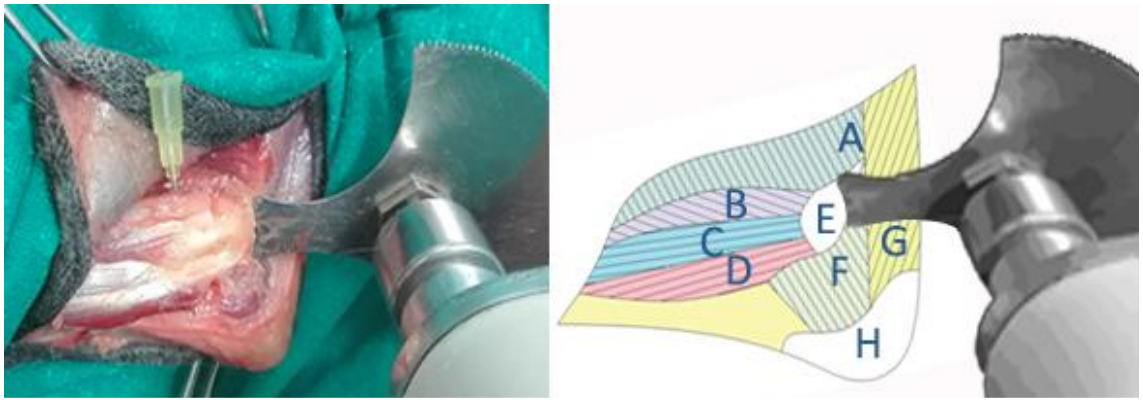

Figura 4.2.3 – Vista lateral do membro torácico, ao nível do cotovelo, onde se pode visualizar a serra oscilante, no local onde se realizará a osteotomia do epicôndilo do úmero.
Destacam-se as seguintes estruturas: **A**- m. extensor radial do carpo, **B**- m. extensor digital comum, **C**- m. extensor digital lateral, **D**- m. ulnar lateral, **E**- epicôndilo lateral do úmero, **F**- m. ancóneo, **G**- cabeça lateral do m. tríceps braquial, **H**- olecrânio.

e) Incidir a cápsula articular, mover o epicôndilo seccionado juntamente com o ligamento colateral lateral e os **mm. extensores**. Desinserir o **m. supinador**, tendo o cuidado de proteger o **n. radial**. A cabeça do rádio torna-se aparente após este procedimento (Fig. 4.2.4):

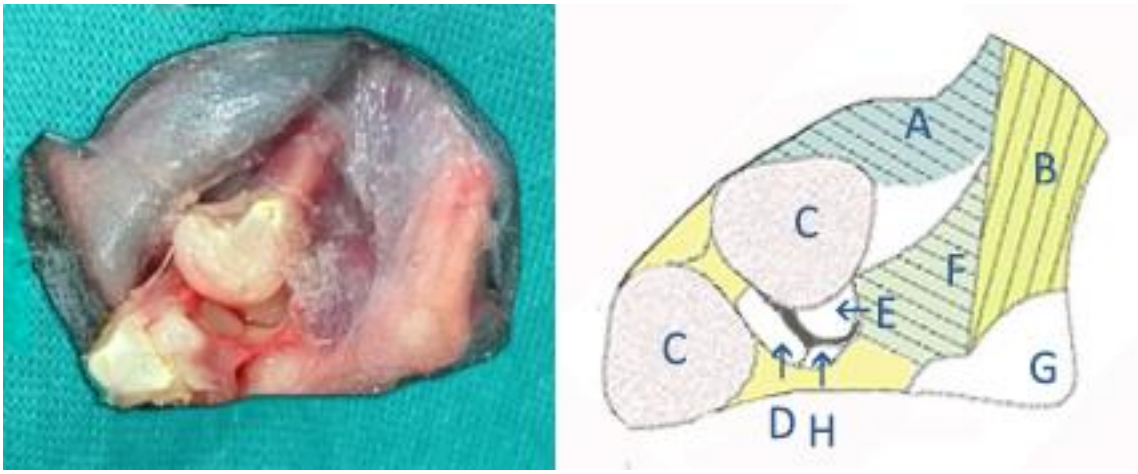

Figura 4.2.4 -Vista lateral do membro torácico ao nível do cotovelo após a osteotomia do epicôndilo lateral do úmero.
Destacam-se as seguintes estruturas: **A**- m. extensor radial do carpo, **B**- cabeça lateral do m. tríceps braquial, **C**- epicôndilo lateral do úmero, **D**- cabeça do rádio, **E**- côndilo medial do úmero **F**- m. ancóneo, **G**-olecrânio, **H**- ulna

f) Ao invés de seccionar-se o epicôndilo há a possibilidade de realizar-se a tenotomia do **m. ulnar lateral**, caso se pretenda fazer a reconstrução do ligamento colateral lateral do cotovelo quando ruturado. Por outro lado, esse acesso não permite uma boa visualização da cabeça do rádio.

Encerramento:

a) Reposicionar o epicôndilo lateral na sua origem através da colocação de um parafuso com efeito *lag*;

b) Suturar os septos intermusculares entre o **m. extensor radial do carpo** e o **m. extensor digital comum**, e o **m. ulnar lateral** e o **m. ancóneo**, respetivamente, utilizando um fio absorvível;

c) A pele deve ser suturada com pontos interrompidos (fio absorvível ou não absorvível) ou sutura intradérmica (fio absorvível) (Latorre *et al*, 2009).

4.3 - Acesso ao epicôndilo medial do úmero

O presente acesso cirúrgico é indicado para a:

i) inserção de cavilha intramedular na diáfise umeral por via retrógrada para a redução aberta e fixação de fraturas;
ii) resolução cirúrgica de luxação medial do cotovelo;
iii) inspeção e remoção do processo coronoide medial da ulna;
iv) osteocondroplastia do côndilo medial do úmero em caso de OCD;
v) redução aberta e fixação de fratura do côndilo medial do úmero (Latorre *et al*, 2009).

As luxações mediais do cotovelo *iii*) acontecem com muito pouca frequência (como referido em Acessos cirúrgicos ao cotovelo (Capítulo 3)). 90% das vezes as luxações do cotovelo são laterais, o que se deve ao facto de o côndilo medial ser o maior e ter uma incisura a nível distal (Johnson & Dunning, 2005)

Posicionamento: Colocar o animal sobre a mesa de cirurgia em decúbito dorsal com o membro afetado abduzido e elevado, por exemplo por um pequeno saco de areia, colocado sob o lado lateral do cotovelo.

Descrição do acesso cirúrgico:

a) A incisão na pele inicia-se sobre o epicôndilo medial e continua-se proximalmente pelo terço distal do úmero e distalmente pela diáfise da ulna, tanto quanto seja necessário (Fig. 4.3.1):

Figura 4.3.1 - Localização da incisão da pele, no cão.

b) Incidir a fáscia profunda do antebraço, em sentido proximal e, em sentido distal, desde o epicôndilo, na mesma linha que os tecidos suprajacentes. Ter atenção aos **nn**. e **vasos** que se encontram abaixo da fáscia e podem ser danificados**: o n. ulnar**, o **n. mediano**, a **a**. e a **v. ulnares colaterais, e a. e v. braquiais**) (Fig. 4.3.2);

c) Expor o epicôndilo e os grupos musculares que nele se originam (Fig. 4.3.2):

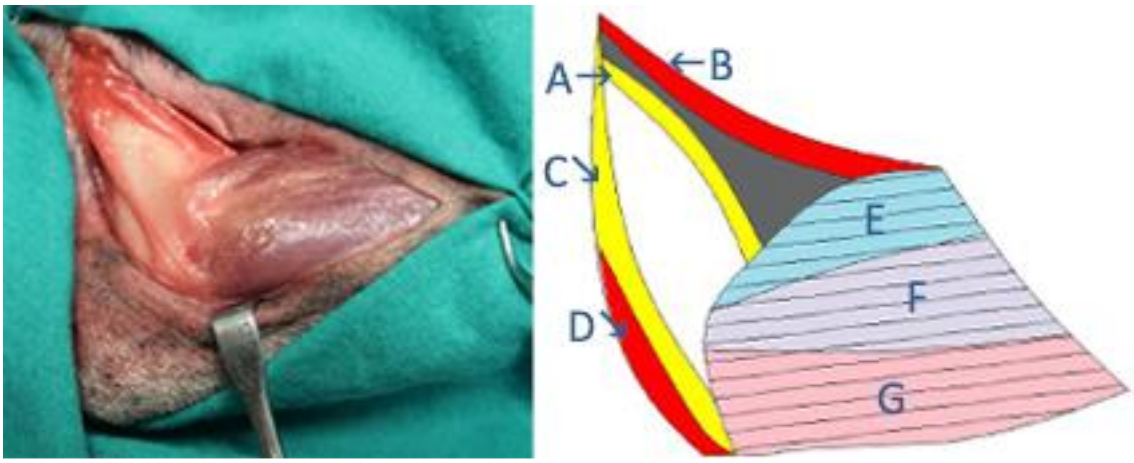

Figura 4.3.2 - Vista medial do membro torácico ao nível do cotovelo.
Destacam-se as seguintes estruturas: **A**- n. mediano**, B**- a. e v. braquiais, **C**- n. ulnar, **D**- a. e v. ulnares colaterais, **E**- M. pronador redondo **F**- m. flexor radial do carpo, **G**-m. flexor digital.

Encerramento:

a) Suturar as fáscias antebraquial e braquial em camadas distintas, utilizando um fio absorvível. Pode efetuar-se um padrão de sutura contínuo;
b) Utilizando o mesmo fio de sutura, aproximar o tecido subcutâneo;
c) A pele deve ser suturada com pontos interrompidos (fio absorvível ou não absorvível) ou sutura intradérmica (fio absorvível) (Jonhson & Dunning, 2005; Latorre *et al*, 2009)

4.4 - Acesso medial ao epicôndilo umeral, e, ao processo coronoide medial da ulna através de uma incisão intermuscular.

O presente acesso cirúrgico é indicado para:

i) inspeção e remoção do processo coronoide medial da ulna;
ii) osteocondroplastia do côndilo medial do úmero em caso de OCD;
iii) resolução aberta de luxação medial do cotovelo;
iv) redução aberta e fixação de fratura do côndilo medial do úmero (Latorre *et al,* 2009; Johnson, 2014).

Nota: Esta abordagem de separação muscular é vantajosa em relação às abordagens que envolvem osteotomias pois provoca menor morbilidade e ainda assim, permite uma boa exposição da articulação (Schulz *et al*, 2003).

Posicionamento: O animal deve ser colocado em decúbito dorsal com o membro afetado abduzido e elevado (por exemplo por um saco de areia). O saco de areia permite abduzir mais o compartimento medial da articulação (Johnson, 2014).

Descrição do acesso cirúrgico:

a) Iniciar a incisão da pele no terço distal do úmero, continuar até ao epicôndilo medial e prolongá-la pelo bordo medial da ulna quanto baste (Fig. 4.4.1):

Figura 4.3.1 - Localização da incisão da pele, no cão.

b) Incidir o septo intermuscular entre o **m. flexor radial do carpo** e o **m. flexor digital profundo** e efetuar a sua separação através de disseção romba. Em caso de necessidade a **a**. e a **v**. **ulnares recorrentes** podem ser ligadas para evitar a sua hemorragia. Ao invés de realizar a incisão entre estes **mm.**, pode realizar-se entre o **m. flexor radial do carpo** e o **m. pronador redondo** (Fig. 4.4.2);
c) Afastar os **mm. flexor radial do carpo** e **flexor digital profundo** de forma a expor a cápsula articular (Fig. 4.4.2):

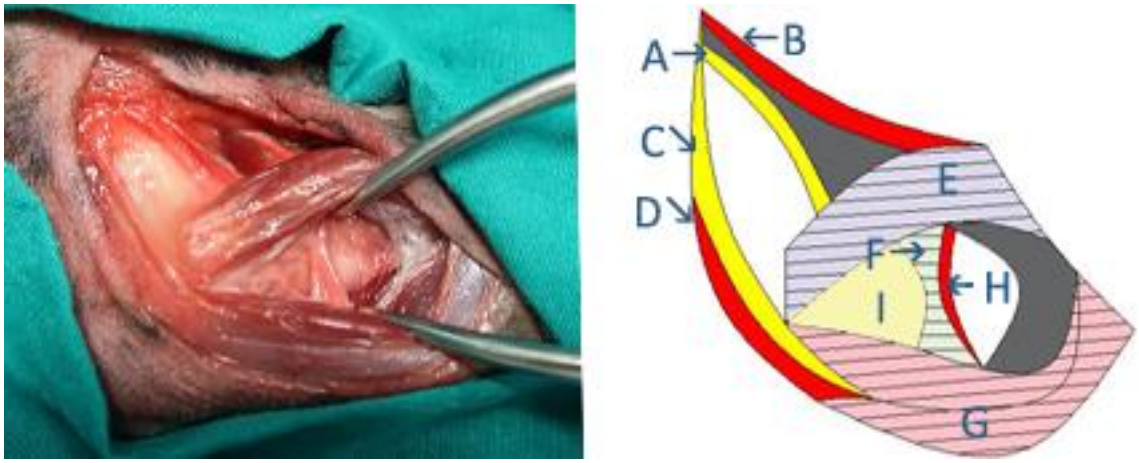

Figura 4.4.2 - Vista medial do membro torácico ao nível do cotovelo.
Destacam-se as seguintes estruturas: **A**- n. mediano**, B**- a. e v. braquiais, **C**- n. ulnar **D**- a. e v. ulnares colaterais, **E**- m. flexor radial do carpo, **F**- tendão do m. bíceps braquial, **G**-m. flexor digital, H- a. e v. ulnares recorrentes.

d) A incisão na cápsula articular é feita paralelamente aos **mm**.. Durante estes procedimentos a cartilagem articular e o ligamento colateral medial devem ser protegidos (Fig. 4.4.3):

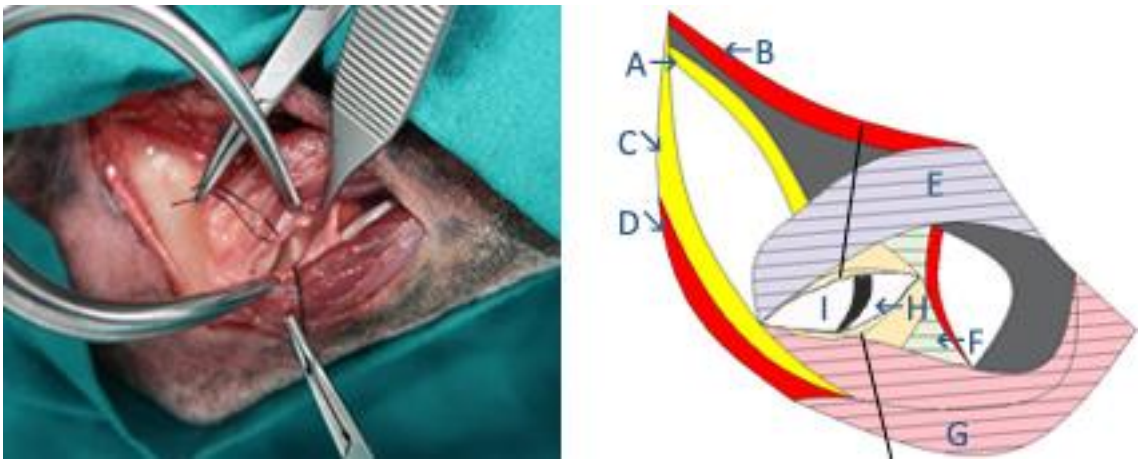

Figura 4.4.3 - Vista medial do membro torácico ao nível do cotovelo após incisão da cápsula articular.
Destacam-se as seguintes estruturas: **A**- n. mediano**, B**- a. e v. braquiais, **C**- n. ulnar, **D**- a. e v. ulnares colaterais, **E**- m. flexor radial do carpo, **F**- tendão do m. bíceps braquial, **G**-m. flexor digital, **H**- processo coronoide medial da ulna, **I**- côndilo do úmero após a incisão da cápsula articular do cotovelo

e) Após a incisão da cápsula, a superfície articular do côndilo umeral e a ulna ficam expostas, permitindo a visualização das lesões de OCD;

f) Quando se pretende expor o processo coronoide medial, a incisão da cápsula tem de ser aumentada no sentido distal;

g) Para facilitar a visualização do processo coronoide medial faz-se a pronação e abdução do antebraço, o que abre a articulação no lado medial;

h) Afastar o processo coronoide com um afastador de *Hohmann* pequeno, ancorado no mesmo. O afastador pode segurar também o ligamento colateral medial, o qual se insere distalmente o rádio e também no espaço interósseo, profundamente.

Encerramento:

a) Encerrar a cápsula articular com fio absorvível, por meio de pontos isolados. Deve ter-se em atenção que o fio não deve ficar exposto na parte interna da cápsula para não causar erosão e consecutivamente, inflamação articular. Assim sendo, os pontos devem ser dados pela camada externa da cápsula articular;
b) Utilizando o mesmo fio, suturar as fáscias intermuscular e profunda e o tecido subcutâneo em camadas distintas;
c) A pele deve ser suturada com pontos interrompidos (fio absorvível ou não absorvível) ou sutura intradérmica (fio absorvível).

Nota: **n. mediano** cursa entre a origem do **m. pronador redondo**, a inserção **do m. bíceps braquial** e depois entre as cabeças do **m. flexor digital profundo**. Introduz-se lateralmente sob o **m. pronador redondo**, na superfície flexora do cotovelo e segue caudomedialmente, onde emite **rr. musculares** para o **m. pronador redondo**, o **m. pronador quadrado**, o **m. flexor radial do carpo**, o **m. flexor digital superficial** e a **cabeça radial do m. flexor digital profundo**. Estes rr. limitam a disseção distal e a separação do septo intermuscular entre o **m. flexor radial do carpo** e os **mm. flexores digitais** (Schulz & Krotscheck, 2003).

4.5 - Acesso medial ao côndilo umeral e ao processo coronoide medial da ulna através da osteotomia do epicôndilo medial.

O presente acesso cirúrgico é indicado para:

i) a redução cirúrgica da luxação medial da cabeça do rádio;
ii) a exploração do compartimento medial do cotovelo e a remoção do processo coronoide medial da ulna quando fragmentado;

iii) a resolução da OCD através da osteocondroplastia da parte medial do côndilo umeral (Latorre *et al*, 2009; Johnson, 2014);

iv) A colocação de uma prótese total no cotovelo (Allen, 2012).

A osteotomia do epicôndilo medial permite uma exposição bastante satisfatória do cotovelo a nível medial, mas quando se pretende explorar o processo coronoide da ulna ou a porção medial do côndilo umeral numa situação de OCD não é necessária uma abertura tão extensa (Johnson, 2014).

Posicionamento: colocar o animal tal como no Acesso 4.4, com um saco de areia sob o cotovelo.

Descrição do acesso cirúrgico:

a) Efetuar as manobras *a)* e *b)* do acesso medial ao côndilo umeral (Acesso 4.4);

b) Em seguida realizar a osteotomia do epicôndilo medial. As origens do **m. pronador redondo** e do **m. flexor radial do carpo** devem ser incluídas na osteotomia (Fig. 4.5.1). Na eventualidade de se colocar posteriormente um parafuso com efeito *lag* para osteossíntese da osteotomia, deve perfurar-se o orifício que lhe dará lugar, antes de proceder-se à osteotomia do epicôndilo;

c) Para um cão que pese entre 22-32 kg pode usar-se um osteótomo de 10 a 12 mm.

d) O primeiro e o segundo cortes são feitos a uma profundidade de 5 mm; o terceiro faz-se num plano paralelo ao eixo do osso através do epicôndilo**,** tentando evitar-se a cartilagem articular:

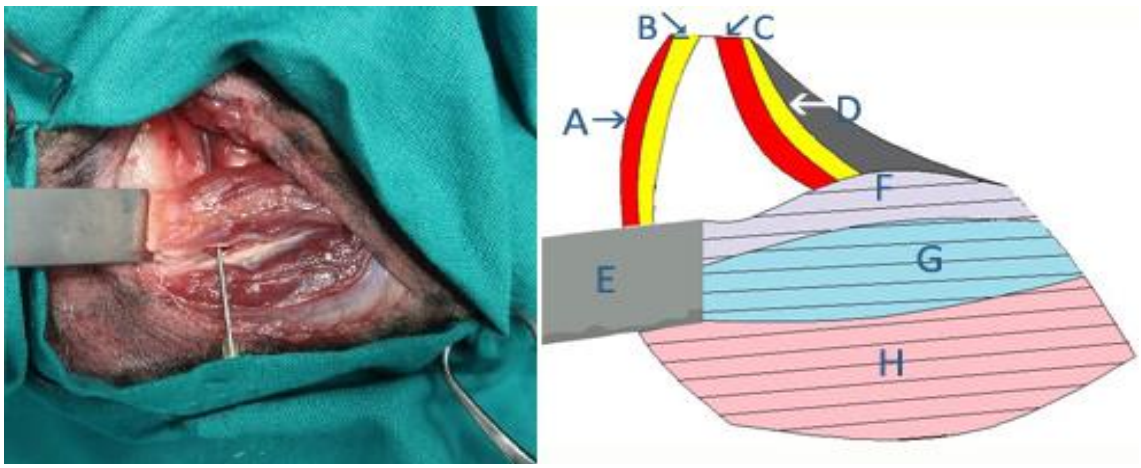

Figura 4.5.1 - Vista medial do membro torácico, ao nível do cotovelo, onde se pode visualizar o osteótomo, no local onde se realizará a osteotomia do epicôndilo do úmero.
Destacam-se as seguintes estruturas: **A**- a. e v. ulnares colaterais, **B**- n. ulnar, **C**- a. e v. braquiais, **E**-osteótomo, **F-** m. pronador redondo, **G**- m. flexor radial do carpo, **H**-m. flexor digital.

e) Mover distalmente o osso seccionado, assim como os **mm.** a ele ligados. Incidir a cápsula articular. Afastar caudalmente também o ligamento colateral medial. Para expor o epicôndilo e o processo coronoide medial pode usar-se afastadores de *Hohmann*, com os quais se conseguirá uma visualização mais favorável do processo coronoide se se fizer a abdução e pronação do antebraço (Fig. 4.5.2):

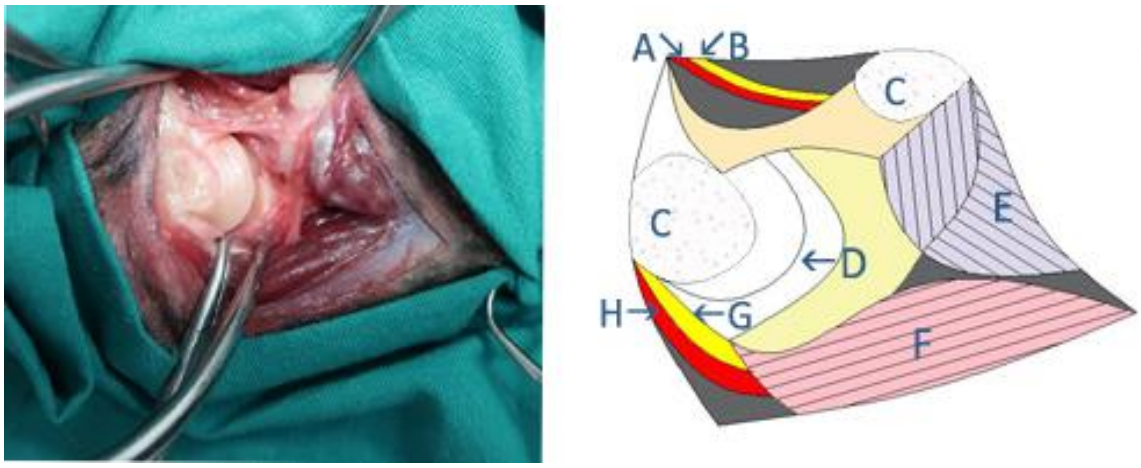

Figura 4.5.2 - Vista medial do membro torácico, ao nível do cotovelo, onde se pode visualizar o epicôndilo do úmero seccionado.
Destacam-se as seguintes estruturas: **A**- a. e v. braquiais -, **B**- n. mediano, **C-** epicôndilo medial do úmero, **D-** processo coronoide medial da ulna **E**- m. pronador redondo, **F**- m. flexor digital, **G**- n. ulnar, **H**- a. e v. ulnares colaterais.

Encerramento:

a) Encerrar a cápsula articular com fio absorvível, por meio de pontos isolados. Deve ter-se em atenção que o fio não deve ficar exposto na parte interna da cápsula para não causar erosão e consecutivamente, inflamação articular. Assim sendo, os pontos devem ser dados pela camada externa da cápsula articular;

b) Reposicionar o epicôndilo na origem através da colocação de um parafuso com efeito *lag* ou da aplicação de uma banda de tensão;

c) Suturar a fáscia intermuscular, a fáscia profunda e o tecido subcutâneo em camadas distintas, com um fio absorvível;

d) A pele deve ser suturada com pontos interrompidos (fio absorvível ou não absorvível) ou sutura intradérmica (fio absorvível).

Nota: Nos animais mais jovens a osteotomia pode danificar as placas de crescimento e a fixação do epicôndilo também pode falhar devido à maleabilidade do osso (Allen, 2012; Johnson, 2014).

Capítulo 5 – Acessos cirúrgicos ao rádio e à ulna

A abordagem ao rádio torna-se necessária quando há ocorrência de fraturas no antebraço ou da luxação da cabeça do rádio.

Quando ocorrem fraturas nas diáfises do rádio e da ulna, em que se utilizam placas de osteossíntese e parafusos, estes geralmente colocam-se apenas no rádio. Se este estiver corretamente estabilizado é desnecessário fixar a ulna também. Isto porque, no cão o rádio suporta a maior parte do peso do membro torácico e guia a mão. A ulna confere estabilidade ao cotovelo (Mason *et al*, 2005; Piermattei *et al*, 2006).

As fraturas do rádio ocorrem mais frequentemente nas porções média ou distal do que na porção proximal ou cabeça (Boudrieu, 2003).

As fraturas da diáfise ou da metáfise proximal acontecem mais frequentemente em cães de raças toy do que em cães de raças grandes. Nestes cães as causas das fraturas do rádio são muitas vezes pequenos traumatismos devido a saltos e quedas (Hayashi et al, 2019).

Referências anatómicas: Os epicôndilos lateral e medial do úmero, a cabeça do rádio, o olecrânio e os processos estiloides do rádio e da ulna são as proeminências ósseas que servem de referência para a realização das incisões na pele, nos acessos descritos em seguida (Johnson & Dunning, 2005; Jonhson 2014).

5.1 - Acesso lateral à metáfise proximal do rádio

O presente acesso cirúrgico é indicado para efetuar a redução aberta e fixação de fraturas da metáfise proximal do rádio e luxações da cabeça do rádio (Latorre *et al,* 2009).

Descrição do acesso cirúrgico:

a) Incidir a pele desde o epicôndilo lateral do úmero até ao final do terço proximal do rádio pelo seu bordo craniolateral (Fig. 5.1.1):

b) Incidir a fáscia antebraquial profunda pelas mesmas linhas que a incisão da pele, permitindo assim a exposição dos **vasos radiais colaterais**,

Figura 5.1.1 - Localização da incisão da pele, no cão.

mm. extensores e de um **r. cutâneo do n. radial** (Fig. 5.1.2);

c) Efetuar uma incisão a iniciar distalmente ao **n**., no septo intermuscular entre o **m. extensor radial do carpo** e o **m. extensor digital comum** (Fig. 5.1.3);

d) Ligar os **vasos radiais colaterais**;

e) Dissecar entre os **mm. extensores** para afastá-los e expor o **m. supinador** (Fig. 5.1.3):

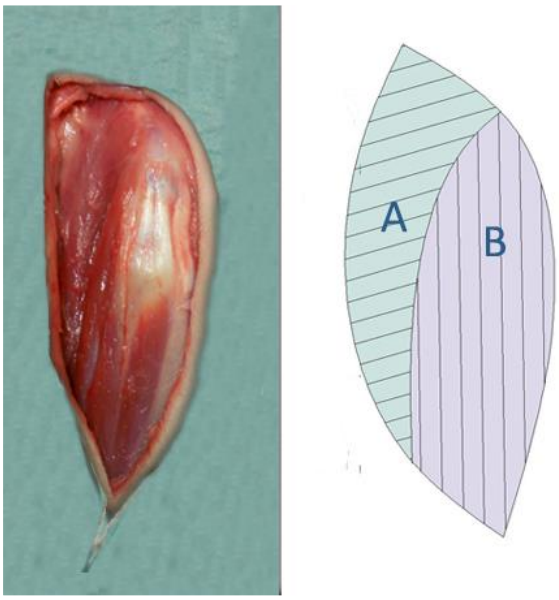

Figura 5.1.2 – Vista lateral do membro torácico do cão a nível proximal do antebraço.
Destacam-se as seguintes estruturas: **A**- m. extensor radial do carpo, **B**- m. extensor digital comum.

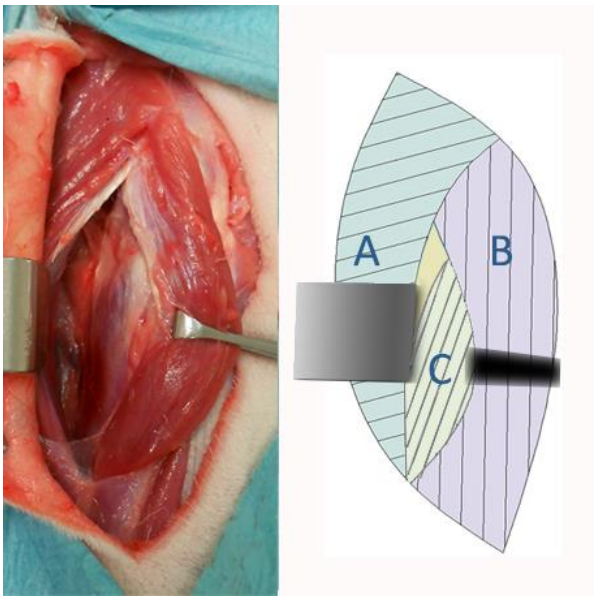

Figura 5.1.3 - Vista lateral do membro torácico do cão a nível proximal do antebraço.
Destacam-se as seguintes estruturas: **A**- m. extensor radial do carpo, **B**- m. extensor digital comum, **C**- m. supinador.

f) Identificar e proteger o **r. profundo do n. radial** (Fig. 5.1.4);

g) Elevar a inserção do **m. supinador** com um elevador de periósteo, iniciando a nível distal. Deve ter-se o cuidado de proteger **o n. radial** ao elevar a porção proximal da inserção do **m. supinador** (Fig. 5.1.5);

h) No sentido de melhorar a exposição do rádio pode afastar-se o **n. radial**, cuidadosamente, juntamente com o **m. supinador**:

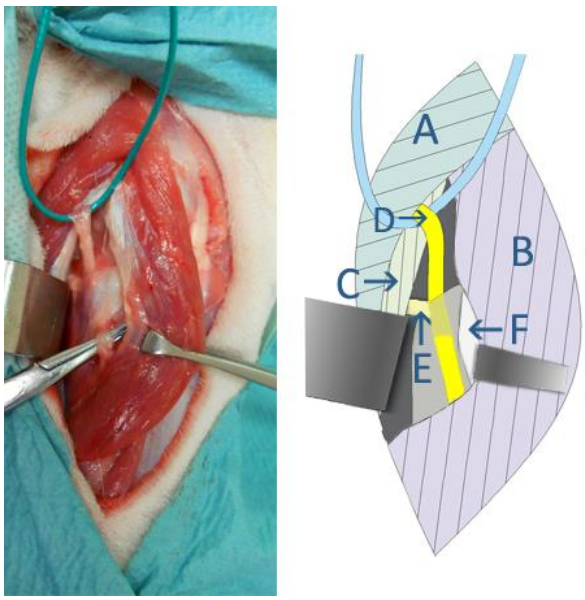

Figura 5.1.4 - Vista lateral do membro torácico do cão ao nível proximal do antebraço. Destacam-se as seguintes estruturas: **A**- m. extensor radial do carpo -, **B-** m. extensor digital comum**, C**- m. supinador, **D**- n. radial, **E**-ligamento anular do rádio, **F**-ligamento colateral lateral do rádio.

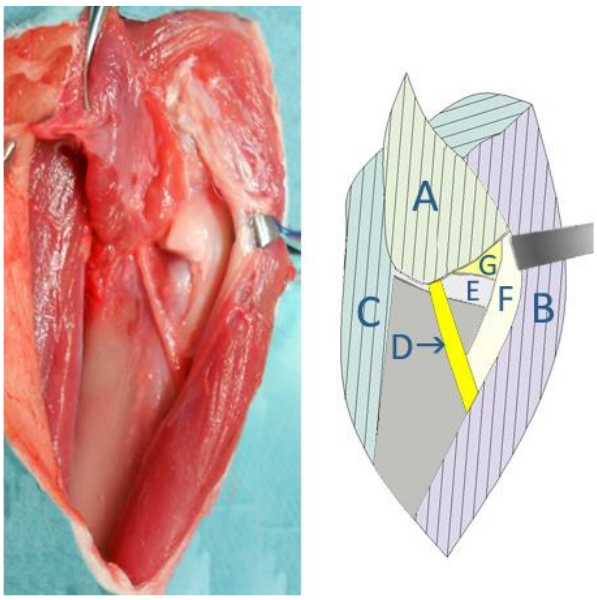

Figura 5.1.5 - Vista lateral do membro torácico do cão a nível proximal do antebraço. Destacam-se as seguintes estruturas: **A**- m. supinador, **B**- m. extensor digital comum, **C**- m. extensor radial do carpo, **D**- n. radial, **E**-ligamento anular do rádio, **F-** ligamento colateral lateral-, **G**-cápsula articular.

Encerramento:

a) Suturar a fáscia externa do **m. supinador** a uma outra fáscia, por exemplo a do **m. pronador redondo** com um fio de sutura absorvível;

b) Utilizando o mesmo fio de sutura, encerrar o septo intermuscular entre os **mm**. extensores com um padrão de sutura contínuo;

c) Suturar depois a fáscia profunda do antebraço e o tecido subcutâneo em camadas distintas, usando o mesmo fio;

d) A pele deve ser suturada com pontos interrompidos (fio absorvível ou não absorvível) ou sutura intradérmica (fio absorvível) (Hayashi, 2019).

5.2 - Acesso lateral à diáfise do rádio

O presente acesso cirúrgico é indicado para:

i) Efetuar a redução aberta e osteossíntese de fraturas da diáfise do rádio ou da ulna;

ii) realizar osteotomias corretivas do rádio ou da ulna (Latorre *et al,* 2009).

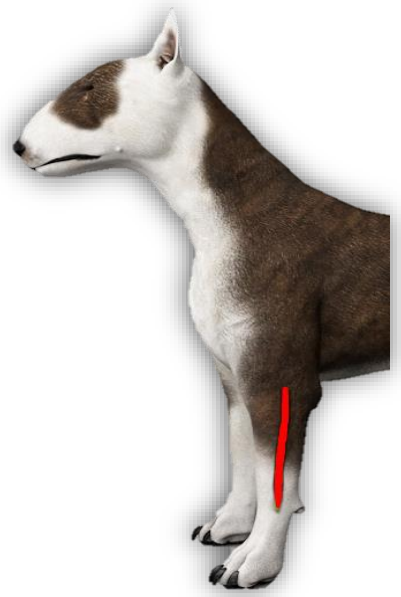

Figura 5.2.1 - Localização da incisão da pele, no cão.

Descrição do acesso cirúrgico:

a) Realizar a incisão da pele desde a cabeça do rádio, ao longo de todo o bordo lateral do antebraço (Fig. 5.2.1):

b) Incidir e afastar o tecido subcutâneo e a fáscia antebraquial profunda pela mesma linha da pele (Fig. 5.2.2);

c) Elevar e afastar cranialmente o **m. extensor radial do carpo** (Fig. 5.2.3):

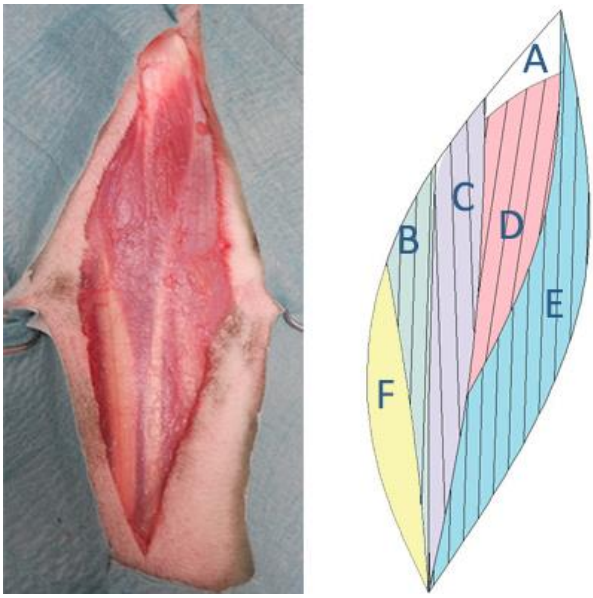

Figura 5.2.2 - Vista lateral do membro torácico do cão ao nível do antebraço.
Destacam-se as seguintes estruturas: **A**- epicôndilo lateral do úmero**, B**- m. extensor radial do carpo, **C**- m. extensor digital comum, **D**- m extensor digital lateral, **E**- m. ulnar lateral, **F**- fáscia antebraquial profunda.

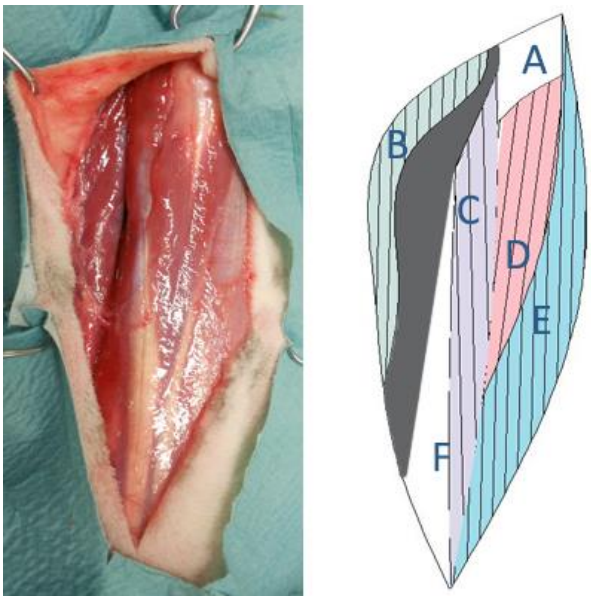

Figura 5.2.3 - Vista lateral do membro torácico do cão ao nível do antebraço.
Destacam-se as seguintes estruturas: **A**- epicôndilo lateral do úmero**, B**- m. extensor radial do carpo, **C**- m. extensor digital comum, **D**- m extensor digital lateral, **E**- m. ulnar lateral, **F**- diáfise do rádio.

d) De forma a permitir uma boa exposição da diáfise do rádio a nível lateral é necessário afastar o **m. extensor digital lateral** e o **m. extensor digital comum** em sentido caudal. Para se visualizar melhor a porção caudolateral do rádio e da ulna faz-se uma incisão (também denominado de m. extensor longo dos dedos I e II) ao longo do **m. abdutor longo do polegar (**também denominado de m. extensor oblíquo do carpo) junto à sua origem na ulna, paralelamente ao **m. extensor longo do polegar** e ao **m. indicador próprio** (Fig.5.2.4);

e) Afastar o **m. abdutor longo do polegar** e os **mm**. **extensor longo do polegar** e **indicador próprio** para obter a exposição completa das diáfises do rádio e da ulna (Fig. 5.2.5):

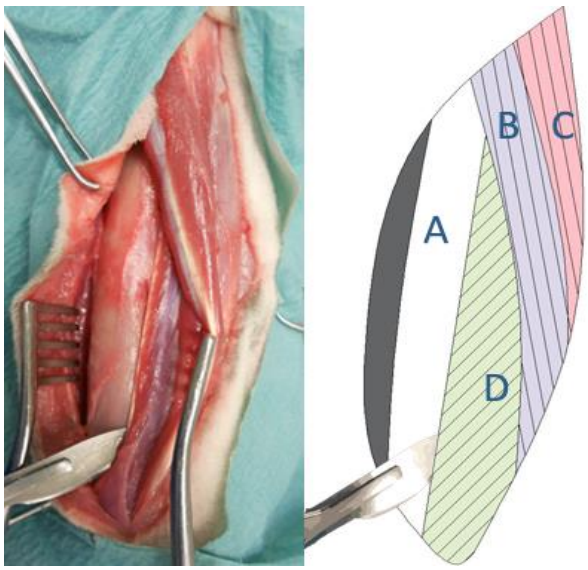

Figura 5.2.4 - Vista lateral do membro torácico do cão ao nível do antebraço.
Destacam-se as seguintes estruturas: **A**- diáfise do rádio**, B**- m. extensor digital comum, **C**- m extensor digital lateral, **D-** m. abdutor longo do polegar.

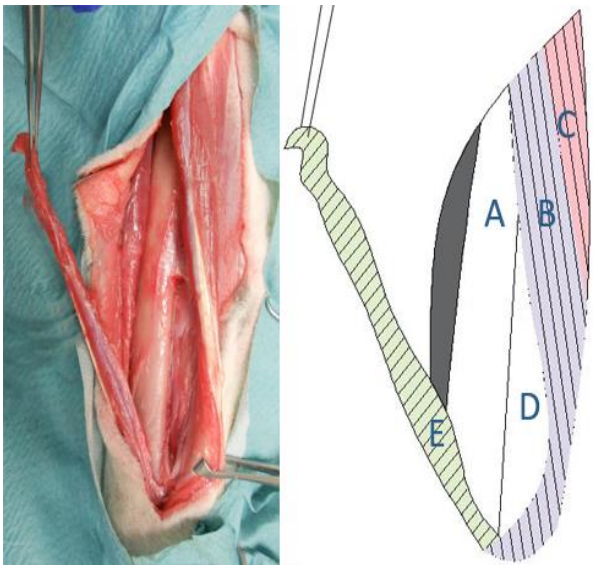

Figura 5.2.5 - Vista lateral do membro torácico do cão ao nível do antebraço.
Destacam-se as seguintes estruturas: **A**- diáfise do rádio**, B**- m. extensor digital comum, **C**- m extensor digital lateral, **D**- diáfise da ulna, **E-** m. abdutor longo do polegar.

Encerramento:

a) Reposicionar o **m. abdutor longo do polegar** na sua origem na ulna ou aos bordos craniais dos **mm**. **extensor longo do polegar** e **indicador próprio**;

b) Encerrar as fáscias antebraquial profunda e superficial em camadas distintas, com padrão de sutura contínuo e fio absorvível;

c) Aproximar o tecido subcutâneo com o mesmo fio de sutura;

d) A pele deve ser suturada com pontos interrompidos (fio absorvível ou não absorvível) ou sutura intradérmica (fio absorvível) (Latorre *et al*, 2009; Johnson,2014).

5.3 - Acesso medial à diáfise do rádio

O presente acesso cirúrgico é indicado para:

i) Redução aberta e osteossíntese de fraturas;

ii) Osteotomia do rádio para tratamento de deformidades de crescimento e má união (Johnson, 2014).

Em alternativa a este acesso pode realizar-se a abordagem lateral da diáfise do rádio que tem como vantagem a exposição de ambos do rádio e da ulna através da mesma incisão na pele.

Descrição do acesso cirúrgico:

a) A incisão na pele tem início no epicôndilo medial do úmero e continua distalmente até ao processo estiloide do rádio (Fig. 5.3.1). A v. cefálica passa abaixo da porção distal da incisão da pele e deve ser protegida durante este procedimento.



Figura 5.3.1-. Localização da incisão na pele, no cão.

b) A fáscia subcutânea é incidida na mesma linha que a pele e os bordos da pele são retraídos para expor os **mm.** subjacentes. A fáscia antebraquial profunda é incidida proximalmente entre o **m. extensor radial do carpo** e o **m. pronador redondo**, continuando a nível distal paralelamente ao **m. extensor radial do carpo** (Fig. 5.3.2). Caudalmente ao rádio discorrem a a. radial e também a a. e o n. mediano, que em situações normais não necessitam de ser expostos;

c) A retração dos **mm. extensores** lateralmente revela o **m. supinador** (Fig. 5.3.3). Se necessário para a exposição do rádio proximal, as inserções do **m. pronador** e **m. supinador** podem ser incididas a nível do rádio. Em caso de ser desinserido o **m. supinador** deve proteger-se o **n. radial** que se encontra profundamente a este **m.:**

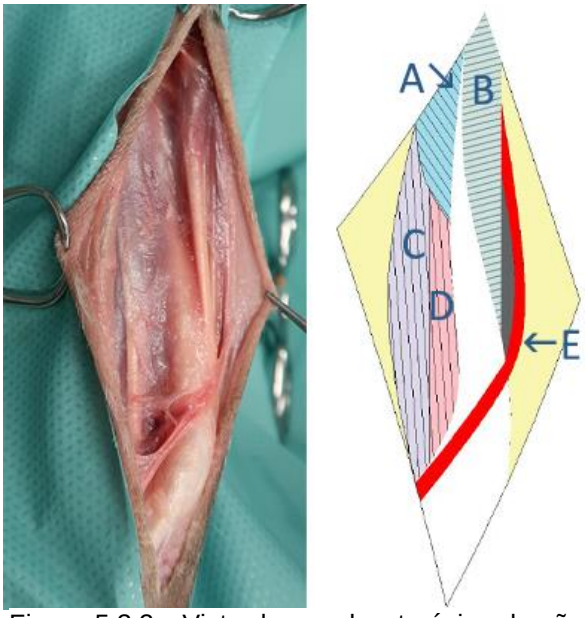

Figura 5.3.2 - Vista do membro torácico do cão, ao nível medial do rádio.
Destacam-se as seguintes estruturas: **A**- m. pronador redondo, **B**- m. extensor radial do corpo, **C**- m. flexor radial do carpo, **D**- m. flexor digital profundo, **E**- v. cefálica.

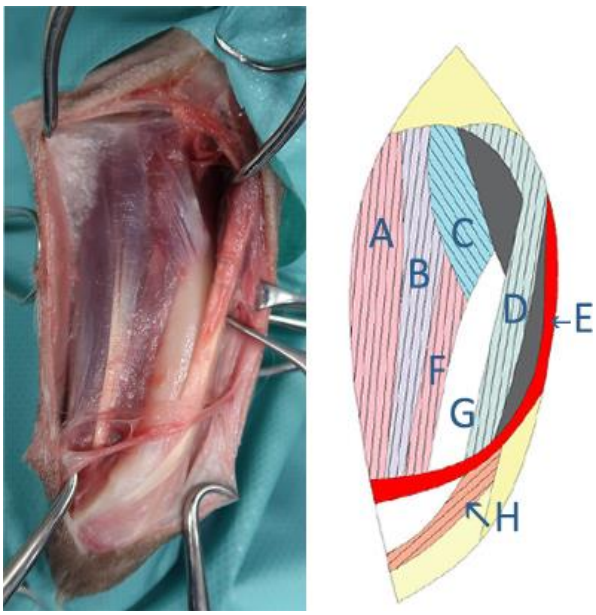

Figura 5.3.3 - Vista do membro torácico do cão, ao nível medial do rádio.
Destacam-se as seguintes estruturas: **A**- m. flexor digital superficial, **B**- m. flexor radial do carpo, **C**- m. pronador redondo, **D** - m. extensor radial do carpo, **E**- v. cefálica, **F**- m. flexor digital profundo, **G**- diáfise medial do rádio **H**- m. extensor longo do polegar.

d) Para exposição adicional do rádio distal e do carpo distalmente, a incisão da pele pode ser prolongada de forma curva, em direção à superfície dorsal da extremidade torácica.

Encerramento:

a) Os **mm. pronador** e **supinador** são recolocados e suturados aos **mm**. adjacentes. No caso do **m. supinador** ao **m. pronador quadrado** e no caso do **m. pronador redondo**, ao bordo medial do **m. extensor radial do carpo**;

b) A fáscia antebraquial profunda e a fáscia subcutânea são fechadas em camadas separadas;

c) A pele deve ser suturada com pontos interrompidos (fio absorvível ou não absorvível) ou sutura intradérmica (fio absorvível) (Johnson, 2014).

5.4 - Acesso caudal à ulna

O presente acesso cirúrgico é indicado para realizar:

i) A redução aberta e osteossíntese de fraturas da ulna proximal ou da incisura troclear da ulna;

ii) A redução aberta e osteossíntese de fraturas da ulna com luxação da cabeça do rádio (Fratura de *Monteggia*);

iii) Osteotomias corretivas de alongamento e encurtamento da ulna proximal (Latorre *et al*, 2009; Johnson, 2014).

Para uma melhor exposição do processo ancóneo da ulna deve ser realizado um acesso lateral do cotovelo. As abordagens laterais do cotovelo por tenotomia ou osteotomia do epicôndilo lateral do úmero proporcionam melhor exposição do compartimento lateral da articulação do cotovelo e da cabeça do rádio.

Posicionamento: o animal deve ser colocado em decúbito dorsal com o membro afetado suspenso e estendido cranialmente.

Descrição do acesso cirúrgico:

a) A incisão na pele inicia-se caudal e medialmente ao tubérculo do olecrânio, seguindo pelo eixo da ulna distalmente até à região média. A incisão deve ser entre 5 a 10 mm medial à linha média da ulna. As fáscias antebraquial subcutânea e profunda são incididas na mesma linha (Fig. 5.4.1):

Figura 5.4.1 – Localização da incisão da pele, no cão

b) É realizada uma incisão que começa no lado lateral distalmente, através da fáscia entre a ulna e o **m. ulnar lateral** (Fig. 5.4.2). Esta incisão contínua depois proximalmente e o m. ancóneo é desinserido. Uma maior exposição proximal é obtida pela elevação do m. ancóneo;

c) Seguidamente é realizada uma incisão periosteal na origem do **m. flexor ulnar do carpo** no lado medial ao tubérculo do olecrânio ao do eixo da ulna (Fig. 5.4.3). O **m.**

flexor ulnar do carpo é depois elevado e retraído medialmente enquanto o **m. extensor radial do carpo** é retraído lateralmente de forma a expor a ulna. A extensão da abordagem distalmente permite a exposição de todo o eixo ulnar. As incisões da cápsula articular são feitas conforme necessário para expor o interior da articulação:

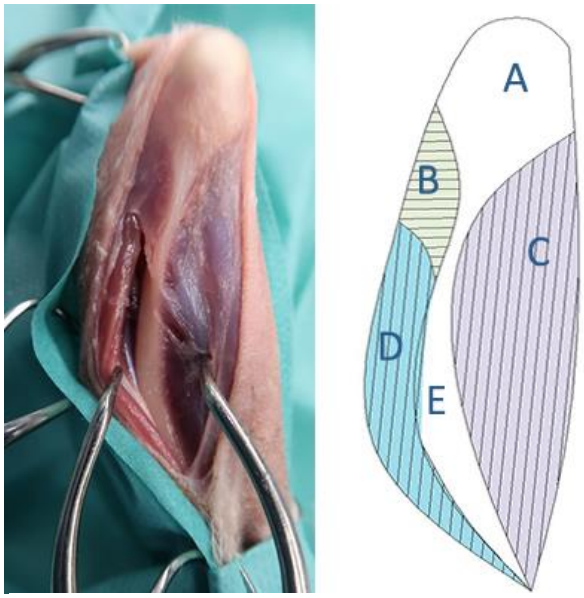

Figura 5.4.2 – Vista caudal da ulna.
Destacam-se as seguintes estruturas: **A**- olecrânio, **B**- m. ancóneo, **C** - m. flexor ulnar do carpo, **D** - m. ulnar lateral, **E**-diáfise ulnar.

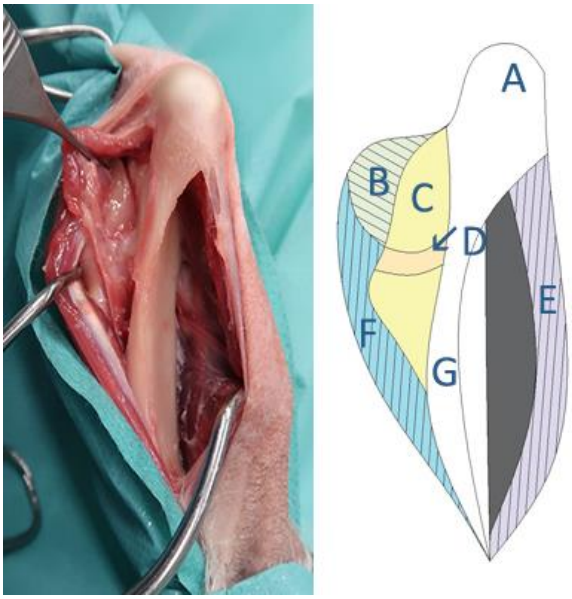

Figura 5.4.3 – Vista caudal da ulna.
Destacam-se as seguintes estruturas: **A**- olecrânio, **B**-m. ancóneo, **C**-côndilo umeral lateral, **D**-ligamento anular do radio, **E** – m- flexor ulnar do carpo, **F**- m. ulnar lateral, **G**- diáfise ulnar.

d) Uma maior exposição da articulação do cotovelo pode ser obtida com a combinação ao acesso com osteotomia do olecrânio ou com a osteotomia proximal da diáfise da ulna.

Encerramento:

a) As fáscias externas do **m. flexor ulnar do carpo** e do **m. ulnar lateral** são suturadas sobre o bordo caudal da ulna;

b) A fáscia antebraquial profunda, os tecidos subcutâneos e a pele são aproximados depois em diferentes camadas (Latorre *et al*, 2009; Johnson, 2014).

Capítulo 6 – Acessos cirúrgicos à pélvis e ao sacro

A cavidade pélvica é delimitada pelos seguintes ossos: ílio, ísquio, púbis e sacro (Evans & de Lahunta, 2013).

Neste capítulo serão abordados apenas o acesso à asa do sacro e à asa e corpo do ílio, uma vez que muitas das situações patológicas da anca podem ser resolvidas através destas abordagens. Referimo-nos nomeadamente a: luxações sacro-ilíacas, fraturas da asa do sacro e fraturas do ílio.

Para além da resolução de situações patológicas, estas abordagens também permitem a exposição da crista ilíaca, que é útil para a recolha de osso esponjoso, para a realização de enxerto ósseo. Outra vantagem, é permitir o acesso ao corpo do ílio nos casos em que se pretende realizar uma osteotomia pélvica tripla ou dupla, preventivas, em animais jovens, que tenham predisposição para sofrerem de displasia da anca (DeCamp, 2012).

Referências anatómicas: A crista ilíaca e o grande trocânter do fémur são os limites ósseos que servem de referência para a realização da incisão na pele (Johnson & Dunning, 2005).

Estruturas a ter em especial consideração: O **n. ciático** e os **vasos** e **nn. glúteos craniais** que nutrem e inervam o **m. tensor da fáscia lata** são estruturas a identificar e proteger de forma a evitar hemorragias não controladas e danos nervosos (Johnson, 2014).

Quando ocorre a lesão o **n. ciático** o animal torna-se incapaz de manter a articulação tarso-metatarsiana fletida e arrasta os dígitos no chão. A sensibilidade fica também afetada nas faces lateral, dorsal e plantar do membro (Anatolitou *et al*, 2012).

6.1 - Acesso dorsal à asa do sacro

O presente acesso cirúrgico é indicado para:

i) efetuar a redução cirúrgica de luxações sacroilíacas, da asa do sacro ou da crista ilíaca;

ii) recolha de osso esponjoso para a realização de enxertos (Latorre *et al*, 2009; Johnson, 2014).

Descrição do acesso cirúrgico:

a) Realizar uma incisão dorsal na pele e no tecido subcutâneo, desde a crista ilíaca até metade do seu comprimento, próximo da articulação coxofemoral (Fig. 6.1.1):

Figura 6.1.1 – Localização da incisão da pele, no cão

b) Incidir e afastar o tecido subcutâneo, a lâmina superficial da fáscia glútea e o tecido adiposo sob a mesma, de forma a expor a lâmina profunda da fáscia glútea que recobre a espinha ilíaca dorsal caudal e os mm. glúteos (Fig. 6.1.2):

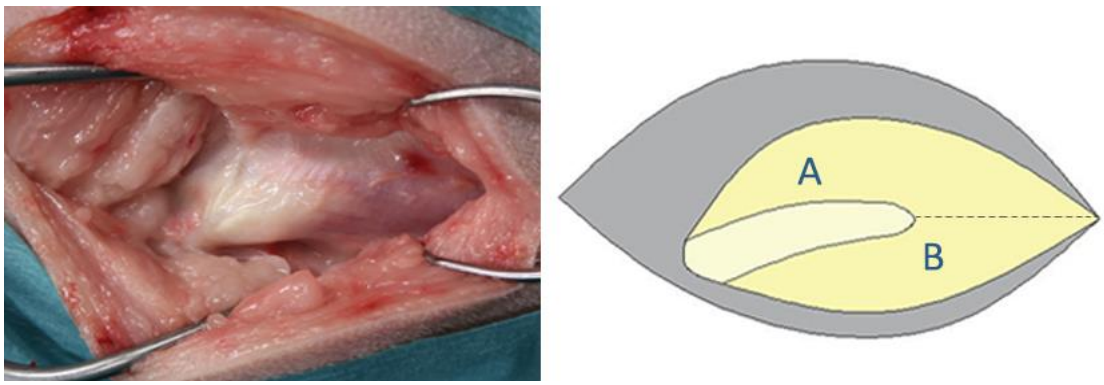

Figura 6.1.2 – Vista dorsal da zona sacro ilíaca após incisão da pele e afastamento do tecido adiposo.
Destacam-se as seguintes estruturas: **A –** m. eretor da espinha sob a lâmina profunda da fáscia glútea, dorsalmente às espinhas ilíacas**, B**- mm. glúteos sob a lâmina fáscia glútea.

c) Nos casos de fraturas da asa do ílio ou recolhas de osso esponjoso, em que só é necessário expor a face glútea do ílio, a incisão é realizada no bordo lateral do ílio, na origem do **m. glúteo médio**. Deve iniciar-se ao nível da espinha ilíaca dorsal cranial e prosseguir-se até depois da espinha ilíaca dorsal caudal (Fig. 6.1.3);

d) Para expor o sacro desinsere-se o **m. eretor da espinha** da sua origem, na face sacro-pélvica do ílio (Fig. 6.1.3):

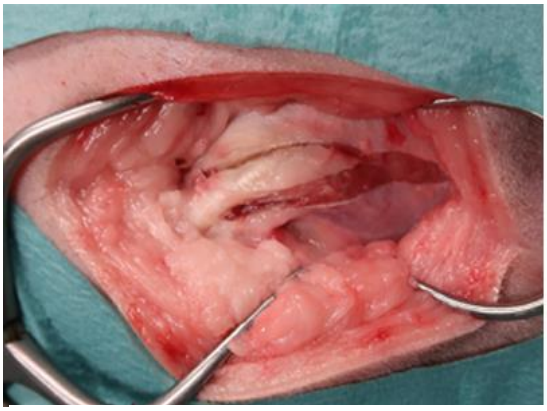

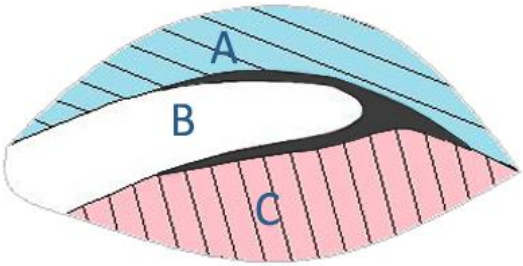

Figura 6.1.3 - Vista dorsal da zona sacro-ilíaca.
Destacam-se as seguintes estruturas: **A**- m. eretor da espinha, **B**- espinha ilíaca dorsal caudal, **C**- m. glúteo médio.

e) Elevar o **m. glúteo médio** com a ajuda de um elevador do periósteo em animais jovens ou desinseri-lo, nos animais mais velhos (Fig. 19.4). Ao dissecar-se a porção caudal encontram-se o **n.**, a **v.** e a **a. glúteas craniais**. Relembrar que estas estruturas devem ser afastadas e protegidas;

f) A elevação dos **mm.** do sacro, na porção lateral, deve ser realizada apenas até às cristas intermédias para evitar danificar os ramos dorsais dos **nn**. Sacros que emergem dos orifícios dorsais do sacro:

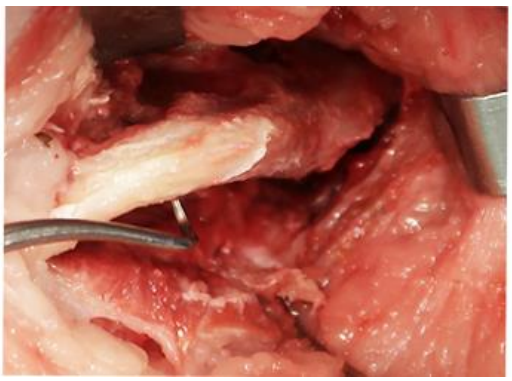

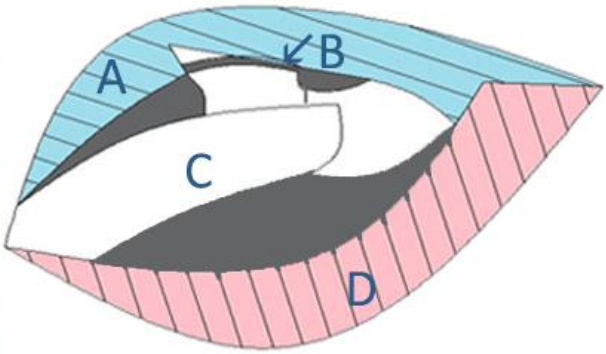

Figura 6.1.4 - Vista dorsal da zona sacro-ilíaca.
Destacam-se as seguintes estruturas: **A**- m. eretor da espinha, **B**-articulação sacro-ilíaca, **C**- espinha ilíaca dorsal caudal**, D**- m. glúteo médio.

Encerramento:

a) Suturar a fáscia superficial do **m. eretor da espinha** ao **m. glúteo médio** ao longo da asa do ílio, utilizando um fio de sutura absorvível. Pode utilizar-se um padrão de sutura contínuo;

b) Encerrar a fáscia do **m. glúteo superficial**, a fáscia glútea e o tecido subcutâneo em camadas distintas. Pode utilizar-se o fio da sutura anterior;

c) A pele pode ser suturada com pontos interrompidos (fio absorvível ou não absorvível) ou sutura intradérmica (fio absorvível) (Latorre *et al*, 2009; Johnson, 2014).

6.2 - Acesso lateral à asa e ao corpo do ílio

O presente acesso cirúrgico é indicado para:

i) Efetuar a redução aberta e fixação de fraturas da asa e do corpo do ílio;

ii) Seccionar cirurgicamente o corpo do ílio para realizar uma osteotomia pélvica tripla ou dupla (Latorre *et al,* 2009).

Descrição do acesso cirúrgico:

a) Incidir a pele desde a crista ilíaca a meio do seu comprimento, prolongando depois até caudodistalmente ao grande trocânter do fémur (Fig. 6.2.1):

Figura 6.2.1 - Localização da incisão da pele, no cão.

b) Incidir os tecidos subcutâneo, fáscia superficial e fáscia glútea pela mesma linha da pele e elevá-los com a mesma (Fig. 6.2.2):

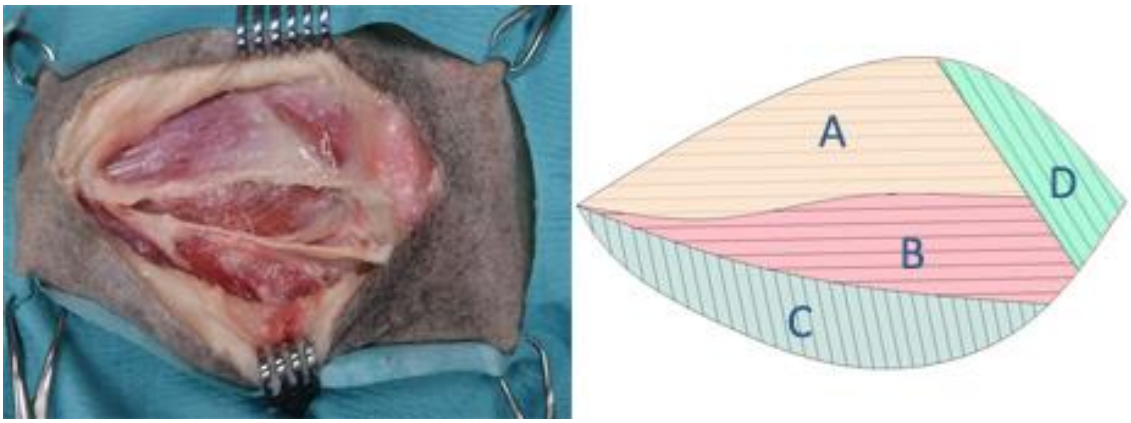

Figura 6.2.2 - Vista lateral do membro pélvico do cão ao nível do ílio.
Destacam-se as seguintes estruturas: **A**- m. glúteo médio (coberto por fáscia), **B**- m. glúteo médio, **C**- m. tensor da fáscia lata, D – m. glúteo superficial.

c) Afastar **o m. tensor da fáscia lata** do **m. glúteo médio;**

d) Caudalmente à incisão longitudinal dos tecidos superficiais (pele, tecido subcutâneo e fáscias) efetua-se uma segunda incisão, mais ou menos perpendicular à primeira, também nas fáscias, ao longo do bordo cranial do **m. bíceps femoral**;

e) Libertar o **m. glúteo médio** do corpo do ílio através de uma incisão no periósteo e elevá-lo dorsalmente. O **m. glúteo profundo** fica assim exposto (Fig. 6.2.3);

f) Afastar o **m. glúteo profundo** tal como o **m. glúteo médio**, dorsalmente. Nesta fase o corpo do ílio fica visível, assim como o **n.** e os **vasos glúteos caudais** (Fig. 6.2.3);

g) Para expor melhor a asa e o corpo do ílio faz-se a elevação dos **mm. glúteos** do periósteo (Fig.6.2.3). O **n. ciático** discorre pela incisura isquiática maior e situa-se junto à porção dorsomedial do corpo do ílio, próximo dos vasos anteriores, deve ser movido com extremo cuidado:

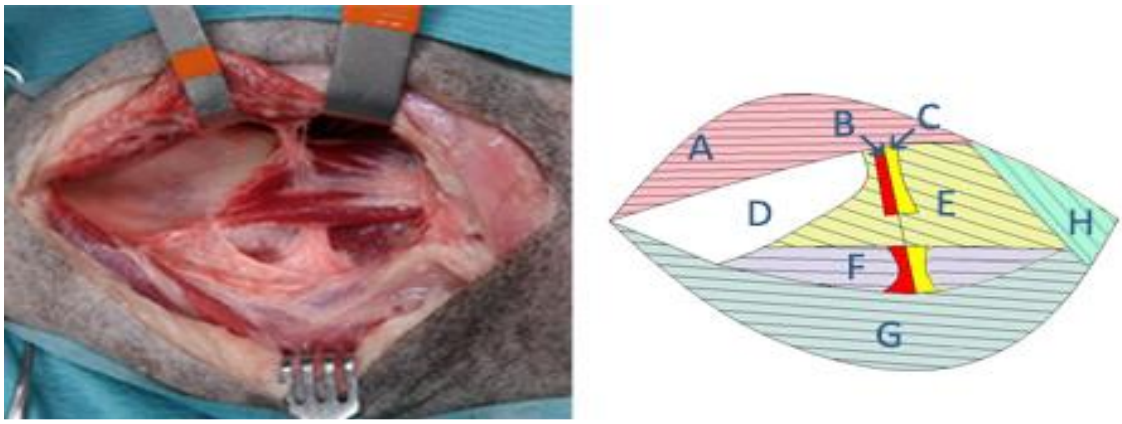

Figura 6.2.3 - Vista lateral do membro pélvico do cão ao nível do ílio.
Destacam-se as seguintes estruturas: **A**- m. glúteo médio, **B**- a. e v. glúteas craniais, **C**- n. glúteo cranial, **D**- face glútea do ílio, **E**- m. glúteo profundo, **F**- m. ilíaco, **G** - m. tensor da fáscia lata

h) Elevar o **m. ilíaco** do bordo ventral do corpo do ílio (Fig. 6.2.4). Nesta zona é comum sacrificar-se a **a. nutritiva** da porção ventral do osso. Nesse caso basta cauterizá-la, ligá-la ou fazer hemostase com cera óssea:

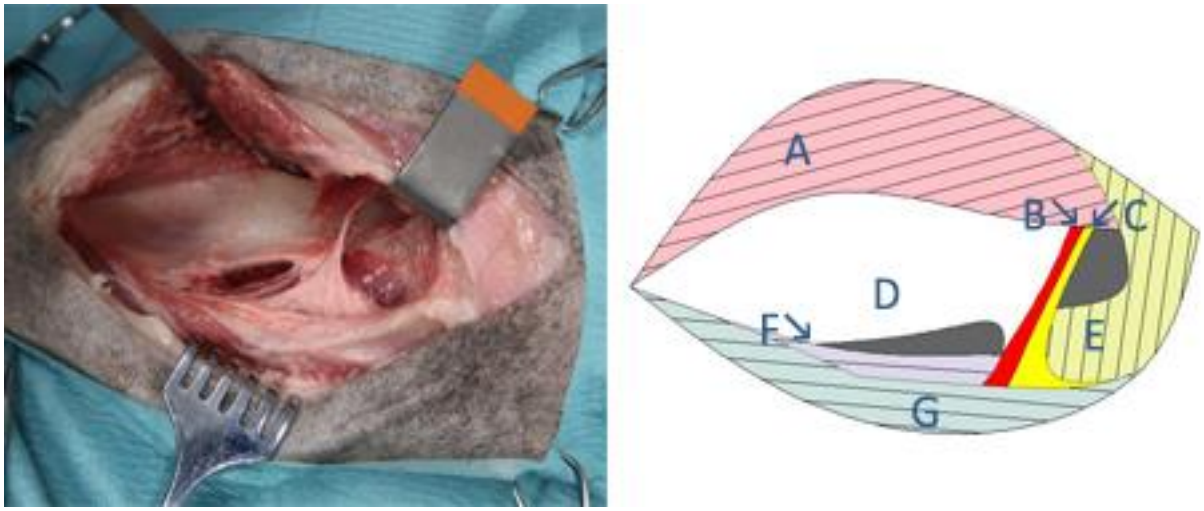

Figura 6.2.4: Vista lateral do membro pélvico do cão ao nível do ílio.
Destacam-se as seguintes estruturas: **A**- m. glúteo médio, **B**- a. e v. glúteas craniais, **C**- n. glúteo cranial, **D**- face glútea do ílio, **E**- m. glúteo profundo, **F**- m. ilíaco, **G** - m. tensor da fáscia lata.

Encerramento:

a) Suturar a fáscia do **m. glúteo médio** ao **m. sartório**. Seguir caudalmente para aproximar também o **m. tensor da fáscia lata ao m. glúteo médio**. Utilizar um fio de sutura absorvível;

b) Encerrar a fáscia glútea e o tecido subcutâneo em camadas distintas. Pode utilizar-se o fio da sutura anterior;

c) A pele pode ser suturada com pontos interrompidos (fio absorvível ou não absorvível) ou sutura intradérmica (fio absorvível) (Latorre *et al*, 2009).

Capítulo 7 – Acessos cirúrgicos à articulação coxofemoral

A articulação coxofemoral está sujeita a processos degenerativos como a displasia e traumáticos, como fraturas e luxações.

A luxação coxofemoral apesar de ter geralmente como causa primária um acidente traumático, nos cães que sofrem de displasia da anca, a predisposição para a luxação é maior e pode inclusivamente ocorrer de forma espontânea (Schulz et al, 2019).

Referências anatómicas: O grande trocânter do fémur, a asa do ílio e a tuberosidade isquiática são as proeminências ósseas que servem de referência para a realização da incisão na pele nestas abordagens (Johnson & Dunning, 2005).

Estruturas a ter em especial consideração: O **n. ciático**, cujas consequências da lesão estão descritas nos Acessos Cirúrgicos à pélvis e ao sacro (Capítulo 6) e **a.** e **v. glúteas caudais** são as estruturas principais a identificar e proteger nestes acessos (Johnson, 2014).

7.1 - Acesso craniolateral à articulação coxofemoral

O presente acesso cirúrgico é indicado para:

i) efetuar a resseção da cabeça e colo do fémur;

ii) efetuar a redução aberta e fixação de fraturas da cabeça e do colo do fémur;

iii) reduzir cirurgicamente luxações coxofemorais;

iv) Colocar uma prótese total da anca (Latorre *et al,* 2009).

Descrição do acesso cirúrgico:

a) Iniciar a incisão da pele ao nível do grande trocânter do fémur e estendê-la proximal e distalmente, paralelamente ao bordo cranial da diáfise do fémur. A nível proximal a incisão pode prolongar-se até próximo da linha média dorsal. Distalmente pode atingir um terço ou metade da diáfise do fémur, conforme a necessidade (Fig. 7.1.1):

Figura 7.1.1 - Localização da incisão da pele, no cão.

b) Nas situações em que há necessidade de colocar-se uma prótese total na anca, a porção dorsal da incisão deve seguir em direção à base da cauda, sobre o grande trocânter do fémur (Fig. 7.1.2);

c) Incidir a lâmina superficial da fáscia lata, ao longo do bordo cranial do **m. bíceps femoral** (Fig. 7.1.3);

d) Incidir o folheto profundo da fáscia lata e afastar o **m. tensor da fáscia lata** cranialmente, o **m. glúteo médio** proximalmente e o **m. bíceps** caudalmente. Estas manobras expõem o **n. ciático** e a **a.** e a **v. glúteas caudais**, estruturas que devem ser identificadas e protegidas (Fig. 7.1.3):

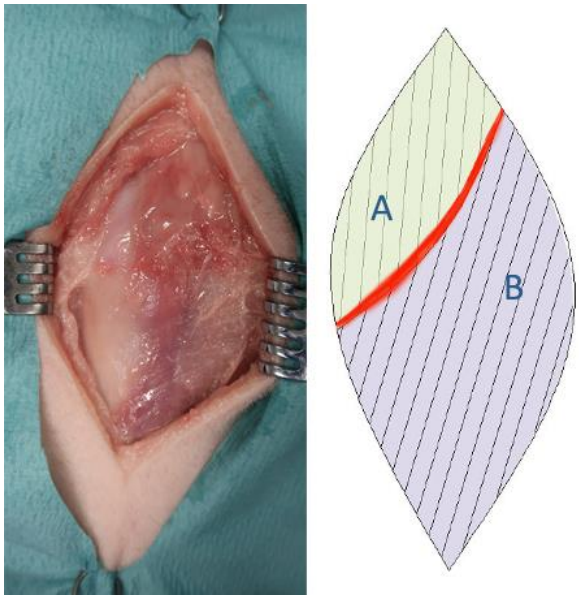

Figura 7.1.2 – Vista lateral do membro pélvico do cão, ao nível da articulação coxofemoral. Destacam-se as seguintes estruturas: a vermelho – incisão na lâmina superficial da fáscia lata, **A**- m. tensor da fáscia lata coberto pela lâmina superficial da fáscia lata, **B**-m. bíceps femoral.

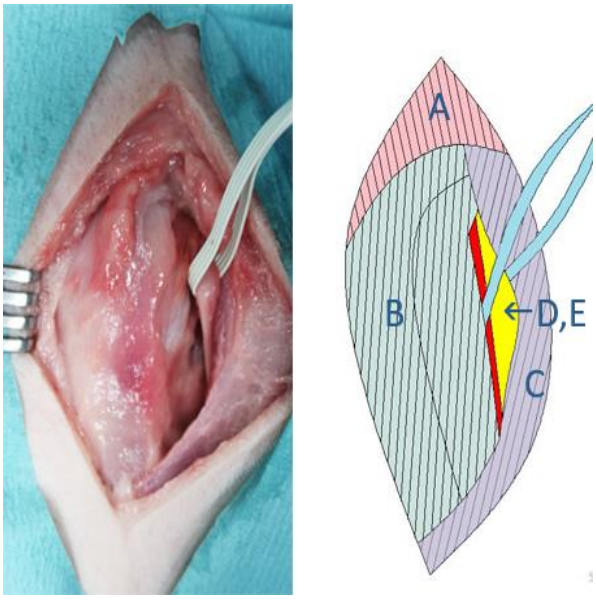

Figura 7.1.3 - Vista lateral do membro pélvico do cão, ao nível da articulação coxofemoral. Destacam-se as seguintes estruturas: **A**- m. glúteo médio, **B**-lâmina profunda da fáscia lata cobrindo o m. tensor da fáscia lata, **C-** m. bíceps femoral, **D**- a. e v. glúteas caudais, **E**- n. ciático.

e) O **m. glúteo profundo**, o **m. vasto lateral** e o **m. reto femoral** fazem entre si um ”triângulo”. Deve dissecar-se dentro deste “triângulo” para aceder-se à cápsula da articulação coxofemoral (Fig. 7.1.4);

f) É neste espaço intermuscular triangular que se inicia o corte para aceder à cápsula articular. Continuar a incisão ao longo do colo do fémur sobre a origem do **m. vasto lateral**. Pode seccionar-se o tendão do **m. glúteo profundo** se houver necessidade de aumentar a área de exposição, por exemplo, em cães pequenos. Dado que o tendão do **m. glúteo profundo** tem de suturar-se de novo, deve deixar-se uma quantidade suficiente na origem, no fémur, que permita o seu reposicionamento. Deve também

iniciar-se uma sutura de *Locking Loop* ou *Bunnel Mayer* na origem para ser continuada no encerramento (Figura 7.1.5);

g) Elevar parcialmente o **m. vasto lateral** do colo do fémur, incidindo parte do seu tendão da sua origem, e rebatê-lo ventralmente. Se o animal for jovem, pode utilizar-se um elevador do periósteo para elevar o **m..** De forma a expor convenientemente a cabeça do fémur é necessário colocar um afastador de *Hohmann* na porção caudal ventral do colo do fémur, dentro da cápsula articular ou, entre o **m. glúteo profundo** e o colo do fémur, de forma a evitar comprimir o **n. ciático** na superfície caudodorsal do **m**. **glúteo profundo** (Fig. 7.1.5):

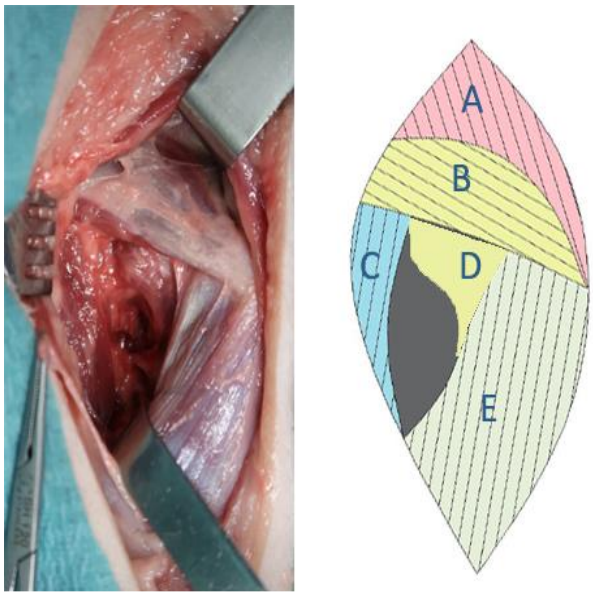

Figura 7.1.4 - Vista lateral do membro pélvico do cão, ao nível da articulação coxofemoral. Destacam-se as seguintes estruturas: **A**- m. glúteo médio e m. glúteo superficial, **B**-m. glúteo profundo, **C-** m. reto femoral, **D**- cápsula articular coxofemoral, **E**- m. vasto lateral.

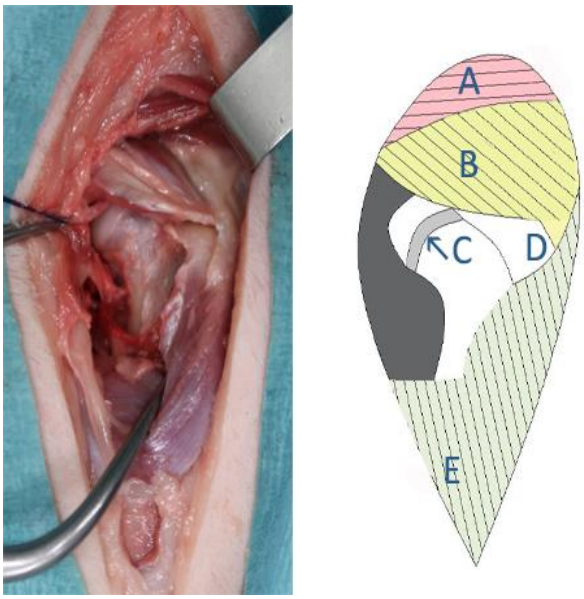

Figura 7.1.5 - Vista lateral do membro pélvico do cão, ao nível da articulação coxofemoral. Destacam-se as seguintes estruturas: **A**- m. glúteo médio, **B**-m. glúteo profundo, **C-** cabeça e colo do fémur, **D**- grande trocânter do fémur, **E**- m. vasto lateral

Encerramento:

a) Terminar a sutura do tendão do **m. glúteo profundo**, utilizando um fio não absorvível. Aproximar a origem do **m. vasto lateral** à face cranial do **m. glúteo profundo**, utilizando um fio, absorvível;

b) Suturar o **m. tensor da fáscia lata** à sua inserção, distalmente, continuando pelo bordo cranial do **m. glúteo superficial**. Aproximar a lâmina superficial da fáscia lata e a fáscia glútea ao bordo cranial do **m. bíceps femoral**, com o mesmo fio de sutura;

c) Encerrar o tecido subcutâneo e a pele em camadas distintas;

d) A pele pode ser suturada com pontos interrompidos (fio absorvível ou não absorvível) ou sutura intradérmica (fio absorvível) (Latorre *et al*, 2009; Johnson,2014).

7.2 - Acesso dorsal à articulação coxofemoral com osteotomia do grande trocânter femoral

O presente acesso cirúrgico é indicado para:

i) Efetuar a redução aberta e fixação de fraturas da cabeça e colo do fémur;

ii) Efetuar a redução cirúrgica de luxações coxofemorais;

iii) Colocar uma prótese total da anca;

iv) Efetuar a redução aberta e fixação de fraturas na metade proximal do acetábulo ou da porção caudal do ílio. (Latorre *et al*, 2009; Hayashi, 2019).

Descrição do acesso cirúrgico:

a) Iniciar a incisão da pele ao nível do grande trocânter femoral e seguir craniomedialmente até próximo da linha média dorsal. A nível distal seguir pelo bordo cranial do fémur até meio da sua diáfise (Fig. 7.2.1):

Figura 7.2.1 - Localização da incisão da pele, no cão.

b) Incidir o tecido subcutâneo e de seguida, ao longo do bordo cranial do **m. bíceps femoral** incidir a lâmina superficial da fáscia lata (Fig. 7.2.2);

c) Depois de incidida a fáscia lata, pode afastar-se o **m. bíceps femoral** em sentido caudal. Sob ele encontra-se o **n. ciático**, que deve proteger-se e afastar-se juntamente com o **m.** (Fig. 7.2.3):

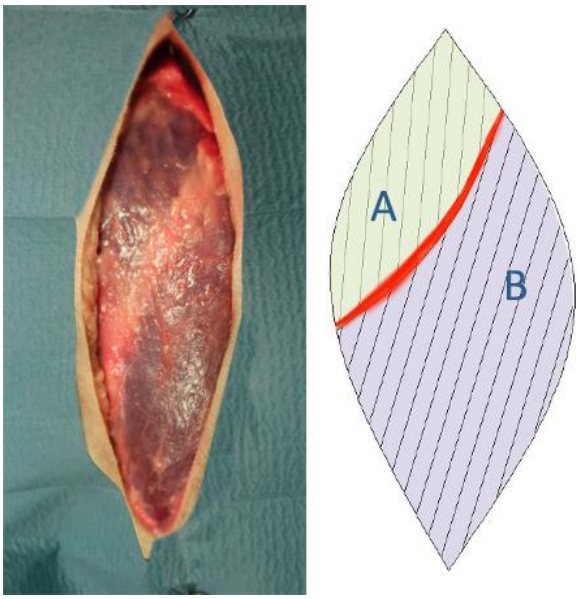

Figura 7.2.2- Vista lateral do membro pélvico do cão, ao nível da articulação coxofemoral. Destacam-se as seguintes estruturas: a vermelho– incisão na lâmina superficial da fáscia lata**, A**- m. tensor da fáscia lata coberto pela lâmina superficial da fáscia lata, **B**-m. bíceps femoral.

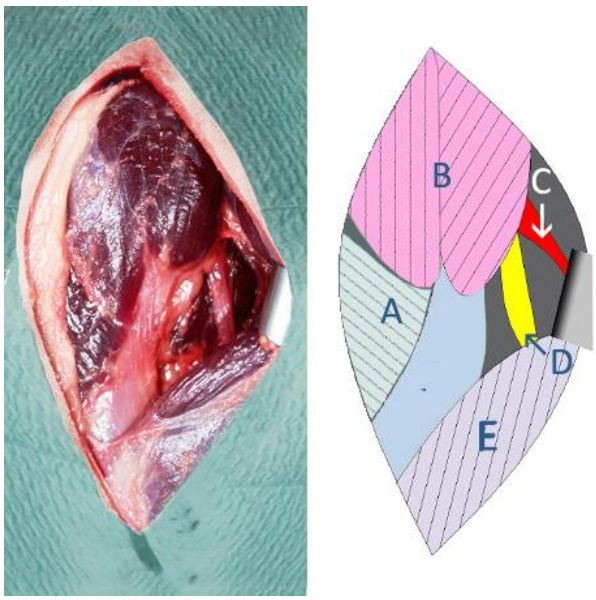

Figura 7.2.3 - Vista lateral do membro pélvico do cão, ao nível da articulação coxofemoral. Destacam-se as seguintes estruturas: **A**- m. tensor da fáscia lata, **B**-m. glúteo superficial, **C**- a. e v. glúteas caudais, **D**- n. ciático, **E**- m. bíceps femoral.

d) A secção do folheto profundo da fáscia lata permite a libertação da origem do **m. tensor da fáscia lata**. Prosseguir ao longo do bordo cranial do **m. glúteo superficial,** cujo tendão se deve seccionar também. Esta secção realiza-se junto à inserção, mas deve deixar-se quantidade suficiente para voltar a reposicioná-lo (Fig. 7.2.4);

e) Rebater o **m. glúteo superficial** craniodorsalmente (Fig. 7.2.5);

f) Realizar a osteotomia do grande trocânter. Na eventualidade de se colocar posteriormente uma banda de tensão para osteossíntese da osteotomia, devem ser perfurados os orifícios para as agulhas de *Kirshner* antes de proceder à osteotomia do grande trocânter do fémur;

g) O corte do osso pode ser realizado com um osteótomo ou uma serra oscilante, a qual deve ser posicionada proximalmente à inserção do **m. glúteo superficial** no terceiro trocânter, na superfície lateral do grande trocânter (Fig. 7.2.5);

h) Direcionar a lâmina a 45º com o eixo longo do osso. Deve inserir-se uma pinça hemostática ou uma sonda romba entre o **m. glúteo profundo** e o colo do fémur para evitar dirigir o corte para a cabeça do fémur. Incluir a inserção do **m. glúteo profundo** e do **m. glúteo médio** no grande trocânter femoral, de forma a elevá-los com o osso (Fig. 7.2.5):

Figura 7.2.4 - Vista lateral do membro pélvico do cão, ao nível da articulação coxofemoral. Destacam-se as seguintes estruturas: **A**- m. glúteo superficial, **B**-m. glúteo médio, **C**- a. e v. glúteas caudais, **D**- n. ciático, **E**- trocânter maior do fémur, **F**- m. glúteo profundo, **G**- m. tensor da fáscia lata, **H**- m. bíceps femoral, **I**- m. vasto lateral.

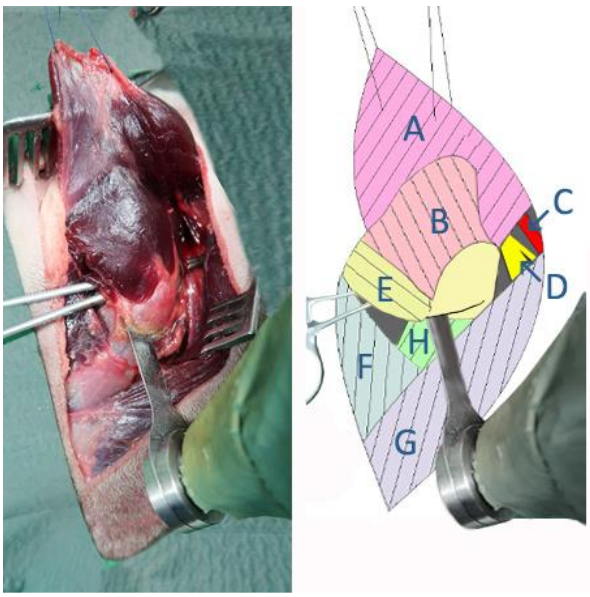

Figura 7.2.5- Vista lateral do membro pélvico do cão, ao nível da articulação coxofemoral. Observa-se também a serra oscilante no posicionamento indicado para realizar a osteotomia.
Destacam-se as seguintes estruturas: **A**- m. glúteo superficial, **B**-m. glúteo médio, **C**- a. e v. glúteas caudais, **D**- n. ciático, **E**- m. glúteo profundo, **F**- m. tensor da fáscia lata, **G**- m. bíceps femoral, **H**-m. vasto lateral.

i) Rebater o **m. glúteo médio** e o **m. glúteo profundo** dorsocranialmente com o grande trocânter. Elevar o **m. glúteo profundo** da cápsula articular e, se necessário, do ílio também, sempre com o cuidado de evitar lesionar o **n. ciático** que passa caudalmente ao **m**. referido (Fig. 7.2.6);

j) Realizar uma incisão na cápsula articular, paralela e ventralmente ao bordo acetabular ventral (Fig. 7.2.7):

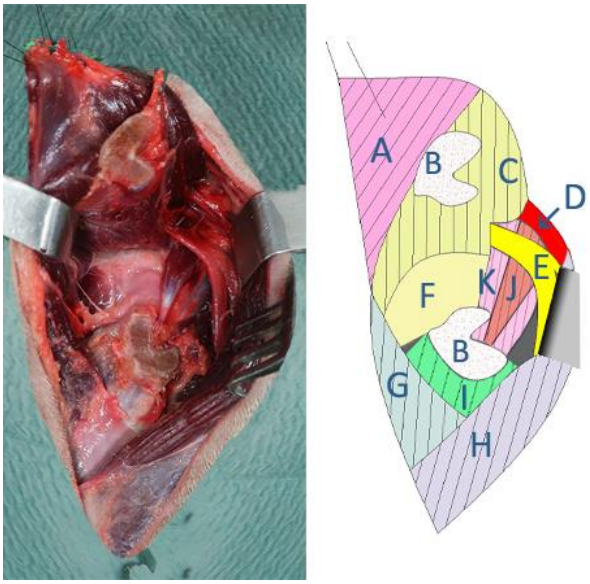

Figura 7.2.6 - Vista lateral do membro pélvico do cão, ao nível da articulação coxofemoral após a osteotomia do grande trocânter do fémur.
Destacam-se as seguintes estruturas: **A**- m. glúteo superficial, **B**-grande trocânter do fémur seccionado, **C**- m. glúteo profundo, **D**- a. e v. glúteas caudais, **E**- n. ciático, **F**- cápsula articular, **G**- m. tensor da fáscia lata, **H**- m. bíceps femoral, **I**- m. vasto lateral, **J**- tendão do m. obturador interno, **K**- tendão dos mm. gémeos.

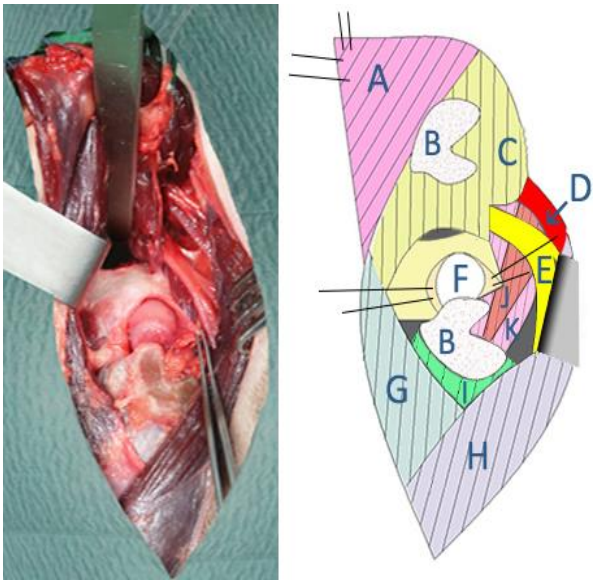

Figura 7.2.7 - Vista lateral do membro pélvico do cão, ao nível da articulação coxofemoral após a incisão da cápsula articular.
Destacam-se as seguintes estruturas**: A**- m. glúteo superficial, **B**-grande trocânter do fémur seccionado, **C**- m. glúteo profundo, **D**- a. e v. glúteas caudais, **E**- n. ciático, **F**- cabeça do fémur após abertura da cápsula articular, **G**- bordo acetabular dorsal, **H**-ílio, **I**- m. tensor da fáscia lata, **H**- m. bíceps femoral, **I-** m. vasto lateral, - tendão do m. obturador interno, **K**- tendão dos mm. gémeos.

Encerramento:

a) Encerrar a cápsula articular com fio absorvível, por meio de pontos isolados. Deve ter-se em atenção que o fio não deve ficar exposto na parte interna da cápsula para não causar erosão e consecutivamente, inflamação articular. Assim sendo, os pontos devem ser dados pela camada externa da cápsula articular;

b) Reposicionar o grande trocânter do fémur através da aplicação de uma banda de tensão;

c) Suturar a inserção do **m. glúteo superficial** com suturas de Colchoeiro ou de *Pulley*. Utilizar um fio de sutura absorvível;

d) O **m. tensor da fáscia lata** é aproximado da inserção através de uma sutura contínua, com o mesmo fio do ponto b);

e) Suturar a lâmina superficial da fáscia lata à fáscia glútea superficial e ao bordo cranial do **m. bíceps femoral** através de um padrão de sutura contínuo;

f) Encerrar o tecido subcutâneo e a pele em camadas distintas;

g) A pele pode ser suturada com pontos interrompidos (fio absorvível ou não absorvível) ou sutura intradérmica (fio absorvível) (Latorre *et al*, 2009; Hayashi, 2019).

Capítulo 8 – Acesso cirúrgico ao fémur

A abordagem ao fémur que se descreve em seguida é utilizada para efetuar a redução aberta e fixação de fraturas neste osso.

A face de tensão do fémur é a sua face craniolateral. Assim sendo, quando se colocam placas de osteossíntese, as mesmas devem ser colocadas nesta face, daí a abordagem ao fémur aqui descrita ser craniolateral (Hulse *et al*, 2005).

Referências anatómicas: O grande trocânter, o côndilo lateral do fémur e a patela são as proeminências ósseas que servem de referência para a localização da incisão a efetuar (Johnson, 2014).

8.1 - Acesso craniolateral à diáfise do fémur e à região supracondilar

O presente acesso cirúrgico é indicado para efetuar a redução aberta e fixação de fraturas da diáfise do fémur e/ou da região supracondilar (Johnson, 2014).

Descrição do acesso cirúrgico:

a) Iniciar a incisão da pele e do tecido subcutâneo sobre o grande trocânter femoral e prosseguir distalmente, ao longo do bordo craniolateral do fémur, até à patela, seguindo o alinhamento do m. vasto lateral (Fig.8.1.1):

Figura 8.1.1 – Localização da incisão da pele, no cão.

b) Incidir a lâmina superficial da fáscia lata pelo bordo cranial do **m. bíceps femoral** e prosseguir distalmente na mesma linha que a incisão da pele. Esta manobra permite a exposição do **m. vasto lateral,** coberto pela lâmina profunda da fáscia lata (Fig. 8.1.2)

Nota: No gato existe ainda o **m. gluteofemoral**, entre o **m. glúteo superficial** e o **m. bíceps femoral**, pelo que, o início da incisão no folheto superficial da fáscia lata inicia-se no bordo cranial deste **m**. e é continuada pelo bordo cranial do **m. bíceps femoral**;

c) Incidir a lâmina profunda da fáscia lata. A diáfise lateral do fémur torna-se aparente depois de o **m. bíceps femoral** ser retraído caudalmente. Nos gatos retrai-se também o **m. gluteofemoral** juntamente com o **m. bíceps femoral**. A **a.** e a **v. femorais caudais** podem ser encontradas acima do côndilo lateral e devem ser identificadas e presevadas (Fig. 8.1.3);

d) Incidir o folheto profundo do septo aponevrótico da fáscia lata na diáfise do fémur de forma a possibilitar o afastamento do **m. vasto lateral** em sentido cranial (Fig. 8.1.3):

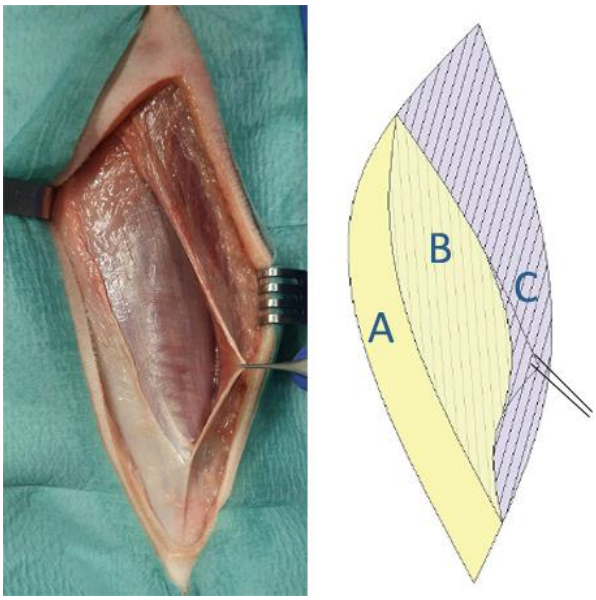

Figura 8.1.2 – Vista lateral do membro pélvico do cão ao nível da coxa.
Destacam-se as seguintes estruturas: **A**-lâmina superficial da fáscia lata, **B**-lâmina profunda da fáscia lata sobre o m. vasto lateral, **C**- m. bíceps femoral.

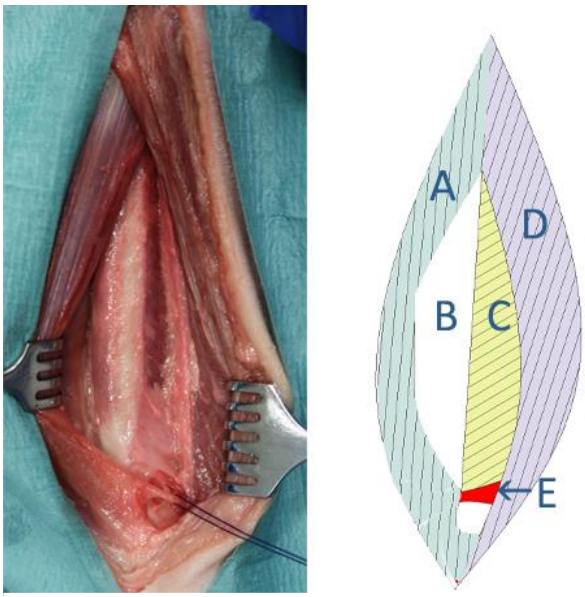

Figura 8.1.3 - Vista lateral do membro pélvico do cão ao nível da coxa após a incisão da pele.
Destacam-se as seguintes estruturas: **A**- m. vasto lateral, **B**-diáfise do fémur, **C**- m. adutor maior, **D**- m. bíceps femoral, **E**- a. e v. femorais caudais distais.

Encerramento:

a) Suturar o bordo cranial do **m. bíceps femoral** à fáscia lata usando um fio absorvível;

b) De seguida, com o mesmo fio de sutura, aproximar o tecido subcutâneo e o tecido adiposo, em camadas distintas;

c) A pele deve ser suturada com pontos interrompidos (fio absorvível ou não absorvível) ou sutura intradérmica (fio absorvível) (Hulse *et al*, 2005; Jonhson & Dunning, 2009).

Capítulo 9 - Acessos cirúrgicos ao joelho

O joelho é uma articulação que pode ser objeto de um número variado de lesões, com causas traumáticas ou congénitas. Para além da redução aberta e fixação de fraturas do fémur distal, algumas das indicações são o tratamento cirúrgico da rutura do ligamento cruzado cranial, da rutura dos ligamentos colaterais, das lesões dos meniscos, da luxação patelar e da osteocondrite dissecante (Done *et al,* 2009).

Os acessos que podem ser utilizados para resolver estas lesões são descritos neste capítulo.

Referências anatómicas: A patela e a tuberosidade da tíbia são as proeminências ósseas que servem de referência para a localização das incisões a efetuar (Johnson & Dunning, 2005).

9.1 - Acesso lateral ao joelho e ao fémur distal

O presente acesso cirúrgico é indicado para:

i) explorar a articulação do joelho;
ii) efetuar a redução aberta e fixação de fraturas acima do côndilo do fémur ou da sua diáfise distal;
iii) reduzir cirurgicamente uma luxação patelar medial (Latorre *et al*, 2009; Johnson, 2014).

Posicionamento: O animal deve estar em decúbito lateral quando se pretende intervencionar apenas um joelho, ou dorsal, quando se pretende intervencionar os dois joelhos em simultâneo.

Descrição do acesso cirúrgico:

a) Incidir a pele e a fáscia subcutânea, iniciando ao nível distal na **tuberosidade da tíbia**, prosseguindo paralelamente ao ligamento patelar (também chamado de tendão patelar) em sentido proximal, passando lateralmente à patela e terminando próximo do terço distal do fémur (Fig. 9.1.1);
b) No caso de se pretender apenas explorar a articulação do joelho e reconstituir um ligamento cruzado ou remover um menisco danificado sem fazer uma abertura

demasiado extensa, é possível realizar um acesso apenas entre a **tuberosidade tibial** e a **patela**;

c) Afastar a pele e elevar a fáscia subcutânea e o tecido adiposo, de modo a expor as fáscias lata e lateral do joelho (Fig. 9.1.2);

d) Incidir a fáscia lata pelo bordo cranial do **m. bíceps femoral** e prosseguir pela fáscia lateral do joelho, segundo a mesma linha da incisão da pele (Fig. 9.1.2):

Figura 9.1.1 – Localização da incisão da pele, no cão.

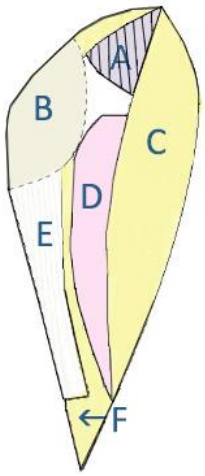

Figura 9.1.2 - Vista lateral do membro pélvico do cão ao nível do joelho após a incisão da pele.
Destacam-se as seguintes estruturas**: A-** m. bíceps femoral sobre a fáscia lata, **B-**patela, **C-** fáscia lata**, D-** cápsula articular, **E-**ligamento patelar, **F** tuberosidade da tíbia.

e) Mover o **m. bíceps femoral** e a fáscia lata caudalmente. Incidir o septo intermuscular entre o **m. bíceps** e o **m. vasto lateral**. Para poder ver-se o fémur convenientemente deve incidir-se o septo intermuscular referido na sua inserção no fémur. Ligar os **rr. musculares** da **a**. e **v**. **femorais caudais distais** (Fig. 9.1.3);

f) Seccionar a cápsula em direção paralela ao ligamento patelar e, com o membro estendido, luxar a patela medialmente. Para expor completamente o interior da articulação afastar a cápsula articular com o **m. bíceps femoral** e a fáscia lateralmente (Fig. 9.1.3);

g) Para uma melhor visualização do menisco e dos ligamentos cruzados, pode ainda incidir-se e afastar-se a almofada de gordura infrapatelar (Fig.9.1.4):

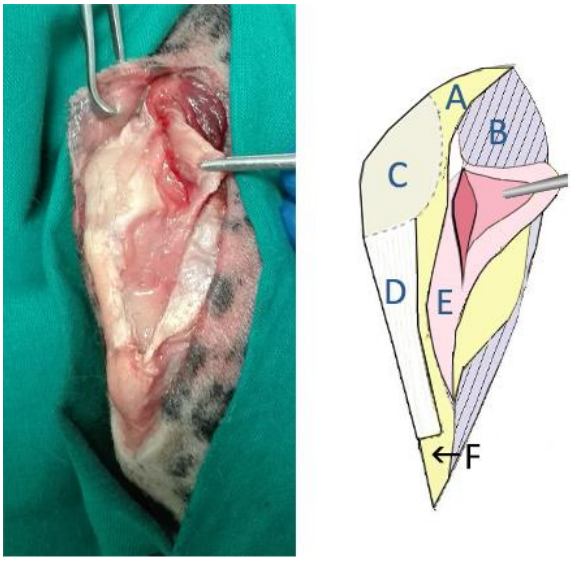

Figura 9.1.3 - Vista lateral do membro pélvico do cão ao nível do joelho.
Destacam-se as seguintes estruturas: **A-** fáscia lata, **B-** m. bíceps femoral coberto pelo folheto superficial da fáscia lata**, C-** patela, **D**- tendão patelar, **E-** cápsula articular, **F**- tuberosidade tibial,

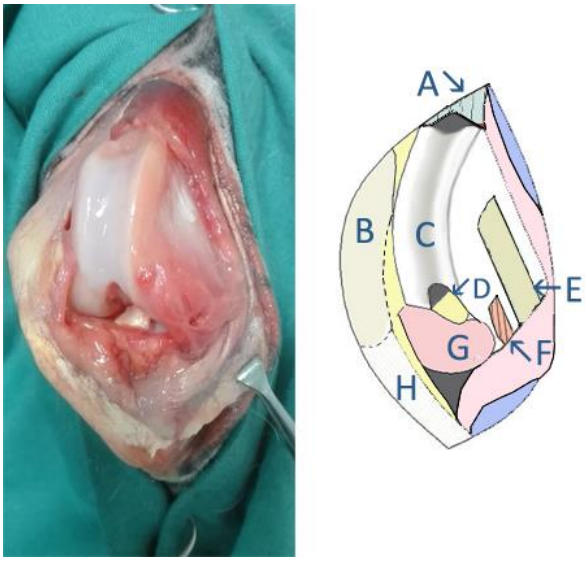

Figura 9.1.4 - Vista lateral do membro pélvico do cão ao nível do joelho após luxação medial da patela.
Destacam-se as seguintes estruturas: **A-** m. vasto lateral, **B-** patela, **C**- tróclea do fémur, **D**- ligamento cruzado cranial, **E**- ligamento colateral lateral do joelho **F**-tendão do m. extensor digital longo, **G**- almofada de gordura infrapatelar, **H**- tendão patelar.

Encerramento:

a) Suturar a cápsula articular. Deve ter-se especial atenção para que o fio não fique exposto na parte interna da cápsula para não causar erosão e consecutivamente, inflamação articular. Assim sendo, os pontos devem ser dados pela camada mais externa da cápsula articular. Pode utilizar-se um fio de sutura, absorvível;

b) Suturar o retináculo lateral da patela, a fáscia lata e o tecido subcutâneo em camadas distintas, com o mesmo fio de sutura;

c) A pele pode ser suturada com pontos interrompidos (Johnson & Dunning, 2005; Latorre *et al*, 2009; Johnson, 2014).

9.2 - Acesso medial ao joelho

O presente acesso cirúrgico é indicado para:

i) explorar o joelho medialmente;
ii) reconstruir o ligamento cruzado cranial;
iii) realizar uma meniscectomia;
iv) reduzir cirurgicamente luxações patelares laterais (Vasseur, 2003; Latorre *et al*, 2009);

O lado medial é o melhor para este último procedimento precisamente porque o menisco medial é aquele que se danifica com mais frequência, sendo que o lateral se move mais facilmente conforme a necessidade de movimentação da articulação não sendo por isso tão suscetível a lesões de rutura ou esmagamento (Vasseur, 2003; Done *et al*, 2009).

Posicionamento: o animal deve estar em decúbito lateral sobre o membro a aceder.

Descrição do acesso cirúrgico:

a) Realizar uma incisão na pele ao nível distal da tuberosidade da tíbia, no lado medial e prosseguir pelo ligamento patelar, continuar medialmente à patela e terminar no bordo cranial do fémur distal (Fig. 9.2.1);
b) Desbridar o tecido subcutâneo;

c) Incidir os tecidos subjacentes à pele pela mesma linha desta (Fig.9.2.2):

Figura 9.2.1: Localização da incisão da pele, no cão

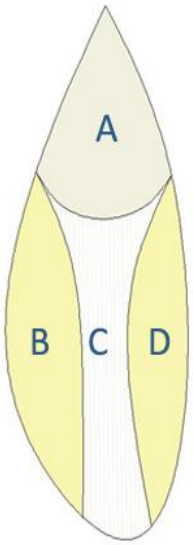

Figura 9.2.2 - Vista medial do membro pélvico do cão ao nível do joelho após a incisão da pele.
Destacam-se as seguintes estruturas: **A-** patela, **B-** fáscia lata, **C-** ligamento patelar **D-** fáscia superficial medial.

d) Iniciar a incisão da porção de fibrocartilagem parapatelar com um bisturi, distalmente à patela e, de seguida, inserir uma lâmina da tesoura de forma a seccionar o retináculo medial da patela entre o **m. vasto medial** e a **porção cranial do m. sartório** (Fig. 9.2.3);

e) Mover a patela para o lado lateral e mover distalmente a gordura infra patelar para permitir a visualização dos ligamentos cruzados e dos meniscos (Fig. 9.2.4):

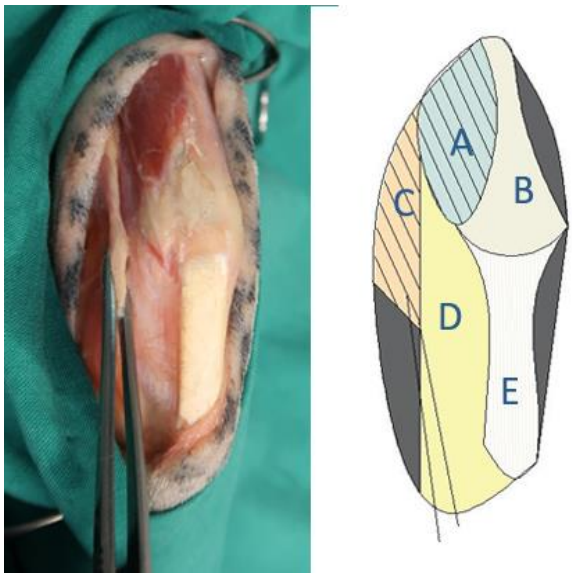

Figura 9.2.3 - Vista medial do membro pélvico do cão ao nível do joelho.
Destacam-se as seguintes estruturas: **A**- m. sartório cranial **B**- patela, **C**- m. sartório caudal, **D**-retináculo medial da patela, **E**- ligamento patelar.

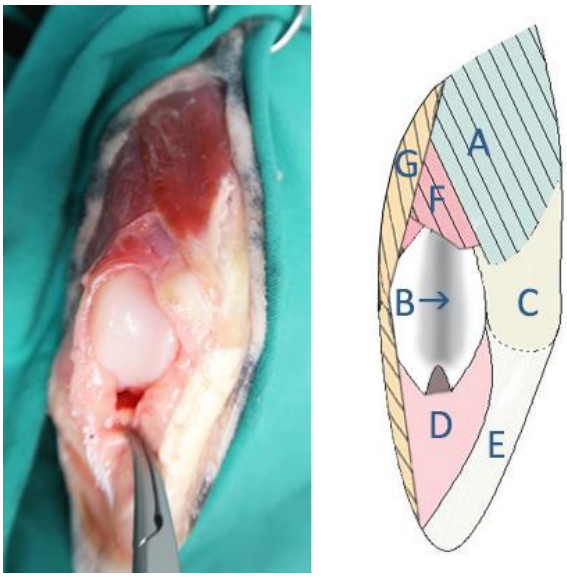

Figura 9.2.4 - Vista medial do membro pélvico do cão ao nível do joelho após a abertura da cápsula articular.
Destacam-se as seguintes estruturas: **A**- m. sartório cranial, **B**- tróclea do fémur, **C**- patela, **D**- almofada de gordura infrapatelar, **E**- ligamento patelar, **F**-m. vasto medial, **G**- m. sartório caudal.

Encerramento:

a) Suturar a cápsula articular à fáscia medial do joelho com pontos interrompidos. Deve ter-se em atenção que o fio não deve ficar exposto na parte interna da cápsula para não causar erosão e consecutivamente, inflamação articular. Assim sendo, os pontos devem ser dados pela camada externa da cápsula articular. Pode utilizar-se um fio de sutura absorvível;

b) Aproximar o **m. sartório cranial** ao **m. vasto medial** com uma sutura contínua, utilizando um fio absorvível;

c) Suturar a fáscia retinacular medial;

d) Encerrar o tecido subcutâneo com o mesmo fio de sutura;

e) A pele pode ser suturada com pontos interrompidos (Vasseur, 2003; Latorre *et al*, 2009).

Capítulo 10 – Acessos cirúrgicos à tíbia

Os acessos à tíbia são úteis tanto para resolver fraturas do próprio osso como para resolver patologias nas suas articulações com o fémur, com o tarso e também com o joelho.

Uma fratura da perna pode envolver a tíbia e a fíbula, mas esta última geralmente não necessita de ser estabilizada, exceto quando a sua fratura ameaça a estabilidade do joelho ou do tarso (Boudrieu, 2003; Hayashi *et al*, 2019).

Neste capítulo apresentar-se-ão as principais abordagens à tíbia e às suas articulações.

Referências anatómicas: a tuberosidade tibial e os maléolos medial e lateral são as proeminências ósseas que servem de referência para a realização da incisão da pele (Johnson & Dunning, 2005).

Estruturas a ter em especial consideração: **a. poplítea**, a **a. safena**, a **v. safena medial** e o **n. safeno**. O **n. safeno** é o responsável pela sensibilidade da face medial da perna (Anatolitou et al, 2012). As **vv. safenas medial e lateral**, devem ser preservadas pois são uma alternativa às **vv. cefálicas,** em caso de necessidade de recolha de sangue ou de introdução de cateter intravenoso. São também especialmente importantes para a drenagem venosa do membro pélvico (Done *et al*, 2009).

Nota: a fáscia que envolve os músculos da perna pode chamar-se de fáscia da perna- ou de fáscia crural. Ambos os termos estão corretos e doravante utilizaremos o termo crural para esta fáscia (Johnson, 2014; World Association of Veterinary Anatomists, 2017).

10.1 - Acesso medial à porção proximal da tíbia

O presente acesso cirúrgico é indicado para:

i) efetuar a redução aberta e fixação de fraturas da tíbia a nível proximal;
ii) realizar osteotomias para corrigir deformidades do osso a nível proximal;
iii) efetuar a transposição da tuberosidade tibial (como no caso de luxação patelar);
iv) realizar osteotomias da tíbia em casos de rutura do ligamento cruzado cranial também chamado de ligamento cruzado anterior (Latorre *et al*, 2009; Johnson, 2014).

Posicionamento: O animal deve ser colocado em decúbito lateral sobre o membro afetado.

Descrição do acesso cirúrgico:

a) Centrar a incisão da pele medialmente à patela, e seguir distalmente sobre o ligamento colateral medial, até ao terço médio da diáfise tibial (Fig. 26.1):

Figura 10.1.1 - Localização da incisão da pele, no cão.

b) Incidir o tecido subcutâneo e a fáscia crural na mesma linha de incisão da pele, pelo bordo cranial do **m. sartório caudal**. Seccionar os tendões de inserção na tíbia dos **mm. semitendinoso, grácilis** (este último é também denominado m. grácil) e o próprio **m. sartório caudal**, que juntos formam o *pes anserinus* (Fig. 10.1.2);

c) Elevar o **m. sartório** da cápsula articular e do ligamento colateral medial. Para expor a tíbia a nível medial é necessário ainda incidir e elevar o periósteo caudal e cranialmente ao ligamento referido. Ao fazê-lo deve ter-se o cuidado de evitar seccionar o tendão do **m. semimembranoso** e os **rr.** da **a. genicular medial** que se localizam caudalmente ao ligamento colateral medial (Fig. 10.1.3):

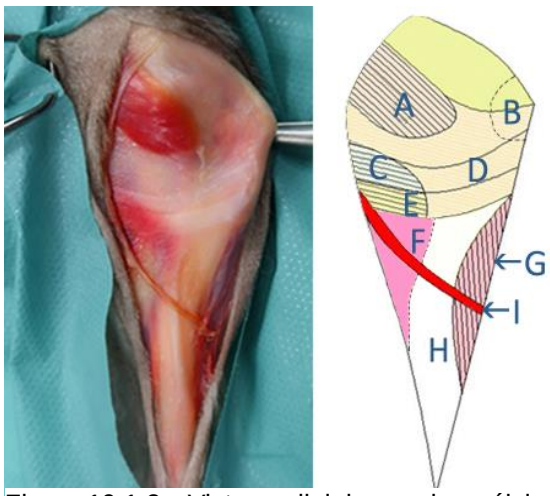

Figura 10.1.2 – Vista medial do membro pélvico do cão, ao nível proximal da perna.
Destacam-se as seguintes estruturas: **A** – m. sartório caudal, **B**–tuberosidade tibial coberta por fáscia, **C**- inserção do m. grácilis, **D**- *pes anserinus*, **E-.** inserção do m. semitendinoso, **F**-m. poplíteo sob a fáscia crural, **G**- m. tibial cranial, **H**- diáfise tibial, **I**- v. safena medial

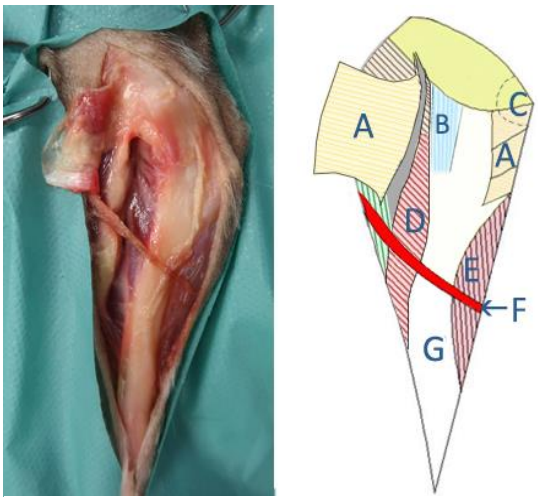

Figura 10.1.3 - Vista medial do membro pélvico do cão, ao nível proximal da perna.
Destacam-se as seguintes estruturas: **A**- *pes anserinus* seccionado, **B**- ligamento colateral medial, **C** tuberosidade tibial sob a fáscia, **D**- m. poplíteo, **E**- m. tibial cranial, **F**- v. safena medial, G- diáfise tibial.

d) Elevar o **m. poplíteo** da sua origem incidindo o bordo medial da sua inserção na tíbia (Fig. 10.1.4);

e) Quando se pretende expor completamente a face caudal do osso, deve elevar-se o **m. flexor digital profundo** (pode também ser chamado de **m. flexor digital longo, constituído pelo m. flexor digital lateral, m. flexor digital medial e m. tibial caudal**), do córtex cranial da tíbia. Manter a proximidade ao osso para evitar danificar a **a. poplítea**;

f) Incidir o bordo cranial do **m. tibial cranial**, lateralmente à tuberosidade da tíbia (Fig. 10.1.5);

g) Elevar o **m. tibial cranial** do bordo lateral do córtex da tíbia. A quantidade de m. que é necessário elevar depende da intensão do procedimento. É importante ter bastante cuidado nesta manobra para não danificar o tendão do **m. extensor digital longo** (Fig. 10.1.5):

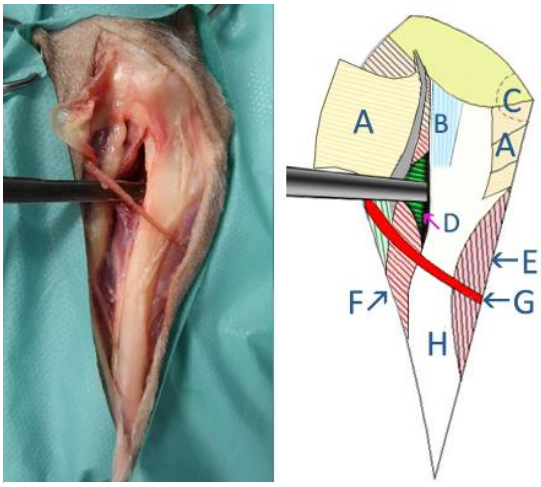

Figura 10.1.4 - Vista medial do membro pélvico do cão, ao nível proximal da perna.
Destacam-se as seguintes estruturas: **A**- *pes anserinus* seccionado, **B**- ligamento colateral medial, **C** tuberosidade tibial sob a fáscia, **D**- m. flexor digital profundo, **E**- m. tibial cranial, **F**- m. poplíteo, **G**-v. safena medial, **H**- diáfise tibial.

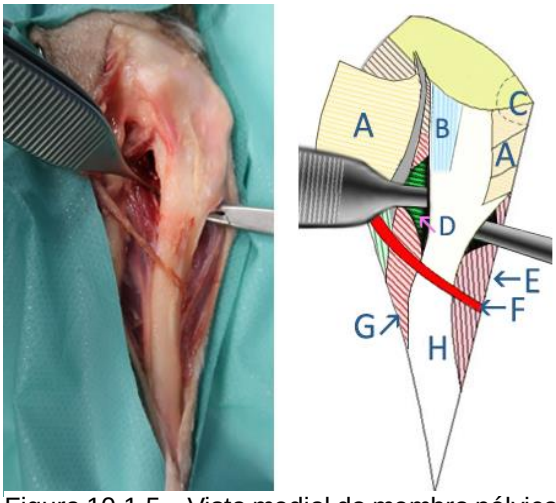

Figura 10.1.5 – Vista medial do membro pélvico do cão, ao nível proximal da perna.
Destacam-se as seguintes estruturas: **A**- *pes anserinus* seccionado, **B**- ligamento colateral medial, **C** tuberosidade tibial sob a fáscia, **D**- m. flexor digital profundo, **E**- m. tibial cranial elevado, **F**- m. poplíteo, **G**-v. safena medial, **H**- diáfise tibial.

Encerramento:

a) Usando um fio absorvível, suturar bordo cranial do **m. sartório** à fáscia adjacente com sutura contínua;

b) O **m. poplíteo** e o **m. tibial cranial** não necessitam de ser suturados pois aderem à tíbia por fibrose;

c) Encerrar o tecido subcutâneo com o mesmo fio de sutura;

d) A pele deve ser suturada com pontos interrompidos (fio absorvível ou não absorvível) ou sutura intradérmica (fio absorvível) (Johnson & Dunning, 2005; Latorre *et al*, 2009; Hayashi, 2019).

10.2 - Acesso medial à diáfise da tíbia

O presente acesso cirúrgico é indicado para efetuar a redução aberta e fixação de fraturas da diáfise da tíbia (Johnson, 2014).

A face medial da tíbia é um local de fácil acesso através de uma incisão na pele, tecido subcutâneo e fáscia, sem requerer a manipulação das estruturas vasculares (Hayashi et al, 2019). Por esse motivo, escolhe-se apresentar a abordagem que se segue:

Posicionamento: O animal deve ser colocado em decúbito lateral sobre o membro afetado.

Descrição do acesso:

a) Iniciar a incisão da pele na face medial sobre o côndilo medial da tíbia, prosseguir cranialmente em direção ao meio da diáfise e curvar para terminar caudalmente ao maléolo medial (Fig. 10.2.1):

Figura 10.2.1- Localização da incisão na pele, no cão.

b) Incidir a fáscia crural na face medial da tíbia, na mesma linha que a pele;

c) Seccionar a fáscia entre o **m. tibial cranial** e o **m. flexor digital longo**, afastando este último caudomedialmente (Fig. 10.2.2);

d) Iniciar uma incisão na fáscia crural, ao nível da tuberosidade da tíbia, sobre o bordo cranial do **m. tibial cranial** e prosseguir ao longo de toda a sua extensão até distalmente ao seu tendão (Fig. 10.2.3);

e) Rebater o **m. tibial cranial** e o **m. extensor digital longo** caudolateralmente para expor a tíbia. Neste plano é importante ter atenção à **a. tibial cranial** que passa entre a tíbia e a fíbula (Fig. 10.2.3):

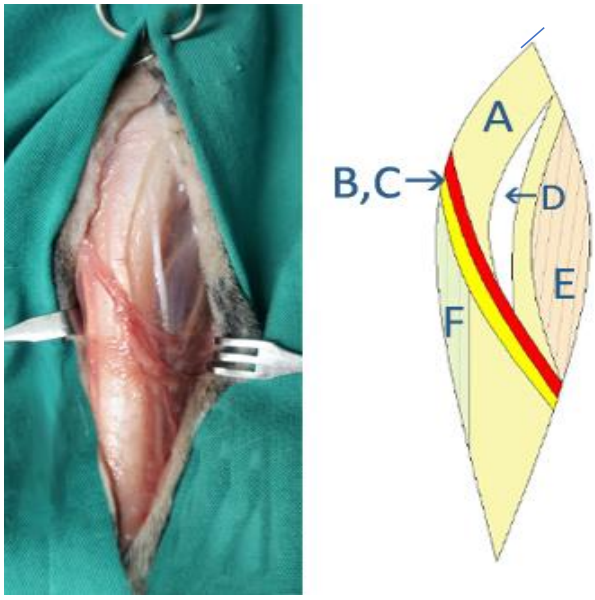

Figura 10.2.2 - Vista medial do membro pélvico do cão, ao nível da perna após a incisão da pele.
Destacam-se as seguintes estruturas: **A**- fáscia crural, **B**- n. safeno medial, **C**- rr. craniais da a. e v. safenas mediais, **D**- diáfise da tíbia sob a incisão da fáscia, **E**- m. tibial cranial sob a fáscia crural, **F**- m. flexor digital longo sob a fáscia crural.

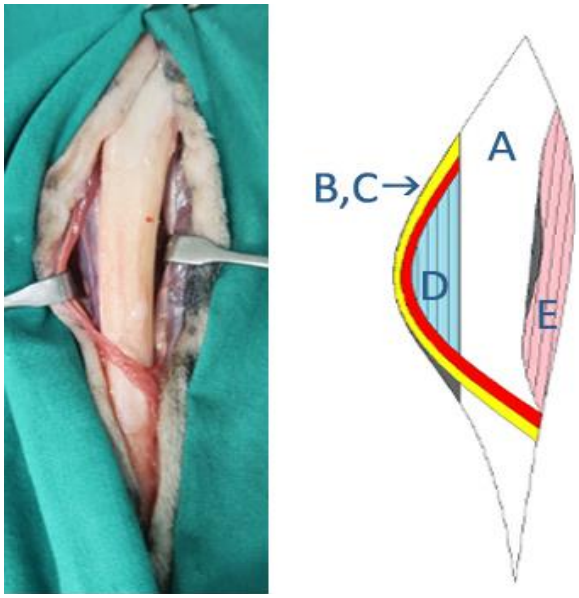

Figura 10.2.3 - Vista medial do membro pélvico do cão, ao nível da perna.
Destacam-se as seguintes estruturas: **A**- diáfise da tíbia, **B**- n. safeno medial, **C**- rr. craniais da a. e v. safenas mediais, **D**- m. flexor digital longo, **E**- m. tibial cranial.

Encerramento:

a) Suturar a fáscia crural profunda com uma sutura interrompida. Utilizar um fio de sutura absorvível;

b) Aproximar o tecido subcutâneo com o mesmo fio de sutura;

c) A pele deve ser suturada com pontos interrompidos (fio absorvível ou não absorvível) ou sutura intradérmica (fio absorvível) (Johnson, 2014).

Capítulo 11 – Acessos cirúrgicos à articulação tarsocrural

Os acessos cirúrgicos à articulação do tarso são utilizados para a resolução de problemas articulares como luxações, reparação dos ligamentos colaterais, de fraturas na porção mais distal da tíbia e também OCD (Boudrieu & Welch, 2013).

Estruturas a ter em especial consideração: **vv. safenas medial** e **lateral** (Johnson & Dunning, 2005).

Referências anatómicas: O maléolo lateral no acesso lateral e o maléolo medial no acesso medial, assim como a própria articulação tarsocrural são as proeminências ósseas que servem de referência para a realização da incisão na pele (Johnson, 2014).

11.1 - Acesso ao maléolo lateral e à articulação tarsocrural

O presente acesso cirúrgico é indicado para:

i) Efetuar a redução cirúrgica da luxação da articulação tarsocrural;

ii) efetuar a redução aberta e fixação de uma fratura do maléolo lateral da fíbula, ou acima deste;

iii) realizar uma osteocondroplastia numa situação de OCD da crista troclear lateral;

iv) reparar os ligamentos colaterais da articulação, quando ruturados (Latorre *et al*, 2009).

Descrição do acesso cirúrgico:

a) Realizar uma incisão curva sobre a pele centrada no maléolo lateral e prosseguir até próximo da **v. safena lateral**. Terminar distalmente à articulação tarsocrural (Fig. 11.1.1):

Figura 11.1.1 - Localização da incisão da pele, no cão.

b) Incidir e afastar a fáscia da perna para permitir a visualização das estruturas subjacentes, nomeadamente o retináculo extensor dos mm. peroniais que se localiza sobre o maléolo lateral;

c) Para aceder-se ao maléolo lateral deve fazer-se uma incisão no retináculo, paralela ao bordo dorsal do tendão do **m. peronial longo**, cuidadosamente para não lesionar este pequeno tendão. Afastar o tendão em qualquer direção (Fig. 11.1.2);

d) Estender a articulação e incidir a cápsula articular desde a tíbia em direção distal, dorsal e paralelamente ao ligamento colateral lateral, expondo a crista troclear lateral do tálus (Fig. 11.1.3).;

e) A face plantar da crista troclear lateral do tálus pode também ser exposta através de uma incisão na cápsula articular, depois de retrair os tendões do **m. peronial curto** e do **m. extensor digital lateral** e fletindo a articulação. Deve elevar-se uma porção do retináculo para fazer esta incisão. É importante ter o cuidado de preservar o máximo possível da parte profunda, curta do ligamento colateral lateral (Fig. 11.1.3):

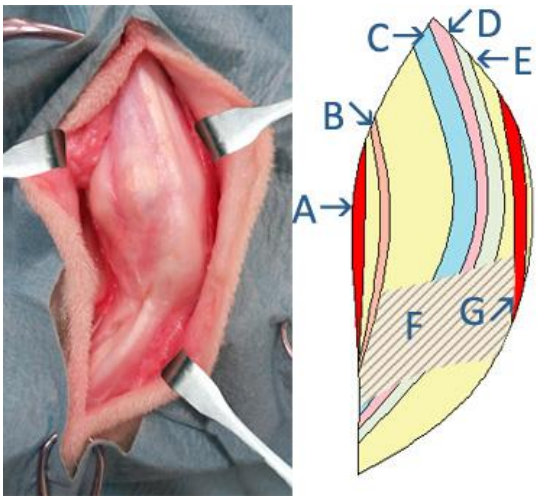

Figura 11.1.2 – Vista lateral do membro pélvico do cão ao nível da articulação do tarso.
Destacam-se as seguintes estruturas: **A**- v. safena, **B**- tendão do m. extensor digital longo, **C**- tendão do m. peronial longo, **D**- tendão do m. extensor digital lateral, **E**- tendão do m. peronial curto, **F** -retináculo extensor, **G**- rr. caudais da a. e da v. safenas laterais.

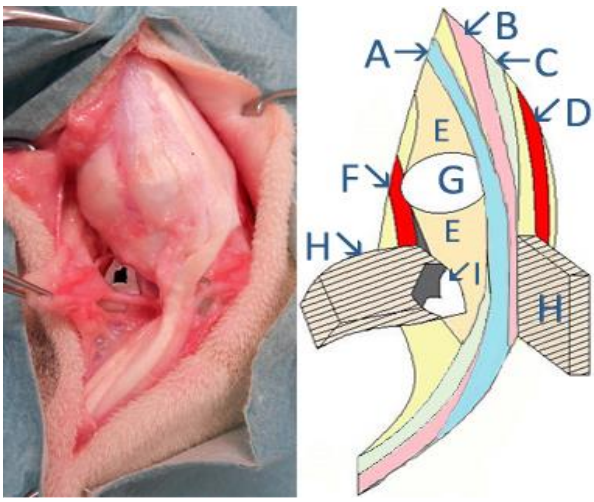

Figura 11.1.3 - Vista lateral do membro pélvico do cão ao nível da articulação do tarso após incisão da cápsula articular.
Destacam-se as seguintes estruturas: **A**- tendão do m. peronial longo, **B**- tendão do m. extensor digital lateral, **C**- tendão do m. peronial curto, **D**- rr. caudais da a. e da v. safenas laterais, **E**- ligamento colateral lateral **F**-v. safena, **G**-maléolo lateral, **H-** retináculo extensor**, I-** crista troclear lateral do tálus.

Encerramento:

a) Suturar a cápsula articular e o retináculo com um fio de sutura absorvível, por meio de pontos interrompidos. Deve ter-se em atenção que o fio não deve ficar exposto na parte

interna da cápsula para não causar erosão e consecutivamente, inflamação articular. Assim sendo, os pontos devem ser dados pela camada externa da cápsula articular;

b) Encerrar a fáscia crural e o tecido subcutâneo em camadas distintas, com o mesmo fio de sutura;

c) A pele deve ser suturada com pontos interrompidos (fio absorvível ou não absorvível) ou sutura intradérmica (fio absorvível) (Latorre *et al*, 2009; Johnson, 2014).

11.2 - Acesso ao maléolo medial e à articulação tarsocrural

O presente acesso cirúrgico é indicado para:

i) efetuar a redução aberta e fixação de fraturas supramaleolares da tíbia e fraturas do maléolo medial da tíbia;

ii) realizar uma osteocondroplastia em caso de OCD da crista medial da tróclea do tálus;

iii) reduzir cirurgicamente luxações da articulação tarsocrural;

iv) reparar os ligamentos colaterais mediais da articulação (Latorre *et al*, 2009).

Posicionamento: o animal deve ser colocado em decúbito lateral sobre o membro afetado.

Descrição do acesso cirúrgico:

a) Realizar uma incisão curva sobre a pele, desde o quarto distal da tíbia até à articulação do tarso e metatarsos, medialmente. (Fig. 11.2.1):

Figura 11.2.1 - Localização da incisão da pele, no cão.

b) Seccionar o tecido subcutâneo e a fáscia crural pelas mesmas linhas da incisão na pele (Fig. 11.2.2);

c) Incidir a cápsula articular paralelamente ao ligamento colateral medial da articulação do tarso, desde a tíbia até ao colo do tálus. Estender a articulação de forma a expor a crista medial do tálus (Fig. 11.2.3):

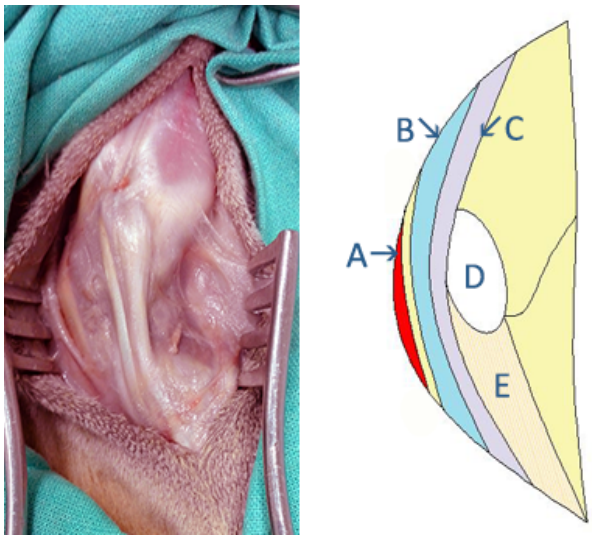

Figura 11.2.2 - Vista medial do membro pélvico do cão ao nível da articulação do tarso. Destacam-se as seguintes estruturas**:** **A**- rr. caudais da a. e da v. safenas mediais, **B**- tendão do m. flexor digital profundo, **C**- tendão do m. tibial caudal **D**- maléolo medial da tíbia,

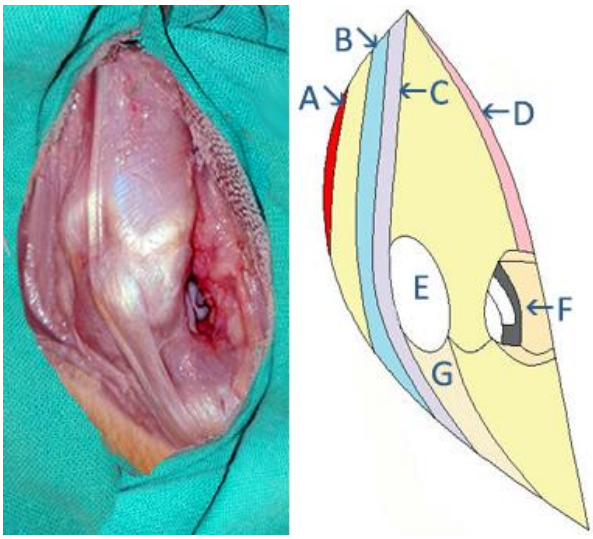

Figura 11.2.3 - Vista medial do membro pélvico do cão ao nível da articulação do tarso após a incisão da cápsula articular.
Destacam-se as seguintes estruturas: **A**- rr. caudais da a. e da v. safenas mediais, **B**- tendão do m. flexor digital profundo, **C**- tendão do m. tibial caudal, **D**- tendão do m. tibial cranial, **E**- maléolo medial da tíbia, **F**- crista medial do tálus, **G**- ligamento colateral medial.

d) Para aceder à face plantar da crista troclear deve incidir-se a cápsula articular caudalmente ao ligamento colateral medial. Elevar e proteger os tendões do **m. tibial caudal** e do **m. flexor digital profundo** à medida que se faz a incisão. Tal processo requer que se seccionem os tecidos do retináculo medial paralelamente a estes tendões;

e) Para visualizar o tálus podem ser necessários movimentos de flexão, extensão e rotação;

f) Para obter-se uma exposição adicional à articulação, nomeadamente à porção caudal distal da tíbia é necessário estender a incisão da pele proximalmente ao longo do bordo caudomedial da tíbia e incidir longitudinalmente o retináculo existente sobre o tendão do **m. flexor longo do polegar**. Este tendão deve ser movido caudalmente para permitir uma melhor exposição do sustentáculo do tálus.

Encerramento:

a) Como em todas as cápsulas articulares, os pontos da sutura a efetuar devem ser interrompidos. Deve utilizar-se um fio de sutura absorvível. Deve ter-se em atenção que

o fio não deve ficar exposto na parte interna da cápsula para não causar erosão e consecutivamente, inflamação articular. Assim sendo, os pontos devem ser dados pela camada externa da cápsula articular;

b) Encerrar as fáscias crurais superficial e profunda e subcutânea em camadas distintas. Pode utilizar-se um padrão de sutura contínuo e o fio de sutura deve ser absorvível;

c) A pele deve ser suturada com pontos interrompidos (fio absorvível ou não absorvível) ou sutura intradérmica (fio absorvível) (Johnson, 2014).

CONCLUSÕES

Com este trabalho foi desenvolvido um documento didático, útil na formação de futuros Médicos Veterinários a frequentar a Unidade Curricular de Cirurgia de Animais de Companhia I e de colegas já em atividade, que queiram enveredar pela área da cirurgia ortopédica.

O presente atlas pretende compilar num só documento os acessos cirúrgicos mais usados para abordar os membros torácico e pélvico de animais de companhia, atendendo às técnicas mais recentes de intervenção ortopédica, aproximando os estudantes da clínica cirúrgica. A tomada de conhecimento anatómico na sua plenitude oferece uma maior segurança para a correta execução de cirurgias ortopédicas, minimizando o risco de possíveis lesões iatrogénicas.

A compilação fotográfica, complementada com as ilustrações esquemáticas apresentadas e devidamente legendadas, melhora a aprendizagem da localização das estruturas essenciais dos membros torácicos e dos membros pélvicos, nomeadamente dos ossos, dos músculos, dos nervos e das principais artérias e veias, bem como a aplicação esse conhecimento nas abordagens a problemas ósseos e articulares. São salientados ao longo do trabalho os procedimentos necessários, bem como a importância de preservar as estruturas anatómicas, e as consequências práticas no caso de lesão.

As ilustrações esquemáticas permitem ao cirurgião uma melhor orientação em relação à anatomia da região e ajudam a elucidar alguns detalhes de cada acesso, como por exemplo as origens e as inserções musculares.

O presente documento foi elaborado a cores, o que representa uma mais valia em relação a outras referências bibliográficas anteriores baseados em desenhos monocromáticos, permitindo uma melhor associação e integração do conhecimento das estruturas a aceder durante a cirurgia.

O documento contribuiu para a normalização da nomenclatura usada nas descrições dos acessos cirúrgicos, que resulta de um equilíbrio entre a terminologia adaptada dos termos em latim, da Nomina Anatómica Veterinária e a terminologia usada na bibliografia ortopédica mais recente. Nos casos em que encontrámos divergências na nomenclatura, são aqui apresentados os diferentes termos para a mesma estrutura, permitindo clarificar situações que pudessem levantar duvidas sobre a hipótese de serem estruturas diferentes.

A elaboração deste trabalho permitiu a consolidação de conhecimentos relacionados com as estruturas do membro torácico e do membro pélvico do cão e do gato, como resultado

do estudo dos acessos cirúrgicos utilizados nestas espécies e da sua aplicação através da disseção de cadáveres. A sua realização permitiu ainda um conhecimento mais aprofundado das estruturas representadas, por forma a maximizar a correspondência com as estruturas que ilustram.

REFERÊNCIAS BIBLIOGRÁFICAS

Abraham J. Bezuidenhout (2013). Veins. In Evans, H. E., & De Lahunta, A. (2013). Miller's anatomy of the dog (4th ed. pp 505 – 534) MO, USA: Saunders Elsevier.

Alves-Pimenta, S., Ginja, M. & Colaço, B. (2019). Role of elbow incongruity in canine elbow dysplasia: advances in diagnostics and biomechanics. *Veterinary and comparative orthopaedics and traumatology* 32(2):87-96.

Anatolitou, A., Kasakos, G. & Prasinos, N. (2012). Peripheral nerve damage in companion animals. *Hellenic journal of companion animal medicine*, 1(2): 12-19.

Allen, M. J. (2012). Advances in total joint replacement in small animals. *Journal of small animal practice. British small animal veterinary association* (pp 1-12). doi: 10.1111/j.1748-5827.2012.01264.

Boudrieu, J. Randy. (2003). Fractures of the radius and ulna. In D. Slatter (Ed.), *Textbook of small animal surgery. (*3rd ed. pp 1953.1973). Philadelphia, PA Saunders.

Boudrieu, J. Randy. (2003). Fractures of the tibia and fibula. In D. Slatter (Ed.), *Textbook of small animal surgery. (*3rd ed. pp 2144-2157). Philadelphia, PA Saunders.

DeCamp, Charles E. (2012). Fractures of the pelvis. In K. M. Tobias & S. A. Johnston. *Veterinary surgery small animal* (pp 801-815). Missouri: Elsevier Saunders.

Done, S. H.**,** Goody, P. C. & Evans, S. A. & Stickland, N. C. (2009). *Color atlas of veterinary anatomy (*2nd ed. pp 139, 140, 333*).* Reino Unido: Mosby.

Evans, H. E., & De Lahunta, A. (2013). Miller's anatomy of the dog (4th ed. pp 140, 618- 657). MO, USA: Saunders Elsevier.

Hayashi, K., Shulz, K. S. & Fossum, T. W. (2019). Management of specific fractures. In T. W. Fossum (Ed). *Small animal surgery* (5th ed. pp 1036-1133*).* Philadelphia, PA: Elsevier.

Hayashi, K. & Kapatkin, A. (2012) Fractures of the tibia and fibula. In K. M. Tobias & S. A. Johnston. *Veterinary surgery small animal* (pp. 999-1013) Missouri: Elsevier Saunders, Vol 1.

Hodik**,** V**.,** Golovanov**,** A. & Ranen, E. (2013). Excision arthroplasty for treatment of a chronic traumatic medial scapulohumeral joint luxation in a dog. *Israel journal of veterinary medicine*, 68(1): 65-68.

Hulse, D., Kerin, S. & Mertens, D. (2005). Fractures of the femoral diaphysis. In A. L. Johnson, J. E. F. Houlton & R. Vannini. *AO principles of fracture management on the dog and cat (*pp 272-285*)* Clavadelerstrasse: AO Publishing.

Johnson, A. L. & Dunning, D. (2005). *Atlas of orthopedic surgical procedures of the dog and cat (*pp 2-206). Missouri: Elsevier Saunders.

Johnson, Kenneth A. (2014). *Piermattei's atlas of surgical approaches to the bones and joints of the dog and cat. (*5th ed. pp 2--443). Missouri: Elsevier Saunders.

Langley-Hobbs J. (2012). Fractures of the humerus. In K. M. Tobias & S. A. Johnston. *Veterinary surgery small animal* (pp 709-723). Missouri: Elsevier Saunders.

Latorre, R., Gil, F., Climent, S., López, O., Henry, R., Ayala, M., Ranlirez, G., Martinez, F. & Vásquez, J. (2009)**.** *Color atlas of surgical approaches to the bones and joints of the dog and cat.* (pp 13-233). Argentina: Inter-Médica.

Mason, D.R., Schulz, K.S., Fujita, Y., Kass, P.H., Stover, S.M., (2005). In vitro force mapping of normal canine humeroradial and humeroulnar joints. *American journal of veterinary research* 66, 132-135.

Patiño, J. (2001). *Reflexiones sobre la ética quirúrgica a la luz de la ética nicomaquea. lecciones de cirugía*. Bogotá Editorial Médica Panamericana.

Peck, J. (2012). Scapula. In K. .M. Tobias & S. A. Johnston (Eds.). *Veterinary surgery small animal* (pp 685-691). Missouri : Elsevier Saunders Vol. 1.

Piermattei, D. L., Flo, G. L., & DeCamp, C. E. (2006). Fractures of the scapula. In D. L. Piermattei, G. L. Flo, C. E. DeCamp (Eds.), Brinker, Piermattei, and Flo's handbook of small animal orthopedics and fracture repair (4th ed. pp 3-24, 255-264). Philadelphia, PA: Saunders, Elsevier Science.

Relva, Celina Lopes. 2010. Bases anatómicas para os principais acessos cirúrgicos ao membro torácico do cão. (Dissertação de Mestrado).

Smith, K. (2012). Pathogenesis, diagnosis, and control of canine hip dysplasia. In K. M. Tobias & S. A. Johnston (Eds.), *Veterinary surgery small animal* (pp 824-848). Missouri: Elsevier Saunders.

Schulz, K. & Krotscheck, U. (2003). Canine elbow dysplasia. In D. Slatter (Ed.), *Textbook of small animal surgery (*3rd ed. pp 1927-1952). Philadelphia, PA: Saunders.

Schulz, K. S., Hayashi, K. & Fossum, T. W. (2019). Diseases of the joints. In T. W. Fossum (Ed.), *Small animal surgery* (5th ed. pp 1134-1279). Philadelphia, PA: Elsevier.

Turner, T. (2005). Fractures of the humerus. In A. L. Johnson, J. E. F. Houlton & R. Vannini (Ed.), *AO principles of fracture management in the dog and cat* (pp 201-228). Clavadelerstrasse, Switzerland: AO Publishing.

Tomlinson, J. L. (2003). Fractures of the humerus. In D. Slatter (Ed.), *Textbook of small animal surgery* (3rd ed. pp 1905-1918). Philadelphia, PA Saunders.

Vasseur, P. (2003). Stifle joint. In D. Slatter. (Ed.) *Textbook of small animal surgery* (3rd ed. pp 2090-2003). Philadelphia, PA Saunders Vol. 2.

World Association of Veterinary Anatomists. (2017). Nomina anatomica veterinaria, N.A.V. (6th ed.). Disponível em: http://www.wava-amav.org.