UNIVERSIDADE DE TRÁS-OS-MONTES E ALTO DOURO

Escola de Ciências Agrárias e Veterinárias – Departamento de Ciências Veterinárias

RELATÓRIO FINAL DE ESTÁGIO

MEDICINA E CIRURGIA DE ANIMAIS DE ZOOLÓGICO E SELVAGENS

Relatório final de estágio profissional no
Mestrado Integrado em Medicina Veterinária

Joana da Vinha Santos

Orientador: Professor José Júlio Gonçalves Barros Martins

Co-orientador: Doutor Nuno Miguel Assunção Cruz Alvura

VILA REAL, 2013

UNIVERSIDADE DE TRÁS-OS-MONTES E ALTO DOURO

ESCOLA DE CIÊNCIAS AGRÁRIAS E VETERINÁRIAS

Departamento de Ciências Veterinárias

Relatório Final de Estágio
Mestrado Integrado em Medicina Veterinária

Medicina e Cirurgia de animais de Zoológico e Selvagens

Orientador: Professor José Júlio Gonçalves Barros Martins

Co-orientador: Doutor Nuno Miguel Assunção Cruz Alvura

Orientando: Joana da Vinha Santos

Composição do Júri:

Doutora Cristina Maria Teixeira Saraiva Santos

Doutor Filipe da Costa Silva

Doutor Nuno Miguel Assunção Cruz Alvura

Vila Real, 2013

Relatório submetido à Universidade de Trás-os-Montes e Alto Douro, para cumprimento dos requisitos necessários à obtenção do grau de Mestre em Medicina Veterinária, elaborado sob a orientação do Professor José Júlio Gonçalves Barros Martins e co-orientação do Doutor Nuno Miguel Assunção Cruz Alvura.

Agradecimentos

Ao Professor José Júlio, por aceitar coordenar e orientar meu trabalho e também por todo o interesse, auxílio e apoio durante o meu período de estágio.

Ao Doutor Nuno Alvura pela amabilidade e por tudo o que me ensinou, sempre com paciência, interesse e disposto a ajudar-me ao longo do meu estágio.

Ao Zoo da Maia por me permitir estagiar e realizar o meu trabalho no local.

À Paula Telinhos e ao Paulo Carneiro, pela enorme simpatia e disponibilidade, por tudo o que me ensinaram e pela ajuda que sempre estiveram dispostos a dar.

À Enfermeira Veterinária Andreia Rocha, por toda a dedicação e ajuda ao longo da minha jornada, por tudo o que ensinou e pela simpatia e amizade.

À Engenheira Zootécnica Andreia Silva, não só pelo seu apoio durante o meu trabalho, mas pela afeição e amabilidade.

Ao tratador Sr. Meireles que sempre me ajudou em tudo o que necessitava.

Aos estagiários que tive o prazer de conhecer, Marília, Madalena, Diogo, Raquel, Cláudia, sempre dispostos a ajudar e tornaram os dias no zoo ainda melhores.

Aos restantes funcionários do zoo que facilitaram a minha passagem no local.

Ao Professor José Almeida, sempre disposto a ajudar-me e que facilitou o meu contacto com a área de interesse que pretendia.

À Engenheira Teresa Coutinho, por todo o auxílio e conhecimento transmitido.

Aos meus pais, os meus melhores amigos, que me apoiam em todos os momentos da minha vida e que sempre me deram oportunidade de atingir o sucesso.

À minha família, irmã, irmão e avós, por todo o amor e carinho, e por me ajudarem a crescer a cada dia. Sem vocês não seria quem sou.

À Cristina por sempre me ajudou e me estimulou a superar as dificuldades, por toda a amizade e carinho.

Ao Jorge, pela hospitalidade e por toda a amizade e suporte que sempre demonstrou durante esta jornada.

À Juu, ao David, Diana, Sara, Nádia, Rita, Sandra, Sofia e Filipa, que adoro, e sem os quais nunca teria chegado onde cheguei e vivido o que vivi. Agradeço por todos os momentos que passámos juntos, por me ajudarem a crescer e a ser melhor.

E a todos que me ajudaram ao longo dos anos, a nível académico e pessoal, a tornar-me quem hoje sou.

Resumo

O presente relatório final de estágio do Mestrado Integrado em Medicina Veterinária representa o culminar de um estágio curricular de nove meses realizado no Zoo da Maia e é constituído pela descrição e discussão de quatro casos clínicos na área de Medicina e Cirurgia de Animais Selvagens e Exóticos, os quais foram acompanhados durante um estágio no Zoo da Maia.

A Medicina Veterinária de animais selvagens e exóticos, estejam ou não em Parques Zoológicos, tem vindo a ganhar peso, não só pela crescente preocupação com os animais e com a sua conservação, mas também devido à crescente procura por animais exóticos. Estes, não pertencendo à fauna autóctone, são por vezes bastante dispendiosos e, não existindo um conhecimento alargado acerca da sua biologia, fisiologia e patologia, colocam frequentemente desafios para a prática clínica.

Este estágio permitiu a adquisição de práticas, clínica e cirúrgica, que possibilitarão uma melhor abordagem destes animais e o desenvolvimento de uma opinião crítica relativamente a casos observados, tentando integrar os conhecimentos adquiridos durante os anos de estudo.

No presente trabalho, procuramos abranger espécies de diferentes classes taxonómicas, fazendo também a revisão bibliográfica de cada caso descrito, possibilitando-nos o entendimento das enfermidades que atingem algumas das espécies num zoo e a sua diferença para com os animais de companhia não exóticos e os animais de produção.

Um dos casos apresentados foca a prevalência de parasitas, no trato gastrointestinal na população de répteis do Zoo, quais os animais afetados e tratamentos efetuados. Noutro caso relatamos a insuficiência pancreática exócrina em tigre (*Panthera tigris*) e como esta doença se apresentou, bem como os procedimentos médico-veterinários realizados para o seu diagnóstico e o tratamento que permitiu remediar a situação. No terceiro caso, é feita a descrição de problemas respiratórios em cobra piton Asiática (*Python molurus bivittatus*), a gravidade desta situação patológica e salienta-se a importância de uma rápida e correta abordagem clínica. Por fim, o último caso aborda a resolução cirúrgica de uma fratura tibiotársica numa Arara-azul-e-amarela (*Ara ararauna*), descrevendo os procedimentos ortopédicos que o médico veterinário poderá optar e como realizá-los.

PALAVRAS-CHAVE: Parque zoológico, parasitas gastrointestinais, insuficiência pancreática exócrina, problemas respiratórios, fratura tibiotársica.

Abstract

The present internship report for the Masters degree in Veterinary Medicine represents the climax of a nine months internship at Zoo da Maia. It composed by the description and discussion of four clinical cases within the area of Medicine and Surgery of Wild, Zoo and Exotic animals, which were followed during the internship at the Zoo.

Zoo or even Wild Life and Exotic Animals Veterinarian Medicine has become more and more important, not only due to the growing concern regarding animals, not just domestic but also wild, and their preservation, but also because of the new pet species that the public has been acquiring, the exotic animals. So, this internship was focused on learning and knowing about these animals, to acquire clinical and surgical practice when approaching them, to develop a critical opinion when facing the clinical cases presented and to incorporate and combine the knowledge acquired during the years of graduation. It intends to approach different species from different taxonomic classes and also offers a small literature review, regarding each described clinical case.

On of the cases describe the study concerning the prevalence of parasites in the gastrointestinal tract of reptiles, which animals were affected and possible treatments. Another case describes exocrine pancreatic insufficiency in Tiger, how this disease was expressed, which veterinary procedures were made to identify the pathology and also to treat it, allowing the situation to be solved. Another case centers on respiratory problems in Burmese Python, the danger of this situation and the importance of a quick and correct clinical approach. Last case describes a surgical procedure to resolve a tibiotarsal fracture in a Blue-and-yellow Macaw, which orthopedic methods the Veterinary can choose and how to perform them.

This report offers an opportunity to understand the diseases and pathologies that afflict some of the species present in a zoo and the differences between these animals and the non-exotic pets and husbandry, which are much better studied.

KEYWORDS: zoo, gastrointestinal parasites, exocrine pancreatic insufficiency, respiratory problems, tibiotarsal fracture.

Índice geral

Agradecimentos i
Resumo iii
Abstract v
Índice geral vii
Índice de imagens ix
Índice de tabelas xi
Acrónimos xiii

Capítulo I 1
1. Introdução 3
1.1 O Zoo da Maia 3
1.2 Ética da manutenção de animais em parques zoológicos 5
1.3 O médico veterinário num parque zoológico 7

Capítulo II 11
2. Atividades desenvolvidas 13

Capítulo III 15
3. Casos clínicos de interesse 17
3.1 Prevalência de parasitas no trato gastrointestinal na população de répteis do Zoo da Maia 17
3.1.1. Colheita e conservação de fezes para o exame coprológico 19
3.1.2. Exame macroscópico 20
3.1.3. Exame microscópico 20
3.1.3.1. Exame direto a fresco 21
3.1.3.2. Método de Willis (ou Método de Flutuação) 22
3.1.4. Parasitas de répteis presentes no trato gastrointestinal 24
3.1.4.1. Protozoários 24
3.1.4.2. Céstodes 26
3.1.4.3. Trematodes 27
3.1.4.4. Nematodes 28
3.1.4.5. Acantocéfalos 32
3.1.4.6. Pentastomídeos 32
3.1.5. Pseudoparasitas e outros não parasitas 33
3.1.6. Resultados do estudo realizado no Zoo da Maia 34
3.1.7. Relato do caso: ascarídeos presentes em *Testudo graeca* 35
3.2. Insuficiência pancreática exócrina em *Panthera tigris* 38
3.2.1. Revisão de literatura 38
3.2.1.1. Pâncreas 38
3.2.1.2. Definição de Insuficiência pancreática exócrina 39
3.2.1.3. Epidemiologia e etiologia 40
3.2.1.4. Patogenia 41
3.2.1.5. Sinais clínicos 41
3.2.1.6. Diagnóstico 42
3.2.1.7. Tratamento 43
3.2.1.8. Complicações e prognóstico 44

3.2.2. Relato do caso 44
3.3. Pneumonia em cobra *Python molurus bivittatus* 47
3.3.1. Revisão de literatura 47
3.3.1.1. Introdução 47
3.3.1.2. Anatomia 47
3.3.1.3. Epidemiologia e etiologia 49
3.3.1.4. Etiologia 50
3.3.1.4.1. Doenças bacterianas 50
3.3.1.4.2. Doenças parasitárias 51
3.3.1.4.3. Doenças fúngicas 51
3.3.1.4.4. Doenças víricas 52
3.3.1.4.5. Doenças neoplásicas 53
3.3.1.5. História clinica, sinais clínicos e exame físico 53
3.3.1.6. Diagnóstico 55
3.3.1.7. Diagnósticos diferenciais 55
3.3.1.8. Tratamento 56
3.3.1.9. Prognóstico 57
3.3.2. Relato do caso 57
3.4. Resolução de fratura do tibiotarso em *Ara ararauna* 63
3.4.1. Revisão de literatura 63
3.4.1.1. Anestesia 63
3.4.1.1.1. Anestesia local 63
3.4.1.1.2. Anestesia geral 64
3.4.1.1.3. Considerações fisiológicas e anatómicas para a anestesia volátil 65
3.4.1.1.4. Equipamento anestésico para anestesia volátil 67
3.4.1.2. Procedimentos ortopédicos para a resolução de fratura da diáfise tibiotársica 70
3.4.1.2.1. Coaptação externa através de ligaduras e talas 71
3.4.1.2.2. Cavilha intramedular 71
3.4.1.2.3. Placa óssea 72
3.4.1.2.4. Técnica de Doyle 72
3.4.1.2.5. Técnica de conexão de Redig 73
3.4.1.2.6. Fixadores externos 73
3.4.1.2.7. Acesso cirúrgico ao tibiotarso 75
3.4.2. Relato do caso 76

Capítulo IV 81
4. Conclusão 83

Bibliografia 85
ANEXOS 89

Índice de Imagens

Imagem 1 : Mapa do Zoo 4
Imagem 2 : Incubadoras 5
Imagem 3 : Enfermaria de répteis e anfíbios 5
Imagem 4 : Resolução de fratura em Arara-Azul-e-Amarela 13
Imagem 5 : Necrópsia a *Hyla* 13
Imagem 6 : Sexagem de cobras 13
Imagem 7 : TAC a leoa 14
Imagem 8 : Exemplo de réptil 17
Imagem 9 : Distenção gástrica 18
Imagem 10 : Fezes e uratos 20
Imagem 11 : Material para realização do exame direto a fresco 21
Imagem 12 : Material para realização do método de Willis 23
Imagem 13 : Quisto de Entamoeba 24
Imagem 14 : Oocistos de coccidia 25
Imagem 15 : Hipertrofia gástrica no piloro 26
Imagem 16 : Ovo de céstode 26
Imagem 17 : Ovo de céstode 27
Imagem 18 : Ovo de trematode 28
Imagem 19 : Larva de nematode 29
Imagem 20 : Ovo de “hookworm” 29
Imagem 21 : Ovos de ascarídeo 31
Imagem 22 : Ovos de “pinworm” 31
Imagem 23 : Ovo de *Capillaria* 32
Imagem 24 : Ovo de acantocéfalo 32
Imagem 25 : Larva e ovo de pentastomídeo 33
Imagem 26 : Exemplos de pseudoparasita 34
Imagem 27 : Exemplos de pseudoparasita 34
Imagem 28 : Exemplar de Tartaruga Gregra 35
Imagem 29 : Ovo de ascarídeo 35
Imagem 30 : Larvas de ascarídeo 35
Imagem 31 : Secção sagital média da anatomia da tartaruga 36
Imagem 32 : Administração de líquidos via oral numa tartaruga 37
Imagem 33 : Fármaco Pantelmin® 37
Imagem 34 : Fármaco Vetramisol® 38
Imagem 35 : Tartaruga grega após tratamento 38
Imagem 36 : Anatomia do pâncreas 39
Imagem 37 : Atrofia pancreática 40
Imagem 38 : Corte histológico de pâncreas 40
Imagem 39 : Fezes 41
Imagem 40 : Enzimas pancreáticas 43
Imagem 41 : Fezes da tigresa 44
Imagem 42 : Tigresa deprimida 44
Imagem 43 : Ecografia abdominal 45
Imagem 44 : Enzimas pancreáticas 46
Imagem 45 : Tigresa Âmbar 47
Imagem 46 : Anatomia interna da cobra 48

Imagem 47 : Cavidade celómica ventral de cobra 48
Imagem 48 : cavidade celómica ventral de cobra 49
Imagem 49 : Porção respiratória do pulmão de cobra 49
Imagem 50 : Jaulas não adequadas 50
Imagem 51 : Iluminação e substrato adequado num habitat 53
Imagem 52 : Posição típica de cobra com problema respiratório 54
Imagem 53 : Secreção na cavidade oral 54
Imagem 54 : Administração de antibiótico *per os* 56
Imagem 55 : Cavidade oral de uma das pitons asiáticas 58
Imagem 56 : Área cutânea vermelha, no abdómen ventral 58
Imagem 57 : Muda de pele 59
Imagem 58 : Secreção na cavidade oral 59
Imagem 59 : Lesões *post-mortem* 60
Imagem 60 : Lesões post-mortem 61
Imagem 61 : Lesões post-mortem 61
Imagem 62 : Lesões post-mortem 62
Imagem 63 : Lesões post-mortem 62
Imagem 64 : Diagrama do funcionamento do sistema respiratório de aves 66
Imagem 65 : Tanque de indução de anestesia 67
Imagem 66 : Entubação 68
Imagem 67 : Copo coberto por luva de látex 69
Imagem 68 : cateter colocado no saco aéreo para anestesia 69
Imagem 69 : Osso longo de ave 70
Imagem 70 : Tala de Thomas e ligadura Robert Jones 71
Imagem 71 : Cavilha intramedular 72
Imagem 72 : Técnica de Doyle 72
Imagem 73 : Técnica de conexão de Redig 73
Imagem 74 : Fixador externo 74
Imagem 75 : Fixadores externos Tipo III 74
Imagem 76 : Esqueleto do membro pélvico, vista lateral 75
Imagem 77 : Acesso medial ao osso tibiotarso 76
Imagem 78 : Estrutuas identificadas durante a exposição do tibiotarso 76
Imagem 79 : Máscara 77
Imagem 80 : Preparação do campo cirúrgico 77
Imagem 81 : Cavilha intramedular inserida 77
Imagem 82 : Cavilha paralela ao membro e cavilha transversal 78
Imagem 83 : Fixação das cavilhas 78
Imagem 84 : Membro após cirurgia 79

Índice de Tabelas

Tabela 1 : Agentes anestésicos locais utilizados em aves 64
Tabela 2 : Agentes anestésicos voláteis utilizados em aves 64
Tabela 3 : Agentes anestésicos injetáveis utilizados em aves 64

Acrónimos

°C	Grau Celsius
%	Percentagem
µg	Micrograma
µL	Microlitro
µm	Micrómetro
ADN	Ácido desoxirribonucleico
BID	Duas vezes ao dia (12 em 12 horas)
d	Dia
dg	Decigrama
dL	Decilitro
DGAV	Direção-Geral de Alimentação e Veterinária
ELISA	*Enzyme-Linked Immunosorbent Assay*
g	Grama
G	Gauge
h	Hora
ICNF	Instituto da Conservação da Natureza e das Florestas
IC	Intracelómico
IM	Intramuscular
IP	Intraperitoneal
IPE	Insuficiência pancreática exócrina
IV	Intravenoso
kg	Quilograma
L	Litro
mc^2p	Associação de Museus e Centros de Ciência de Portugal
mEq	Miliequivalente
MIF	Mertiolato, Iodo e Formol
min	Minuto
mg	Miligrama
mL	Mililitro
mm	Milímetro
mmHg	Milímetro de mercúrio
ng	Nanograma
$PaCO_2$	Pressão arterial de dióxido de carbono
PCR	*Polymerase chain reaction*
PO	*Per os*
q	A cada
QID	Quatro vezes ao dia
SAF	Acetato de Sódio, Ácido Acético e Formaldeído
SC	Subcutâneo
SID	Uma vez ao dia (24 em 24 horas)
TAC	Tomografia Axial Computadorizada
TID	Três vezes ao dia
TLI	*Trypsin-like immunoreactivity*

Capítulo I

1. Introdução

O Estágio Curricular realizado no Zoo da Maia foi o culminar de um trajeto de seis anos, que permitiu aplicar os conhecimentos adquiridos ao longo do meu percurso escolar e possibilitou a preparação, tanto a nível profissional como pessoal, para o exercício da profissão Médico-Veterinária.

Este estágio foi iniciado a 1 de Setembro de 2012 e terminou a 31 de Maio de 2013, perfazendo, no total, nove meses de trabalho. Durante este período foram acompanhados e efetuados exames clínicos, procedimentos cirúrgicos, atividades nas áreas de melhoramento e enriquecimento ambiental e medicina veterinária preventiva, entre outros de igual importância.

A sua realização permitiu um melhor conhecimento do que é a Medicina Veterinária de animais selvagens e a sua prática num Parque Zoológico Português e a sua diferença com a Medicina Veterinária clínica e hospitalar de animais domésticos.

1.1. O Zoo da Maia

O Zoo da Maia foi fundado em 1985 por iniciativa da Junta de Freguesia da Maia com o objetivo inicial de criar um espaço pedagógico e de lazer para as crianças, tendo vindo a crescer desde essa altura (Imagem 1). Com o tempo, várias infraestruturas foram modificadas e/ou aumentadas e novas foram criadas, albergando grande variedade de espécies. Hoje, milhares de pessoas visitam o local e o zoo tem vindo a estabelecer protocolos de cooperação a vários níveis com diversas instituições.

Um parque zoológico não é apenas um lugar de visitação. Atualmente considera-se que as suas razões de ser devam ser a preservação e reprodução de espécies, a investigação e educação ambiental. Assim, não é de estranhar que ao longo do tempo o Zoo da Maia tenha investido nessas vertentes, com uma preocupação crescente relativamente ao bem-estar e conservação dos animais que alberga. A DGAV (Direção-Geral de Alimentação e Veterinária) e ICNF (Instituto da Conservação da Natureza e das Florestas) são serviços do Estado com autonomia administrativa e função consultora, sendo eles que tutelam os parques zoológicos em Portugal.

O parque zoológico é obrigado a dar conhecimento a estas duas entidades oficiais de todos os animais alojados, estando devidamente identificados com *microship*, marcas ou anilha. Todos são provenientes de reprodução em cativeiro no próprio Zoo da Maia ou vindos do exterior, quer de outros Zoológicos, quer de projetos

de conservação, apreensões pelo ICNF ou de circos. Nenhum dos animais expostos no Zoo da Maia foi capturado na natureza.

Imagem 1 - **Mapa do zoo. (Fonte: Zoo da Maia, 2013)**

Legenda:

1- **Grou da Manchúria.** 2-**Faisão prateado, Pato assobiador, Pato Brasileiro, Pato Mandarim, Tecelão de bico vermelho.** 3- **Grou Coroado, Grou do Paraíso.** 4- **Grou Pequeno, Pato Carolino.** 5- **Flamingo Menor, Pato Mandarim, Pato Carolino, Pato-real.** 6- **Ganso do Egipto, Cisne negro.** 7- **Turaco violeta, Chajá, Faisão Prateado, Pássaro do amor, Periquito de cabeça preta.** 8/9- **Pato das Bahamas, Pato assobiador, Zarro negrinha, Cisne negro, Pato brasileiro, pato-real, pato carolino.** 10- **Nandu comum.** 11- **Arara azul e amarela, catatua de crista amarela, papagaio cinzento, papagaio de fonte azul, papagaio do mangue.** 12- **Chajá.** 13- **Macaco verde.** 14- **Mandril, Porco-espinhos** 15- **Macaco Mona.** 16- **Macaco capuchinho/ Sagui comuns/ Lémure castanho.** 17- **Urso Pardo.** 18- **Muntjac** 19- **Canguro de Bennett.** 20- **Cisne branco, Cisne negro, pato mandarim, pato-real, Tadoma ferrugínea.** 21- **Leão-marinho.** 22- **Gibão de mãos brancas.** 23- **Leão.** 24- **Tigre.** 25- **Pantera, Leopardo.** 26- **Zebra de Grant, Pintada comum.** 27- **Lémure de Colar.** 28- **Chital, Pavão comum.** 29- **Lince Europeu/ Gato Leopardo.** 30- **Galinha/ Cabra Anã/ Pónei/ Caimão/ Iguana, Tartaruga.**

A- **Bilheteira.** B- **Reptilário/ salinha pedagógica/ futuras instalações da floresta tropical/ loja.** C- **Sala de festas/ Sala de Palestas.** D- **Clinica Veterinária, Internamento.** E- **Quarentena** F- **Futuras instalações do leão-marinho.**

O Zoológico da Maia tem inúmeros parceiros, patrocinadores e apoios e é associado e membro fundador da mc^2p - Associação de Museus e Centros de Ciência de Portugal. Também colabora ativamente com instituições dos diferentes níveis de ensino nacional no desenvolvimento de estágios curriculares e trabalhos de investigação científica, incluindo a Universidade de Trás-os-Montes e Alto Douro.

Outro ângulo de grande importância é o projeto pedagógico que o Zoo oferece aos seus visitantes. Com visitas guiadas, sensibilização para o enriquecimento e conservação ambiental, alimentação dos animais com auxílio dos tratadores, jogos didáticos e apresentação da Sala de Incubação (Imagem 2), procura-se sensibilizar os visitantes para a importância da biodiversidade e conservação das espécies.

Imagem 2 - Incubadoras encontradas na sala de incubação, que faz parte do projeto pedagógico do Zoo.

O zoológico está equipado com uma Clínica Veterinária não aberta ao público e que serve as necessidades diárias de prevenção e tratamento dos animais em cativeiro. A clínica compreende salas de clínica médica, cirurgia e internamento/enfermaria. No recinto do Zoo existe um edifício afastado da clínica para a quarentena de novos animais e na instalação do reptilário existe uma sala climatizada que funciona como enfermaria para répteis e anfíbios (Imagem 3), uma vez que as necessidades destes em temperatura e humidade são por vezes bastante específicas.

Imagem 3 - Enfermaria dos répteis e anfíbios. Cada "gaveta" mantém o animal à temperatura e luminosidade adequadas para otimizar o tratamento e ajudar à recuperação.

1.2. Ética da manutenção de animais em parques zoológicos

São considerados animais selvagens aqueles representativos de espécies não domesticadas, ou seja, que não sofreram seleção artificial para enfatizar traços específicos. A ética associada à sua manutenção em cativeiro tem sido desde sempre objeto de discussão (Kleiman *et al*., 2010).

A Ética incide sobre a moral das ações de um indivíduo, nomeadamente se são consideradas moralmente aceites segundo as suas motivações ou/e consequências (Rees, 2011). No entanto, quando nos focamos na moral é difícil chegar a um consenso e, por essa razão, a existência de parques zoológicos e a sua atividade tem sido alvo de grande discussão. Enquanto manter animais em vias de extinção para entretenimento e lucro não é justificável em termos éticos, muitos acreditam que mantê-los para conservação, pesquisa e educação já o é (Kleiman *et al*., 2010).

Alguns críticos denunciam os parques zoológicos como centros de exploração e tráfico legais de animais selvagens, enquanto os seus defensores contestam essas críticas relevando o papel que os zoos desempenham na conservação dos mesmos animais. Atualmente o debate está centrado no papel que os parques zoológicos têm na sociedade, quais as espécies que devem ser ou não exibidas, como deverão ser os animais exibidos e tratados e o que fazer com os excedentes de animais já não são necessários (Kleiman *et al*., 2010).

Os Parques Zoológicos profissionais são aqueles acreditados por associações zoológicas internacionais, regionais ou nacionais, e normalmente estas exigem que no seu funcionamento seja seguido um código de ética. No entanto estes códigos recomendam normas mínimas e não ótimas (Kleiman *et al*., 2010).

Kleiman *et al*. (2010) considera que os parques zoológicos, mesmo os que não têm como principal interesse o lucro, estão a "explorar os animais" e ao mesmo tempo impedir que estes vivam na natureza. No entanto, pelo seu papel educacional, devido à conservação dos animais e pelo fato de os zoos maioritariamente alojarem animais já antes em cativeiro ou animais cujos habitats têm vindo a ser destruídos ou fragmentados, a sua existência é considerada benéfica, desde que o bem-estar animal seja salvaguardado.

As necessidades fisiológicas e comportamentais deverão ser respeitadas e deve ser verificada a resposta do animal a estímulos do habitat em que se encontra e do ambiente a que tem acesso. Ou seja, deverá haver mais do que apenas água, comida, espaço para dormir e tratamento veterinário (Kleiman *et al*., 2010). A existência de esconderijos, ambiente livre de *stress* e oportunidade de exibir o seu comportamento natural, devem ser pontos importantes a respeitar quando se mantém um animal em cativeiro (Rees, 2011).

Como já mencionado, uma das missões dos zoológicos é a conservação. Esta também não fica de fora da discussão ética, pois os animais nascidos em zoológico não estão preparados para uma vida na natureza, havendo a possível perpetuação da domesticação e não a introdução destes na natureza, como é o desejo dos críticos dos zoológicos. No entanto, os zoos utilizam os animais como ferramentas de conservação das espécies de muitas outras maneiras (Kleiman *et al*., 2010).

Os parques zoológicos educam os visitantes para a defesa dos animais e dos seus habitats e muitos auxiliam na angariação de fundos para projetos de conservação *in situ* e *ex situ*. A investigação com e nos animais em cativeiro também pode de algum modo ajudar na conservação destes na natureza através do treino de técnicos, melhoramento de conhecimentos sobre cada espécie e existindo também programas

de reintrodução destes animais em santuários (Kleiman *et al*., 2010), ainda que estes sejam bastante limitados (Rees, 2011). Outras atividades incluem a manutenção de registos para troca de informação entre parques zoológicos (Rees, 2011).

1.3. O médico veterinário num parque zoológico

Os médicos veterinários são uma chave essencial para a conservação de espécies levada cabo em parques zoológicos. Tradicionalmente, o papel de um veterinário nestas instituições focava-se nas populações animais, assegurando a saúde destas através da aplicação de medicina terapêutica. Mas, agora que os zoos desempenham um papel importante na conservação, o papel do veterinário expandiu-se, focando-se também no bem-estar e aplicando a medicina preventiva (Deem, 2007).

Muito do que se sabe relativamente à saúde e bem-estar dos animais provêm de estudos realizados com animais domésticos. Existe informação relativamente a algumas espécies exóticas e selvagens mantidas em cativeiro ao longo dos anos, mas há outras, cuja informação é quase nula (Rees, 2011). É então necessário que o médico veterinário aplique conhecimentos de outras espécies semelhantes no tratamento de espécies para as quais não há informação concreta.

Doença é tudo o que leva a alteração das funções fisiológicas de um animal, produzindo sinais. O veterinário deve utilizar estes para fazer um diagnóstico. Os animais de zoo também estão suscetíveis a inúmeras doenças, no entanto o seu diagnóstico e tratamento é mais difícil do que em muitas das espécies domésticas (Rees, 2011), não só pela falta de informação específica, mas também devido ao difícil manuseamento dos animais e porque estes tendem a não demonstrar sinais clínicos óbvios (Miller e Fowler, 2012). É importante também realçar a capacidade desenvolvida pelos animais selvagens em disfarçar sintomatologia de doença, por vezes até à exaustão.

Assim, é necessário que os médico-veterinários que exercem nos zoos pratiquem vigilância contínua sobre os animais, dedicando a sua atenção não só aos indivíduos mas também aos grupos sociais a que estes pertencem. Se a medicina preventiva for praticada a necessidade de intervenções clínicas será reduzida, diminuindo o *stress* e alteração do estado mental dos animais e deixando-os mais calmos e menos agressivos (Rees, 2011).

A saúde dos animais é monitorizada por dois tipos de procedimentos, os não invasivos (como observação do animal, análise de fezes e urina,…), e os invasivos (como colheita de sangue, exame clínico, …) em que os últimos implicam uma

aproximação/contenção dos animais (Cooper, 2000). Apesar de os métodos invasivos oferecerem bastante informação, os não invasivos permitem avaliar o animal sem o capturar, conter e/ou anestesiar, minimizando o *stress* (Miller e Fowler, 2012).

A aproximação do médico veterinário aos animais deve ser realizada de modo cuidado. Apesar de se encontrarem em cativeiro, estes continuam a ser animais selvagens, alguns continuam com a sua agressividade natural e qualquer situação poderá provocar-lhes *stress* psicológico (medo) e consequente resposta agressiva. Esta pode mesmo levar o animal a lesionar-se a si mesmo numa tentativa de fuga e a ferir o veterinário ou ajudantes. A contenção adequada dos animais deverá sempre ser uma preocupação do médico veterinário quando os aborda (Rees, 2011).

Quando se pretende conter um animal é necessário ter em atenção o tipo de animal que se procura conter e a sua capacidade de ataque e defesa, a natureza da aflição e segurança pessoal do veterinário e pessoal auxiliar. Os métodos de contenção do animal englobam contenção psicológica (como a voz), contenção física (em jaula, pinças, redes, …) ou contenção química (anestesia) (Cheeran, 2008).

Apesar do último ser o mais utilizado na contenção das espécies agressivas e potencialmente perigosas, não é um procedimento simples (Cheeran, 2008). Certos medicamentos poderão causar efeitos indesejados pois são depressoras do sistema nervoso central (Hall *et al*., 2001) e em muitos casos, a natureza agressiva do animal impede a realização de um exame físico completo ou a colheita de sangue ou urina antes da administração do fármaco, impossibilitando a adequada preparação do animal doente para a anestesia.

Devido aos efeitos nocivos que os fármacos anestésicos poderão causar aos animais, deverá evitar-se o seu uso e, sempre que um animal seja anestesiado, deverá usar-se essa oportunidade para realizar um exame de rotina e realizar pequenos procedimentos como aparo de cascos ou lavagem dos dentes (Rees, 2011).

O treino do animal é um tipo de contenção psicológica que poderá ser justificado para facilitar o exame ou tratamento veterinário, como enriquecimento, de modo a ilustrar o comportamento natural dos animais, ou participação em pesquisas. O entretenimento para os visitantes (os chamados “shows”) também são uma razão justificativa para o treino, mas esta prática tem caído em desuso devido às questões éticas que ela coloca. O treino dos animais para exibirem determinados comportamentos ou posturas vai tornar mais fácil o trabalho do médico veterinário, reduzindo ao mesmo tempo o *stress* dos animais e a necessidade de contenção forçada (Rees, 2011).

A restrição dos movimentos do animal através de contenção física varia consideravelmente com a espécie de animal e o seu porte. As jaulas de contenção que limitem os movimentos dos animais para animais com tamanho considerável, os tubos de plástico para cobras e pequenos animais como roedores, toalhas para envolver crias e papagaios, são exemplos de contenção sem recorrer ao uso de anestesia (Cheeran 2008).

A morte de animais no zoo é um ponto sobre o qual o veterinário zoológico se deverá focar. Mesmo que não seja possível chegar a um diagnóstico conclusivo, a informação adquirida durante os exames *post-mortem* poderá ajudar a criar uma lista de diagnósticos diferenciais e permitir a aquisição de conhecimento relativamente à anatomia específica daquela espécie. Assim, as necrópsias deverão de ser realizadas em todos os animais que morrem nos zoos (Cooper, 2000).

A cirurgia a animais de zoológico é baseada em técnicas cirúrgicas aplicadas a animais domésticos e também humanos, mas devido à grande diversidade anatómica e fisiológica entre cada espécie, estas técnicas requerem adaptações conforme a espécie do animal abordado (Miller e Fowler, 2012).

Neste particular, as necrópsias oferecem a oportunidade ao veterinário para se ficar familiarizar com a anatomia e topografia dos órgãos. Por outro lado, porque a cirurgia em animais de zoo é ocasional e variada, muitas vezes o cirurgião terá de adaptar-se ao animal, podendo ter que alterar técnicas que poderão mesmo não resultar. Por tudo isto, a cirurgia de animais zoológicos é um desafio (Miller e Fowler, 2012).

Acresce ainda que devido à grande variedade de procedimentos cirúrgicos é impossível ter todo o material e equipamento necessário para cada um deles. É importante ter presente o básico e eventualmente adquirir itens específicos, tais como material ortopédico e laparoscópico. A sala de cirurgia deverá de estar preparada para receber animais de pequeno e grande porte, no entanto para grandes animais é comum realizar-se cirurgia de campo, desde que haja equipamento adequado para tal (Miller e Fowler, 2012).

Todos os zoos deverão de ter um edifício veterinário no local, que permita isolamento de animais em tratamento. Nem todos os zoos necessitam de todo o equipamento hospitalar, mas deverão de ter uma área para tratamento mínimo, procedimentos de emergência e tratamento/acompanhamento pós-operatório. É igualmente exigido um local de quarentena (Miller e Fowler, 2012).

Por fim, é relevante lembrar que num zoo nem sempre é possível oferecer todos os métodos de diagnóstico. Devido à segurança extra que o médico veterinário

deverá ter quando lida com animais não domesticados, devido ao porte de alguns, devido a particularidade das espécies, ou mesmo devido à falta de equipamento adequado, nem sempre é possível realizar certos procedimentos que poderiam ser benéficos.

O médico veterinário deve adaptar-se à realidade do parque zoológico conforme o que lhe é disponibilizado e tentar resolver os problemas com que se depara, de modo a ultrapassá-los da melhor maneira, muitas vezes com a colaboração de veterinários dedicados a outras áreas e de outros profissionais de saúde.

Capítulo II

2. Atividades desenvolvidas

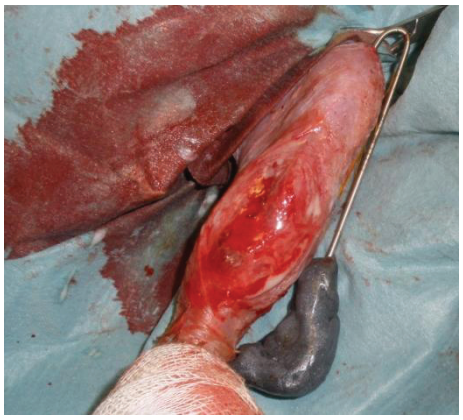

Imagem 4 - **Resolução de fratura em Arara-azul-e-amarela (*Ara ararauna*).**

De entre as atividades desenvolvidas no período de estágio no zoo, desde dia 1 de Setembro de 2012 até dia 31 de Maio de 2013, destacam-se assistência médica e acompanhamento de tratamentos, cirurgias (Imagem 4), colheita de material biológico (incluindo exame coproparasitológico, colheita de sangue, secreções e excreções corporais para análise laboratorial), exames complementares (como radiografia e ecografia), necropsias de animais que faleceram (Imagem 5), contenção e anestesia de animais, sexagem (Imagem 6), identificação, desparasitação, aplicação de enriquecimento ambiental em vários habitats e preparação e alimentação dos animais em cativeiro.

Imagem 5 - **Necrópsia a *Hyla*.**

No total, excluindo procedimentos simples e de rotina como desparasitações, exames médico-veterinários de rotina, sexagem e colocação de *microchip* para identificação, foram abordados cerca de 78 animais durante o estágio no Parque Zoológico da Maia (Anexo 1, Tabela 1), a maioria serpentes, sáurios e aves.

Imagem 6 - **Sexagem de cobras.**

Da casuística observada, os procedimentos médico-veterinários mais comuns realizados para além de aplicação de terapêutica e colheita de secreções e de sangue para análise em laboratório, foram necropsias (Anexo 1, Tabela 2), procedimentos cirúrgicos (Anexo 1, Tabela 3) e exames radiográficos. Foram realizadas 35 necropsias (ou seja 44,9% dos animais abordados), 11 cirurgias (14,1% dos animais abordados) e 10 radiografias (12,8%).

Outros procedimentos realizados, já mais raros, incluíram exame ecográfico, Tomografia Axial Computadorizada (Imagem 7), raspagens de pele, maneio obstétrico, aplicação de penso e limpeza de feridas.

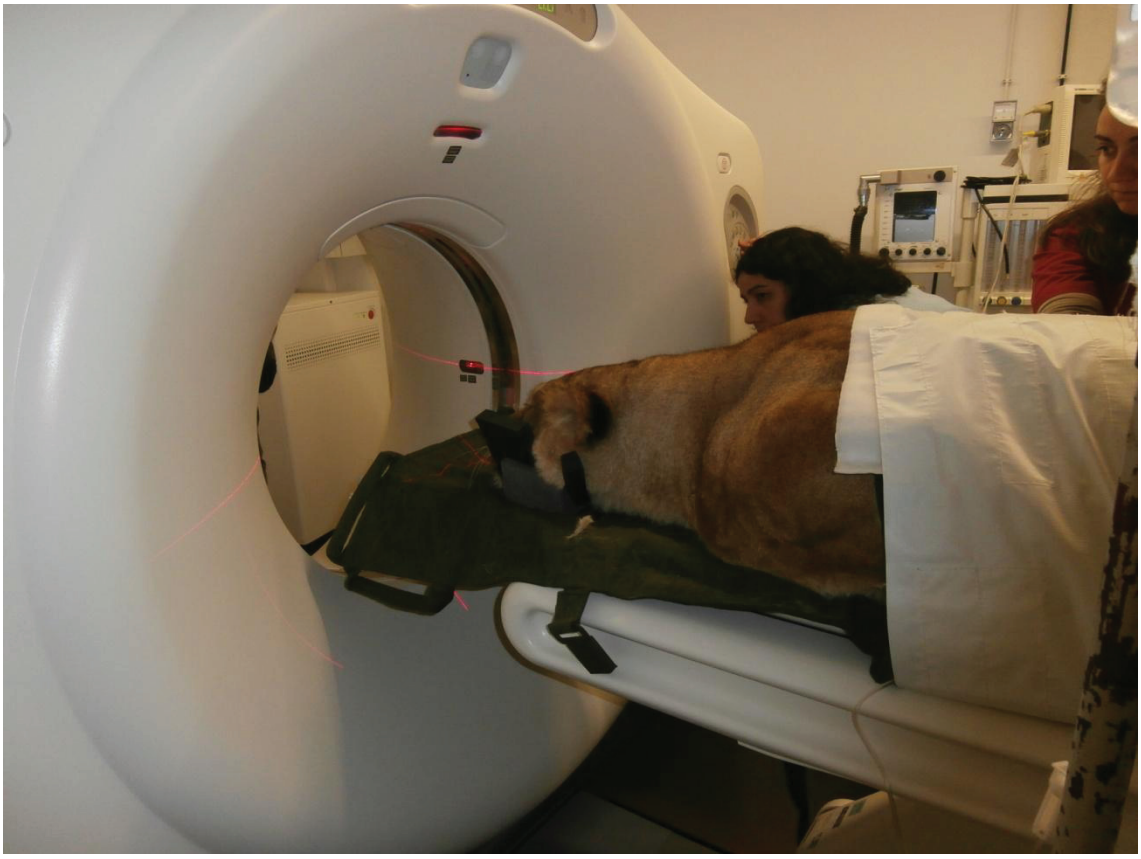

Imagem 7 - **Tomografia Axial Computadorizada (TAC) a leoa (*Panthera leo*).**

O estudo da prevalência de parasitas gastrointestinais na população de répteis e anfíbios do Zoo (Anexo 2) foi um trabalho contínuo e marcante durante o estágio. Ao longo de 8 meses (desde dia 17 de Outubro de 2012 até 31 de Maio de 2013) foram realizados exames coproparasitológicos a amostras de fezes de répteis e anfíbios e aplicada terapêutica adequada de acordo com os resultados dos exames. De dia 17 de Outubro de 2012 a 4 de Dezembro de 2012, as análises coproparasitológicas foram realizadas através da técnica de exame direto a fresco e, de dia 11 de Dezembro de 2012 até dia 31 de Maio de 2013, as análises foram realizadas através do Método de Willis. No total, foram colhidas e analisadas 160 amostras e realizadas 17 desparasitações acompanhadas por limpeza e desinfeção do habitat dos animais afetados, tal como reposição do substrato presente nos locais que os continham.

Capítulo III

3. Casos clínicos de interesse

3.1. Prevalência de parasitas no trato gastrointestinal na população de répteis do Zoológico da Maia

A parasitologia é uma área de interesse veterinário importante, especialmente em animais mantidos em cativeiro. Todos os animais apresentam risco de infeção por parasitas e faz parte da atividade médico-veterinária a prevenção, o diagnóstico, o tratamento e o controlo de parasitas internos e externos, a fim de manter a saúde e bem-estar dos animais e, eventualmente, dos funcionários e pessoas que têm acesso a estes.

Imagem 8 – Exemplo de réptil: Python *reticulatus* (Piton reticulada).

Neste capítulo, a abordagem incidirá sobre os répteis (Classe *Reptilia*) (Imagem 8), animais ainda pouco estudados, sendo alguns pouco expressivos corporalmente (como o caso das cobras), o que em certos casos poderá dificultar a observação clínica dos mesmos

Parasitas são animais que vivem interna ou externamente noutra espécie de animal (hospedeiro), de modo a obterem nutrientes e utilizar o corpo do hospedeiro como ambiente onde passam quase, senão toda, a sua vida (Mader, 2006). Todos os vertebrados têm parasitas e cada hospedeiro pode ter múltiplas espécies de parasitas (Mader, 2006). Enquanto alguns poderão causar doenças, outros conseguem viver com o seu hospedeiro sem causarem patologia. Outros ainda poderão mesmo autolimitar-se e em alguns casos poderão mesmo fazer parte da flora parasitária própria (Klingenberg, 2007).

O conhecimento dos parasitas de répteis é de uma forma geral escasso, desconhecendo-se em muitos casos, se o parasita é patogénico ou não causa danos (Mader, 2006). Por esta mesma razão, há poucos casos descritos que conectem alguns parasitas à morbilidade e mortalidade em répteis (Jacobson, 2007).

Nos Zoos, deparamo-nos com animais selvagens em cativeiro aos quais se procura oferecer um ambiente o mais semelhante possível àquele que teriam no habitat de que a espécie provém. Simultaneamente, deve reduzir-se ao máximo o *stress* a que o animal está sujeito, devendo por isso evitar-se toda a manipulação desnecessária. Consequentemente, um nível baixo de infeção parasitária destes animais na maioria dos casos não justifica o imediato tratamento, procurando-se antes controlar a infeção. É importante acompanhar a evolução da população parasitária, de

modo a evitar sobrepopulação desta que poderá levar a doença ou poderá ser consequência de doença.

Apesar de muitos dos ciclos de vida de parasitas em répteis permanecerem desconhecidos, é importante relembrar alguns dos mais conhecidos (Jacobson, 2007). Alguns poderão ter um ciclo de vida direto, em que apenas um hospedeiro é necessário para completar o ciclo, enquanto outros exibem um ciclo de vida indireto, em que são necessárias pelo menos duas espécies de hospedeiro para o completar (Mader, 2006). Neste último caso, a maioria das infeções são auto-limitantes quando os animais se encontram em cativeiro (Jacobson, 2007).

O parasitismo é desfavorável para o hospedeiro devido às consequências que poderá acarretar para este, mas a gravidade de uma parasitose vai depender do grau de parasitismo, da idade e imunidade do animal, da espécie do parasita e das condições ambientais a que o hospedeiro está sujeito (Ueno e Gonçalves, 1998). Os sinais não específicos como anorexia, perda de peso, inatividade, letargia e má performance reprodutiva foram associados a infeções parasitárias (Klingenberg, 2007), mas há sinais mais específicos que poderão indicar problemas parasitários gastrointestinais tais como fezes diarreicas, sanguinolentas, com muco, cheiro ou coloração alterada, vómito ou regurgitação e alterações neurológicas (Klingenberg, 2007). De um modo geral, os danos que os parasitas causam no hospedeiro estão relacionados com perda de nutrientes (que os parasitas consomem), destruição de tecidos, perda de sangue, obstrução, irritação e alergia, produção de substâncias tóxicas, imunossupressão e reações adversas corpo do hospedeiro, como por exemplo, inflamação, alterações hiperplásicas (Imagem 9), hipertrofia e/ou infeções bacterianas secundárias (Klingenberg, 2007).

Apesar do interesse emergente no uso de serologia no diagnóstico de parasitas, através de ELISA (*Enzyme-Linked Immunosorbent Assay*) ou PCR (*Polymerase chain reaction*), o método de diagnóstico mais aplicado continua a ser o exame fecal para verificar a presença de ovos ou larvas (Urquhart *et al.*, 1998). Esta técnica permite não só pesquisar a presença de parasitas gastrointestinais, mas também respiratórios e aqueles de outros sistemas que, de algum modo, englobem o sistema digestivo.

Imagem 9 - Distensão gástrica devido a hiperplasia do órgão causada por *Cryptosporidium*, numa cobra *Morelia spilota* (Piton carpete) (Fonte: Klingenberg, 2007)

As categorias de diagnóstico utilizadas no Zoo não se baseiam num nível concreto de nomenclatura taxonómica, pois o objetivo da taxonomia tipológica é distinto da parasitologia aplicada. Enquanto os taxonomistas geralmente classificam os organismos vivos em ramos e grupos que refletem as relações filogenéticas entre eles, as necessidades dos médicos-veterinários e parasitólogos clínicos satisfazem-se com categorias diagnósticas que não têm de coincidir com nenhum nível concreto da classificação taxonómica (Bowman, 2004).

No entanto, há casos em que basta identificar o hospedeiro e a família do parasita para rapidamente chegar ao género (taxonómico) do parasita (Bowman, 2004), ou para excluir outros. Por exemplo, o género *Sulcascaris* infesta tartarugas marinhas mas não tartarugas terrestres (Jacobson, 2007). Existem também muitas distinções importantes que poderão permitir ao médico-veterinário a identificação parasitária a níveis mais baixos da nomenclatura taxonómica, tais como distinções morfológicas, resposta a fármacos, e mesmo o tipo de desenvolvimento do parasita (Bowman, 2004).

3.1.1. Colheita e conservação de fezes para o exame coprológico

Sempre que possível, as fezes deverão ser colhidas diretamente do reto do animal (Urquhart *et al.*, 1998) para evitar contaminação externa, através do uso de cotonete estéril ("*swab*"). No entanto, devido ao *stress* provocado ao animal, pelo tamanho dos animais em questão e pelo facto de estes estarem em ambientes semi-controlados, justifica-se a colheita de material fecal presente no solo do habitat, se possível, imediatamente à evacuação. Apesar disso, é sempre tomado em atenção o facto de que estas fezes poderão estar contaminadas e poderá haver alteração das formas parasitárias.

A colheita é realizada para um copo estéril (devidamente identificado após a recolha), com luva (Urquhart *et al.*, 1998). Caso as fezes pertençam a animais pequenos, são recolhidas com uma pinça ou uma pequena vareta de madeira descartável, não contaminados. Idealmente a quantidade recolhida deverá ser 5 g (Urquhart *et al.*, 1998), mas esta quantidade nem sempre é possível de recolher em animais de tamanho reduzido.

Procura-se que as fezes colhidas sejam as mais frescas possíveis, que não tenham estado em contacto com água, e devem ser analisadas no mesmo dia, se possível de imediato. Caso não seja possível, a conservação das amostras fecais é de extrema importância, para evitar o desenvolvimento dos ovos presentes na amostra. A conservação poderá ser feita através do frio a 4 °C ou por conservação química (com

formol a 10%, álcool a 70%, SAF (Acetato de Sódio, Ácido Acético e Formaldeído) ou MIF (Mertiolato, Iodo e Formol)) (Neves *et al.*, 2005).

O método utilizado no Zoo da Maia é o da conservação pelo frio. As fezes poderão ser armazenadas a temperaturas reduzidas durante vinte e quatro horas, sempre até ao momento do exame.

3.1.2. Exame macroscópico

Este exame permite identificar as formas gerais dos parasitas (nematóides, cestóides, trematóides) e avaliar o especto das fezes. Há diferentes parâmetros a avaliar, tal como consistência, odor, cor, presença ou ausência de sangue, de muco, parasitas adultos ou outras situações anormais (Neves *et al.*, 2005). As fezes de réptil, normalmente, são castanhas a negras e poderão conter restos de alimento ingerido, que não foi totalmente digerido.

É, no entanto, necessário relembrar a variação do especto das fezes entre espécies e entre animais da mesma espécie. Deve-se avaliar macroscopicamente diferentes amostras de fezes ao longo do tempo, de modo a reconhecer o que é considerado normal para o animal em questão.

Imagem 10 - **Fezes (castanho escuro) e uratos (branco) de *Lampropeltis getulus californiae* (Cobra Real da Califórnia).**

Outra nota importante é a contaminação das fezes dos répteis por uratos (Imagem 10). O ácido úrico, produto azotado que é eliminado do sangue pelo sistema excretor do réptil, é excretado juntamente com as fezes na sua forma salina ao qual se dá o nome de uratos (Mader, 2006). Estes são duros, normalmente secos, de coloração branca a amarela, e geralmente encontram-se misturados nas fezes, podendo dificultar o exame macroscópico.

3.1.3. Exame microscópico

O exame microscópico possibilita a visualização dos ovos ou larvas de helmintes, quistos, trofozoítos ou oocistos de protozoários. Existem métodos quantitativos (em que se faz contagem de formas parasitárias, permitindo avaliar a intensidade do parasitismo) e qualitativos (que apenas indicam a presença das formas sem as quantificar) (Neves *et al.*, 2005), mas apenas o último é realizado no Zoo da Maia.

Existem vários métodos microscópicos qualitativos, como o exame direto a fresco, método de Willis, método de centrifugação, método de sedimentação com éter-

formaldeído, método de Baermann, método de MacMaster ou esfregaço fecal (Foreyt, 2001), mas independentemente do processo utilizado, uma pequena porção do material preparado é observada ao microscópio, disposta entre uma lâmina e uma lamela (Silva, 2012).

Inicia-se observando a lamela em toda a sua extensão com uma objetiva de menor ampliação (10x), já que a maioria dos ovos de helmintes é visível desta forma, seguindo-se a observação com objetiva de maior ampliação (40x) para medir os ovos, efetuar uma diferenciação morfológica mais pormenorizada e localizar formas parasitárias de tamanho reduzido (Silva, 2012).

Durante este estágio, apenas foram utilizados os métodos de exame direto a fresco e de Willis.

3.1.3.1. Exame direto a fresco

Este método apresenta baixa sensibilidade, pois não concentra as formas parasitárias presentes e a quantidade de fezes realmente observada é reduzida. Os detritos também poderão esconder formas parasitárias (Neves *et al.*, 2005).

Usualmente, as formas parasitárias apenas são detetadas se presentes em grande quantidade, sendo que os resultados sem parasitas são considerados falsos negativos. Este método pode ser útil para identificar formas vegetativas de protozoários intestinais, é fácil de executar e económico, justificando o seu uso (Neves *et al.*, 2005).

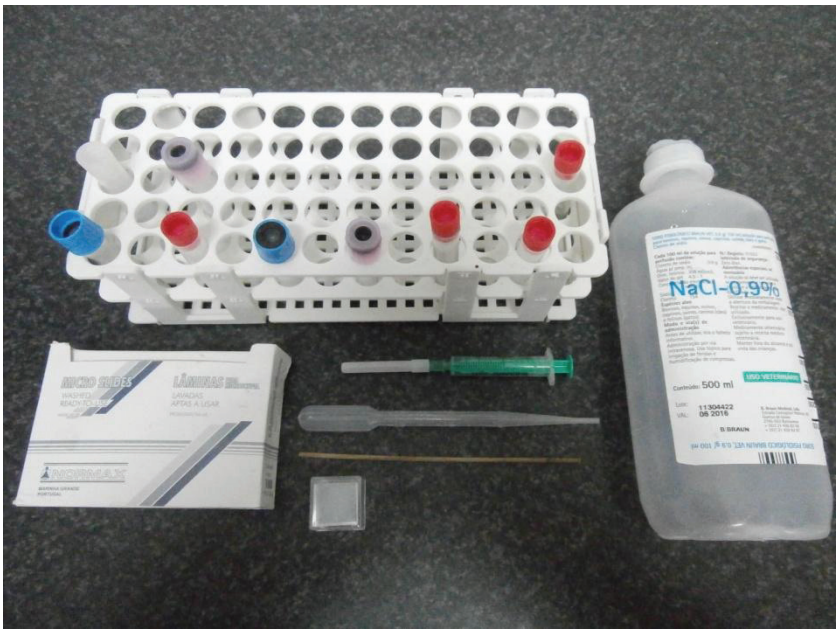

Imagem 11 - **Material necessário para realização do exame direto a fresco.**

Material:

- Suporte de plástico para os tubos de ensaio;
- Tubos de ensaio de vidro;
- Pipetas de Pasteur;
- Lâminas;
- Lamelas;
- Soro fisiológico (solução salina de cloreto de sódio);
- Vareta de madeira;
- Microscópio.

Método:

- No interior de um tubo de ensaio, misturar uma pequena porção de fezes com um pouco de soro fisiológico, agitando de seguida, com o auxílio de uma vareta de madeira, de modo a homogeneizar;
- Com auxílio de uma pipeta de Pasteur, depositar uma gota do fluido numa lâmina e colocar uma lamela por cima da gota, antes de examinar;
- Observar ao microscópio.

3.1.3.2. Método de Willis (ou Método de Flutuação)

O método de Willis é considerado um método de concentração, permitindo que formas parasitárias dispersas ou em pequeno número nas fezes possam ser mais facilmente observadas. Este método utiliza as gravidades específicas dos ovos de nemátodes e céstodes (entre 1,10 e 1,20), de modo a que estes flutuem quando se misturam com um líquido de densidade maior que os ovos (Urquhart *et al*., 1998).

Os líquidos utilizados deverão de ter uma densidade superior a 1,20 e poderão ser soluções saturadas de sacarose, cloreto de sódio, nitrato de sódio, magnésio e sulfato de zinco (Foreyt, 2001). No Zoo da Maia, a solução utilizada é a solução saturada de cloreto de sódio pois esta é mais económica, tem maior tempo de conservação e, relativamente à sacarose, é menos viscosa.

Apesar das características positivas deste método quanto à facilidade de execução e permitir concentração das formas parasitárias, só soluções com gravidade específica superior a 1,35 permitem a flutuação de ovos de tremátodes, como por exemplo uma solução saturada de sulfato de zinco, sendo estas utilizadas em laboratório (Urquhart *et al*., 1998).

O método de Willis apresenta, no entanto, vários inconvenientes, tais como a deformação dos ovos devida à elevada pressão osmótica, não permitir a visualização

de formas vegetativas de protozoários e levar à flutuação de detritos fecais, os quais poderão dificultar a identificação das formas parasitária.

Imagem 12 - **Material necessário para realização do método de Willis.**

Material:

- Almofariz e pilão;
- Solução saturada de cloreto de sódio;
- Tamis de rede metálica;
- Funil;
- Frasco de vidro de boca estreita;
- Lâminas;
- Lamelas;
- Vareta de madeira;
- Microscópio.

Método:

- Com auxílio de uma vareta de madeira, colher uma pequena amostra de fezes;

- Colocar a amostra num almofariz e juntar um pouco de solução saturada de cloreto de sódio. Misturar até formar uma massa homogénea à qual se poderá adicionar mais solução saturada de cloreto de sódio, até obter uma mistura líquida homogénea;

- Com auxílio de um tamis de rede metálica e de um funil, filtrar a mistura líquida para um pequeno frasco de vidro de boca estreita. Perfazer 2/3 do volume do frasco de vidro, com a mistura líquida filtrada, e acabar de encher o frasco com solução saturada de cloreto de sódio até formar, na boca do frasco, um menisco convexo;

- Colocar uma lamela sobre a boca do frasco, evitando a formação de bolhas de ar, e deixar repousar, aproximadamente, quinze minutos;

- Retirar a lamela com cuidado e num movimento firme, elevando-a verticalmente;

- Colocar a lamela sobre uma lâmina, evitando a formação de bolhas de ar, e observar ao microscópio.

3.1.4. Parasitas de répteis presentes no trato gastrointestinal

3.1.4.1. Protozoários

Apesar de muitos protozoários terem sido descritos em répteis, a maioria destes organismos aparentemente não causam doença e muitos estão adaptados à relação entre hospedeiro e parasita (Jacobson, 2007).

Neste grupo, *Entamoeba* representa um dos parasitas com bastante significado clínico, apesar de haver algumas espécies comensais. A espécie mais preocupante e patogénica é *Entamoeba invadens*, apesar de que a sua presença não é tão comum hoje em dia como antigamente (Klingenberg, 2007). O seu ciclo de vida inicia-se com expulsão de quistos pelas fezes (Imagem 13), podendo ficar no ambiente durante tempo considerável, para mais tarde serem ingeridos (Jacobson, 2007). No trato gastrointestinal, os quistos transformam-se em trofózoitos que irão invadir a parede intestinal e destruindo-a, para formar novos trofózoitos ou quistos. Estes últimos são expelidos nas fezes (Mader, 2006). A amebíase inclui sinais como anorexia, desidratação e diarreia. Gastrite, enterite e colite ulcerativa poderão desenvolver-se, levando a fezes com muco e sangue; os órgãos anexos ao trato gastrointestinal, como fígado e rim, podem ser afetados (Mader, 2006).

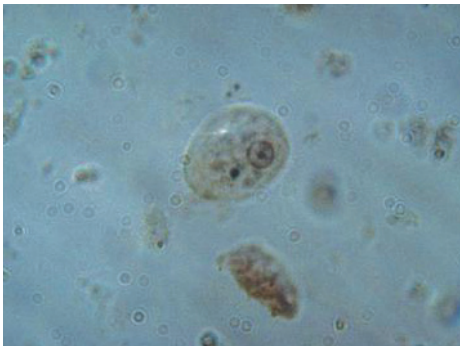

Imagem 13 - Quisto de Entamoeba. Aumento fotomicrográfico, 400x. (Fonte: Klingenberg, 2007)

Os protozoários flagelados são bastante comuns e a sua patogenicidade é questionável. Vários géneros como *Leptomonas*, *Hexamastix*, *Hypotrichomonas*, *Trichomonas*, *Tetratrichomonas*, e *Trichrichomonas* são encontrados em animais

saudáveis mas também estão relacionados com problemas gastrointestinais, causando perda de peso, apatia progressiva e diarreia. De modo geral, estes não devem ser considerados flora natural quando em elevado número (Klingenberg, 2007). Tal como ocorre com a *Entamoeba*, estes são transmitidos via feco-oral, mas também transmitidos durante a cópula (Klingenberg, 2007).

No Filo Apicomplexa os não hemoparasitas com maior significado clínico, e que infestam o trato gastrointestinal dos répteis são: *Eimeria*, *Isospora*, *Caryospora*, *Cryptosporidium e Sarcocystis* (Mader, 2006). Estes são denominados de coccídeas e causam coccídiose, diferente de coccídiase. Esta última é a condição normal em que coccídeas estão presentes nas fezes de animais, como acontece com *Pogona vitticeps* (Dragão Barbudo) (Mader, 2006). Estes protozoários poderão ser distinguíveis através do número de esporocistos e esporozoítos que contêm após esporulados: oocistos de *Cryptosporidium spp*. não têm esporocisto tendo apenas quatro esporozoítos, oocistos de Caryospora contem um esporocistos com oito esporozoítos, oocistos de *Isospora spp*. contêm dois esporocistos, cada um com quatro esporozoítos (Imagem 14). Estes, embora semelhante aos de *Sarcocystis spp*., rupturam durante a passagem pelo trato gastrointestinal, e oocistos de *Eimeria spp*. contêm quatro esporocistos (Imagem 14), cada um contendo dois esporozoítos (Mader, 2006).

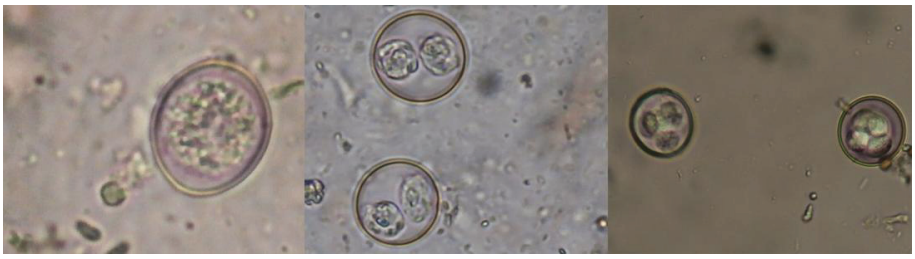

Imagem 14 - Oocistos de coccidia: *Isospora spp.*, *Isospora spp.* e *Eimeria spp.* identificados em fezes de *Pogona vitticeps* (Dragão Barbudo). Aumento fotomicrográfico, 400x.

Apesar de não se conhecer ao certo o ciclo de vida, acredita-se que as coccídeas de répteis seguem o mesmo modelo das existentes nos mamíferos. De um modo geral, os oocistos esporulados são ingeridos e os esporozoítos libertados para penetrar nas células do trato gastrointestinal, levando à destruição destas a cada fase do ciclo, formando mais esporozoítos que permanecerão no hospedeiro e formando oocistos que serão eliminados nas fezes (Mader, 2006). Sinais clínicos são muito inespecíficos, mas no caso de *Cryptosporidium spp*., este poderá ser fatal em cobras, levando a distensão na porção gástrica do corpo devido a hiperplasia e hipertrofia gástrica (Imagem 15), regurgitação da comida e diarreia (Jacobson, 2007).

Imagem 15 - Secção de piloro gástrico de um *Varanus exanthematicus* (Monitor da Savana), com hipertrofia gástrica pronunciada, que impedia a passagem de alimento. (Fonte: Klingenberg, 2007)

3.1.4.2. Céstodes

Céstodes são parasitas intestinais achatados, formados por escólex (órgão que permite a ancoragem destes) e segmentos iguais (proglótides) que se vão formando à medida que o parasita matura, afastando-se cada vez mais do escólex (Mader, 2006). Todos os céstodes de répteis necessitam de pelo menos um hospedeiro intermediário, tendo ciclos de vida indiretos (Klingenberg, 2007). Normalmente há poucos sinais clínicos quando céstodes estão presentes (Klingenberg, 2007), especialmente se o hospedeiro tem uma nutrição adequada, pois estes competem maioritariamente pelo alimento (Mader, 2006). Se a quantidade parasitária for elevada, poderá causar subnutrição, enterite, obstrução (Klingenberg, 2007) e, caso o réptil seja hospedeiro intermediário para um céstode, estes poderão apresentar nódulos subcutâneos onde as larvas de céstodes se instalam (Mader, 2006).

Imagem 16 - Ovo de céstode nas fezes de Boa. Aumento fotomicrográfico, 400x. (Fonte: Mader, 2006)

Existem quatro ordens que contêm géneros infestantes de répteis: ordem *Pseudophyllidea* (género *Duthiersia, Bothridium, Bothriocephalus, Scyphocephalus,* e *Spirometra*); ordem *Proteocephalidea* (em particular os género *Proteocephalus, Acanthotaenia, Crepidobothrium, e Ophiotaenia*); ordem *Trypanorhyncha;* ordem *Cyclophyllidea,* com especial atenção para a família *Mescocestoididae,* género *Mesocestoides* (Jacobson, 2007).

Apesar de raros, dos casos de infecção grave pelos parasitas da ordem *Pseudophyllidea*, o género *Spirometra* toma especial atenção pois os répteis (maioria,

cobras) servem como hospedeiro intermediário ou paraténico (transporta o parasita na sua forma infetante até ao hospedeiro definitivo, sem haver desenvolvimento deste) e poderão sofrer lesões devido às larvas dos parasitas. A larva coracidium é ingerida por um crustáceo onde se desenvolve até à fase de procercóide. Após a ingestão do crustáceo pelo réptil (o segundo hospedeiro intermediário), os procercóides desenvolvem-se em plerocercóides que poderão disseminar-se todo o corpo, inclusive o tecido subcutâneo, formando nódulos que poderão levar a edema e hemorragia dos tecidos (Jacobson, 2007).

Fazem parte da ordem *Proteocephalidea* céstodes que normalmente habitam o intestino delgado, sendo mais comum em lagartos e cobras. Estes fazem uso de pequenos crustáceos para hospedeiro intermediário onde a larva infetante procercóide se desenvolve. Uma vez ingerida, esta dirige-se para o fígado onde atinge forma plerocercóide e uma neste estádio irá mover-se para o intestino onde chegará à fase adulta (Mader, 2006).

Os céstodes infestantes de répteis, da ordem *Trypanorhyncha* atingem apenas as tartarugas marítimas. O parasita usa estas como hospedeiro intermediário sendo possível identificar os plerocercóides infetantes (Jacobson, 2007).

Finalmente, os membros do *género Mesocestoides* necessitam de três hospedeiros para completar o seu ciclo, sendo que os primeiros hospedeiros intermediários são ácaros nos quais as oncosferas se transformam em cisticercoides. Uma vez ingerido pelo réptil, o cisticercoide dará lugar à larva tetrathyridium que poderá ser encontrada no intestino ou em nódulos no fígado, pâncreas ou mesentério, levando à perda de células do órgão sem reação inflamatória. Os hospedeiros finais são mamíferos e aves que ingerem o réptil infetado (Jacobson, 2007).

Céstodes adultos poderão ser encontrados durante a necropsia ou nas fezes, inteiros ou segmentados. O diagnóstico também se poderá basear nos resultados de exames fecais, visualizando o parasita ou os seus ovos (Imagem 17). Quase todos os ovos de céstode contêm uma oncosfera formada com seis ganchos (Mader, 2006).

Imagem 17 - Ovo de cestode em fezes de *Pogona vitticeps* (Dragão barbudo). Aumento fotomicrográfico, 400x. (Fonte: Klingenberg, 2007)

3.1.4.3. Trematodes

Nos répteis podemos encontrar dois grupos de trematodes, pertencentes às classes *Monogenea* (ciclo de vida direto, sem nenhum hospedeiro intermediário e que são benignos para os répteis) e *Digenea* (necessitam de hospedeiro ou hospedeiros intermediários), sendo que esta a classe contém parasitas extremamente patogénicos (Mader, 2006). Os trematodes *Aspidobothridos* são considerados intermediários das duas classes anteriormente mencionadas. Os poucos trematodes de répteis residem maioritariamente no estômago e na porção mais proximal do intestino delgado, mas não causam dano ao hospedeiro (Mader, 2006).

As espécies pertencentes à *Digenea* são bastante diversificadas, mas, de um modo geral, todas necessitam de um ou mais hospedeiros intermediários. Estes vivem em quase todos os tecidos moles dos hospedeiros répteis, mas a maioria reside a nível intestinal, utilizando o hospedeiro intermediário para a sua reprodução sexuada e o hospedeiro definitivo para reprodução assexuada (Mader, 2006).

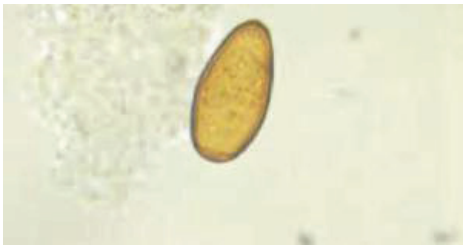

Imagem 18 - Ovo de trematode *Enodiotrema sp.* de fezes de *Caretta caretta* (Tartaruga comum). Aumento fotomicrográfico, 400x. (Fonte: Mader, 2006)

Alguns géneros de trematodes digenéticos pertencem às famílias *Ochetosomatidae* (*Dasymetra*, *Lechriorchis*, *Zeugorchis* e *Ochestosoma*) e *Plagiorchiidae* (*Stomatrema*), podendo estes ser encontrados na cavidade oral, sistema pulmonar e esófago proximal, levando a lesões focais. O diagnóstico destes é efetuado mediante a visualização dos parasitas adultos ou ovos destes eliminados nas fezes; os seus ovos são amarelo-laranja e têm um opérculo, sendo fáceis de confundir com ovos de outros trematodes (Jacobson, 2007).

Outros pertencem à família *Hemiuridae*, afetando principalmente o trato respiratório de cobras marinhas. Nestas, o exsudado mucoide formado contendo ovos é deglutido pelo animal, pelo que estes aparecem nas fezes (Jacobson, 2007).

3.1.4.4. Nematodes

Os Nematodes são parasitas tubulares (Imagem 19), que afetam todos os répteis, sendo também o grupo mais diverso. Os adultos vivem em órgãos tubulares como o trato gastrointestinal, pulmões, passagens nasais e sistema circulatório, em cavidades corporais e subcutaneamente. Alguns são patogénicos, outros poderão ser benéficos, no entanto a maioria dos efeitos no hospedeiro réptil ainda são desconhecidos (Mader, 2006).

Há sete ordens taxonómicas de nematodes que contêm géneros infetantes para répteis: ordem *Rhabditida*, ordem *Stronylida*, ordem *Spirurida*, ordem *Ascaridida*, ordem *Oxyurida*, ordem *Enoplida* e ordem *Dioctophymatida* (Jacobson, 2007).

Imagem 19 - Larva de nematode de ordem desconhecida, identificada nas fezes de *Hemitheconyx caudicinctus* (Gecko africano). Aumento fotomicrográfico, 200x.

A ordem *Rhabditida* engloba os *Strongyloides spp*. e *Rhabdias spp*. Ambos têm ciclos de vida diretos, podendo o seu estado infestante ser ingerido ou penetrar na pele e mover-se para o local onde o parasita adulto irá desenvolver-se (Mader, 2006). Os *Rhabdias spp*. adultos residem nos pulmões; as infestações poderão ser benignas ou levar a alterações respiratórias devido à formação de grandes quantidades de muco e pneumonia. Poderá ser fatal em ambientes com pouca higiene e temperatura e humidade elevadas, condições essenciais para a reprodução larvar (Mader, 2006). Os *Strongyloides spp*. residem a nível intestinal, sendo os seus sinais clínicos inespecíficos (como por exemplo anorexia, perda de peso, diarreia e letargia), mas podendo levar a gastroenterites proliferativas graves (Jacobson, 2007) e mesmo até à morte. Ambos *genera* produzem ovos semelhantes, embrionados (com larva presente), mas mais pequenos que os ovos de *Kalicephalus spp*. (Jacobson, 2007).

A ordem *Stronylida* contém parasitas que se alimentam de sangue, banalmente denominados por "hookworms" (Imagem 20) devido à sua cavidade oral complexa. Os *Kalicephalus spp*. residem na boca, esófago e intestino delgado, enquanto os *Chapiniella spp*. poderão ser encontrados a nível gástrico das tartarugas (Mader, 2006). Estes têm ciclo de vida direto, transmissão oral e os sinais clínicos são inespecíficos: por exemplo, letargia, debilidade e anorexia (Jacobson, 2007). Em grande

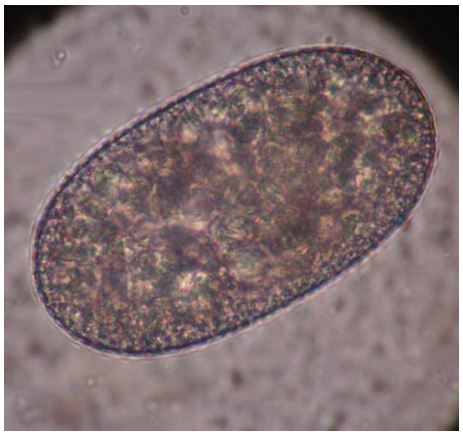

Imagem 20 - Ovo de "hookworm" nas fezes de *Hemitheconyx caudicinctus* (Gecko africano). Aumento fotomicrográfico, 400x.

quantidade, provocam anemia, anorexia, úlceras hemorrágicas, fezes sanguinolentas, enterite e peritonite, podendo mesmo levar à morte (Klingenberg, 2007). Os seus ovos poderão ser embrionados ou não, apresentando parede fina e lisa e são maiores que os ovos da ordem *Rhabditida*, os quais são sempre embrionados (Jacobson, 2007).

As espécies da ordem *Spirurida* normalmente necessitam de um hospedeiro intermediário (um artrópode) e habitam principalmente na porção cranial do sistema digestivo (Mader, 2006). Esta ordem contém quatro superfamílias importantes no que toca a infeção do trato gastrointestinal de répteis: *Diplotriaenoidea*, *Gnathostomatoidea*, *Spiruroidea* e *Physalopteroidea*. A primeira infeta os pulmões de lagartos e cobras e os seus ovos, de casca grossa e contendo microfilária no seu interior, são ingeridos ou eliminados por via oral. Os membros das *Gnathostomatoidea* (que afetam, principalmente, lagartos varanos) e *Physalopteroidea* encontram-se no estômago dos seus hospedeiros. Finalmente, os parasitas pertencentes à superfamília *Spiruroidea* fazem uso de répteis como hospedeiros paraténicos e os parasitas poderão encontrar-se nos tecidos do estômago ou no mesentério, envoltos num granuloma (Jacobson, 2007).

Da ordem *Ascaridida* fazem parte duas superfamílias importantes: *Ascaridoidea* e *Cosmocercoidea*. A primeira contém os géneros *Angusticaecum* (nas tartarugas, localizado no pulmão e intestino), *Anisakis* (tartarugas marinas, no estômago e intestino e por vezes enquistado no fígado), *Sulcascaris* (específicamente a espécie *Sulcascaris sulcata*, no estômago de tartarugas marinhas), *Dujardinascaris*, *Brevimulticaecum*, *Gedoelstascaris* e *Multicaecum* (localizados no estômago de crocodilianos), *Ophidascaris* (no pulmão de répteis), *Polydelphis* (no estômago) e *Hexametra* (no estômago e intestino de cobras e lagartos) (Jacobson, 2007). A última superfamília, *Cosmocercoidea*, inclui a família Atractidae à qual o género Proatractis pertence, sendo este parasita do trato digestivo baixo (ceco e cólon) de tartarugas.

Os ovos de ascarídeo são grandes, com casca grossa (Imagem 21) e de aspeto áspero (Mader, 2006), na maioria são não embrionados e a mórula ocupa quase todo o espaço interior. É também possível encontrar vermes adultos nas fezes, brancos, semelhantes a massa e podendo chegar a 16 cm de comprimento, dependendo da espécie em causa (Klingenberg, 2007).

A ordem *Dioctophymatida*, que contém a superfamília *Dioctophymatoidea*, tem larvas que infetam répteis, mas estes aparentam ser apenas hospedeiros paraténicos. Os Eustrongylidos causam lesões dérmicas, mas podem também ser encontrados nos pulmões, cavidade celómica e na serosa gástrica.

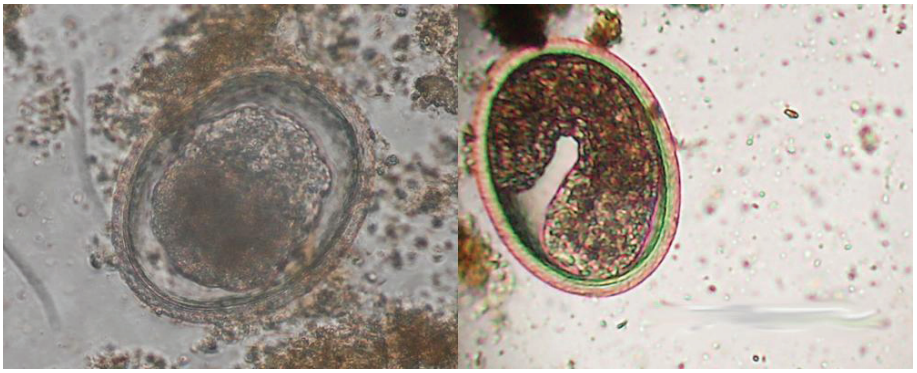

Imagem 21 - **Ovos de ascarídeo em fezes de Testudo gracea (Tartaruga grega). Aumento fotomicrográfico, 400x.**

A ordem Oxyurida tem inúmeros géneros (Alaeuris, Gopheruris, Oxyuris, Tachygonetria, Thaparia, Ozolaimus, Pseudalaeuris,…) que afetam os répteis (Jacobson, 2007), principalmente a nível do intestino grosso (Mader, 2006). São normalmente denominados por "*pinworms*" e são comensais nos répteis, causando muito raramente problemas ao seu hospedeiro. No entanto, se o seu número for elevado, e houver más condições de higiene e saúde do hospedeiro, estes poderão causar anorexia (Montón, 2008), desidratação e má muda da pele (Klingenberg, 2007). Os seus ovos são grandes, alongados, de casca lisa, e têm um lado convexo e outro linear (Imagem 22).

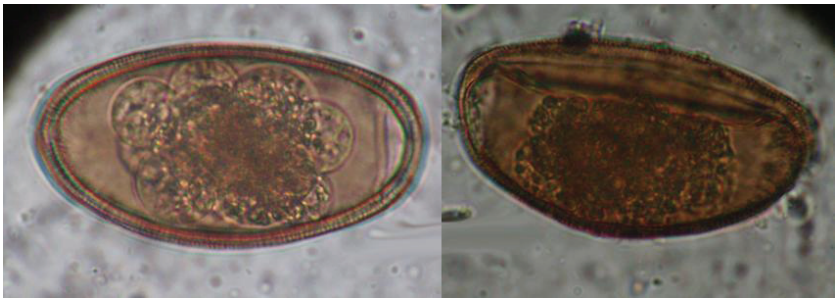

Imagem 22 - **Ovos de "pinworm" em fezes de *Pogona vitticeps* (Dragão Barbudo). Aumento fotomicrográfico, 400x.**

É também possível verificar por vezes um opérculo em forma de lente (Mader, 2006) e poderão conter mórula ou larva.

Finalmente, a ordem *Enoplida* da qual faz parte *Capillaria spp*., pertencente à superfamília *Trichinelloidea* (Anderson, 2000). Estes parasitas vivem no intestino delgado dos répteis e os seus ovos contêm um opérculo em cada polo (Mader, 2006), (Imagem 23).

Imagem 23 - **Ovo de *Capillaria spp.* em fezes de *Python timoriensis* (Piton de Timor). Aumento fotomicrográfico, 400x. (Fonte: Klingenberg, 2007)**

3.1.4.5. Acantocéfalos

O filo Acanthocephala engloba um pequeno número de parasitas, normalmente localizados nas superfícies serosas dos órgãos gastrointestinais, durante a sua forma larvar, e no intestino, durante a sua forma adulta. Entre os géneros conhecidos que afetam os répteis temos: *Neoechinorhynchus* (em tartarugas), *Porrorchis* (em lagartos) e *Sphaerechinorhynchus*, *Centrorhynchus* e *Macracanthorhynchus* (em cobras) (Jacobson, 2007).

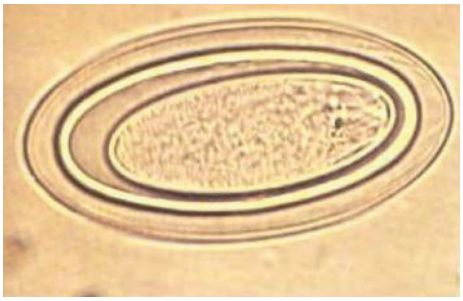

Imagem 24 - **Ovo de acantocéfalo de Varano. Notar as múltiplas camadas a envolver a larva. Aumento fotomicrográfico, 400x. (Fonte: Mader, 2006)**

Estes helmintes têm um proboscis retráctil coberto de espiculas que permite que estes se agarrem à mucosa. Têm um ciclo de vida indireto, utilizando artrópodes como hospedeiros intermediários e há muitos casos em que os répteis são apenas hospedeiros paraténicos (Mader, 2006).

Infeções por acantocéfalos são diagnosticadas através da visualização de ovos elipsoidais envoltos por múltiplas camadas (Imagem 24) em exames fecais ou aos tecidos (Jacobson, 2007).

3.1.4.6. Pentastomídeos

Estes artrópodes primitivos, têm o seu próprio *phylum*. Os adultos poderão atingir até 20 cm, desenvolvem-se exclusivamente no interior do corpo do hospedeiro, parasitando o trato respiratório de cobras, lagartos e crocodilos (Mader, 2006). Os géneros mais comuns são *Raillietiella* (ocorre em cobras e lagartos), *Porocephalus* e *Kiricephalus* (ocorrem em cobras), *Armillifer* (ocorre especificamente em víboras) e *Sebekia* (ocorre em crocodilos) (Jacobson, 2007).

Os pentastomídeos conseguem penetrar através dos tecidos mas, apesar disso, a maioria das infeções é assintomática a não ser que haja destruição

significativa. Além disso, a severidade e a natureza da resposta imunitária pelo hospedeiro dependerá do estado de imunidade do mesmo e do número e estado dos parasitas (Mader, 2006).

O parasita adulto (Imagem 25-A) deposita ovos (Imagem 25-B) que contêm a larva e que vão para a cavidade oral devido a tosse. Estes são engolidos para depois serem expelidos com as fezes, a que o hospedeiro intermediário (como mamíferos e peixes) tem acesso. Neste, os ovos desenvolvem-se até a forma de ninfa infestante para parasitarem o hospedeiro definitivo quando este ingerir o hospedeiro intermediário. A larva infetante perfura a parede intestinal e dirige-se para o pulmão, onde matura até ao seu estágio adulto (Mader, 2006).

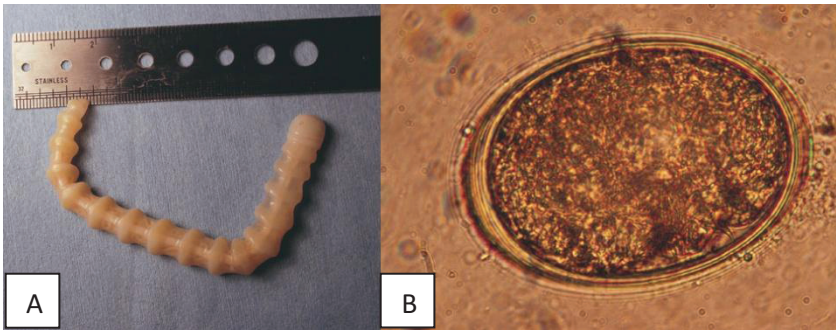

Imagem 25 - **Larva (A) e ovo de pentastomídeo (B), proveniente de *Bitis gabonica* (Víbora do Gabão). Imagem B apresentada com aumento fotomicrográfico, 400x. (Fonte: Klingenberg, 2007)**

Durante o exame fecal, os ovos de pentastomídeo apresentam uma cápsula de parede fina e no seu interior a larva com quatro pequenos ganchos (Jacobson, 2007).

3.1.5. Pseudoparasitas e outros não parasitas

Pseudoparasitas são parasitas encontrados durante um exame fecal, mas que na realidade pertencem a outro hospedeiro. São comuns e não devem ser confundidos com parasitas verdadeiros, não necessitando de tratamento. Exemplo comum é o alimento vivo que contém os seus próprios parasitas, podendo estes aparecer nas fezes do réptil após a ingestão do alimento (Klingenberg, 2007).

É necessário também mencionar outros elementos que poderão aparecer durante o exame microscópico que não pertencem a nenhum parasita, tal como esporos, sementes, pólen e restos de alimento, entre outros, que aparecem nas fezes devido à alimentação variada dos répteis (Klingenberg, 2007).

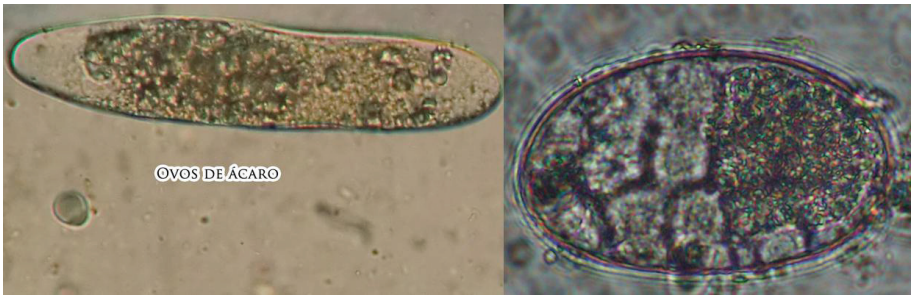

Imagem 26 –**Exemplos de pseudoparasita: Ovos de ácaros. Aumento fotomicrográfico, 200x. Os ovos de ácaros por vezes poderão ser difíceis de distinguir de ovos de nematode; notar que o interior do ovo apresenta estruturas que não estão presentes em ovos de nematode.**

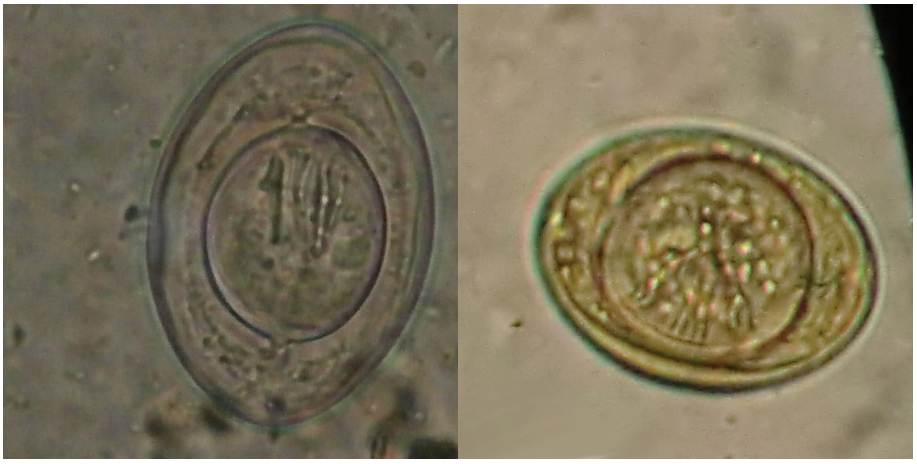

Imagem 27 - **Exemplos de pseudoparasita: Ovos de *Hymenolepis nana*, pseudoparasita normalmente presente em ratos (alimento vivo). Aumento fotomicrográfico, 400x.**

3.1.6. Resultados do estudo realizado no Zoológico da Maia

No Zoo da Maia, existem cinco áreas que contêm répteis, duas áreas de exposição (Arca de Noé e Novo Reptilário) e três áreas com animais não expostos (antigo Reptilário, Enfermaria e Quarentena e Recolha), e os resultados relativamente às análises coprológicas e às desparasitações realizadas estão apresentados segundo estas áreas específicas.

O estudo realizado no Zoo da Maia focou-se em 50 grupos de répteis e no total, foram analisadas cerca de 130 amostras de fezes de répteis ao longo de 8 meses (desde dia 17 de Outubro de 2012 até 31 de Maio de 2013), tendo sido os três primeiros meses de trabalho (de dia 17 de Outubro de 2012 até 4 de Dezembro de 2012) focados no método de Exame direto a fresco e os restantes cinco meses de trabalho (de dia 11 de Dezembro de 2012 até dia 31 de Maio de 2013) focados no Método de Willis.

Ao longo deste trabalho foram realizadas 17 desparasitações acompanhadas por limpeza e desinfeção do habitat, e reposição do substrato presente nos locais.

Os exames fecais realizados e as desparasitações correspondentes podem ser averiguados em detalhe no Anexo 2 e foi possível notar que o método de Willis ofereceu mais informação relativamente à parasitação dos répteis em cativeiro. Foram notadas mais situações de parasitação que levaram a consequente desparasitação, e que muitos dos animais que no exame direto a fresco não apresentavam nenhum nível de parasitação, foram mais tarde considerados falsos negativos.

3.1.7. Relato do caso: ascarídeos presentes em *Testudo graeca*

A 19 de Dezembro de 2012, utilizando o Método de Willis para pesquisa de parasitas gastrointestinais, foram identificados ovos de ascarídeo em fezes de *Testudo graeca* (Tartaruga grega) (Imagem 28). Os ovos identificados eram redondos, apresentavam casca externa espessa e ligeiramente rugosa que aparentava ter várias camadas e continham no seu interior larvas ou mórulas. Foi possível visualizar movimento em alguns dos ovos que continham larva. Usando uma ampliação de 400x e uma escala micrométrica foi possível determinar que tinham tamanho entre 35 a 47 µm de diâmetro (Imagem 29).

Imagem 28 - **Exemplar de Tartaruga Grega.**

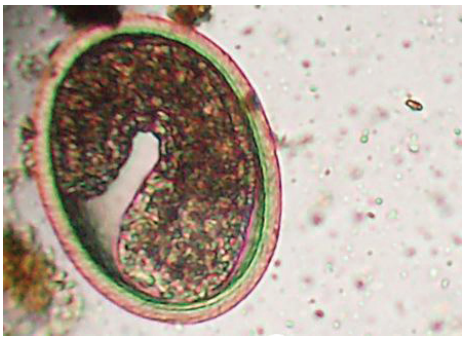

Imagem 29 - **Ovo de ascarídeo identificado nas fezes. Aumento fotomicrográfico, 400x.**

Apesar da presença destes, o seu número não era elevado e optou-se pelo seguimento do caso e não desparasitação. No entanto, foi notado que o apetite das tartarugas aumentou consideravelmente (inclusive, ingeriam a palha que funciona como substrato do habitat), até ao momento em que estas começaram a apresentar ligeira apatia e a rejeitar parte da comida oferecida.

Dia 15 de Janeiro foi novamente realizado exame fecal, onde foram identificados novamente ovos de ascarídeo, desta vez em números mais elevados. Foi optado por fazer desparasitação *per os* a 19 de Fevereiro de 2012, utilizando o

Imagem 30 - **Larvas de ascarídeo recolhidas das fezes.**

medicamento Pantelmin®, cujo princípio ativo é Mebendazol em concentração de 20 mg/mL e se encontra sob a forma farmacêutica de suspensão. A quantidade indicada para répteis é de 20-100 mg/Kg, ou seja, foi administrado 1mL de suspensão por cada kg de peso vivo.

As tartarugas, ao todo cinco animais, pesavam entre 300 g a 585 g, tendo sido feita a administração de entre 0,3 mL e 0,6 mL de medicamento por via oral, utilizando uma seringa de 1 mL de capacidade. No entanto é importante relembrar a anatomia interna destes animais, nomeadamente, a porção cranial do trato gastrointestinal, em que o esófago faz um ângulo acentuado com o estômago e o cárdia está numa posição dorsal e vertical, conforme representado na Imagem 31. Por esta razão, as tartarugas têm facilidade em regurgitar o medicamento administrado sem sonda gástrica.

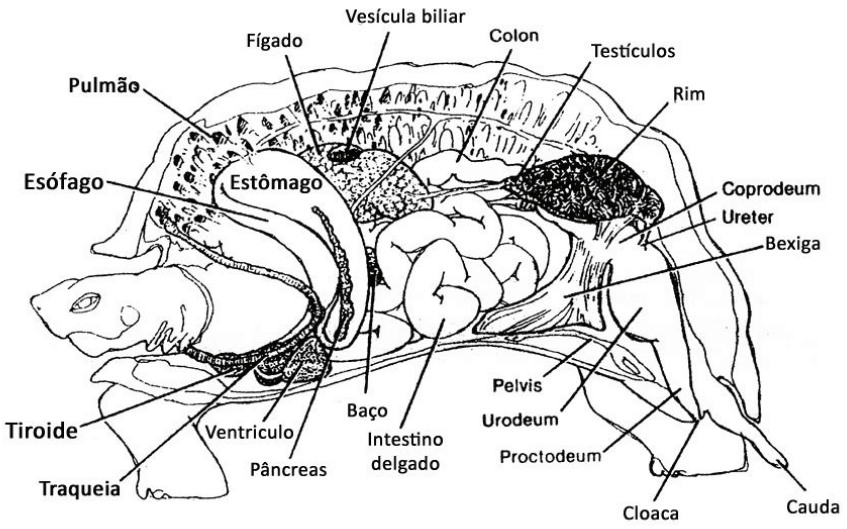

Imagem 31 – Visualização da secção sagital média da anatomia da tartaruga (Fonte: Mader, 2006)

Ao administrar uma solução via oral (Imagem 32), a cabeça deverá estar exteriorizada e estendida, de modo a manter o esófago distendido. A boca do animal deve ser aberta com um espéculo oral e a suspensão administrada com a seringa (Klingenberg, 2007).

Imagem 32 – **Administração de líquidos via oral numa tartaruga (Fonte: Klingenberg, 2007)**

No entanto, a abertura da boca é relativamente mais fácil quando o animal tem o pescoço retraído, e através de uma sonda não rígida será possível chegar ao estômago sem exteriorizar a cabeça (Mader, 2006). No caso das Tartarugas Gregas do Zoo da Maia, houve grande dificuldade em exteriorizar a cabeça dos animais, optando-se por administrar o fármaco mesmo com o pescoço retraído e não utilizando sonda devido ao tamanho reduzido das tartarugas.

A segunda administração de Pantelmin® (Imagem 33) foi efetuada dia 28 de Fevereiro e no mesmo dia houve expulsão de vermes adultos, com movimento (vivos). As fezes não apresentavam alteração de consistência ou quantidade, nem apresentavam muco ou sangue e a partir deste dia foi possível observar bastantes nematodes adultos no material fecal, mesmo após uma semana. Alguns dos animais continuaram deprimidos e com pouco apetite, não apresentando qualquer tipo de alteração durante o exame clínico para além destes sinais.

Imagem 33 - **Fármaco Pantelmin® administrado às tartarugas.**

Por dúvida relativamente à regurgitação do medicamento e pela presença de muitos ovos aquando de outro exame fecal no dia 5 de Março, optou-se por alterar a medicação. O fármaco de eleição foi Vetramisol® (Imagem 34), solução injetável, com o princípio ativo cloridrato de levamisol a 7,5g/100mL. Uma vez que não há doses descritas para este fármaco, optou-se por assumir uma dose próxima de Levamisol (10 mg/kg para a maioria das espécies), 10mg/kg, subcutaneamente, e foi administrado dia 8 de Março.

A 11 de Março houve ainda expulsão de vermes adultos e presença de ovos nas fezes, que justificaram uma quarta administração a 19 de Março. Foi novamente

realizado um exame fecal três dias depois e notou-se uma notável redução do número de ovos, deixando de ser observada a presença de parasitas adultos na fezes a partir desse dia. O apetite dos animais melhorou consideravelmente (Imagem 35) e estes deixaram de estar letárgicos. No entanto, optou-se por fazer um quinto reforço no dia 26 de Março, para garantir a eliminação de todos os parasitas.

Imagem 34 - Fármaco Vetramisol® administrado às tartarugas.

Segundo Jacobson (2007), o ascarídeo *Angusticaecum* é comum em Tartarugas gregas, sendo responsável por lesões pulmonares e timpânicas, devido à migração larvar anormal, e por obstrução do trato intestinal. Tal não foi o caso na situação por nós analisada, mas é possível que os ascarídeos encontrados pertençam ao género *Angusticaecum spp.*.

Imagem 35 - Tartaruga grega após tratamento

Após esta situação, as análises às fezes foram realizadas regularmente (ver Anexos 2: Tabela 5) de modo a controlar qualquer possível reaparecimento parasitário.

3.2. Insuficiência pancreática exócrina em Tigre

3.2.1. Revisão de literatura

3.2.1.1. Pâncreas

O pâncreas é uma glândula túbulo-alveolar, lobulada, rosada a cinza, cuja maior parte está localizado no mesentério imediatamente adjacente ao duodeno (Imagem 36). O pâncreas contém elementos exócrinos e endócrinos, localizados em pequenos agrupamentos de células denominados Ilhéus de Langerhans (McGavin e Zachary, 2007).

A porção exócrina constitui a maioria deste órgão (80% a 85%) e é formada por ácinos que contêm grânulos zimogénicos. Quando apropriado, estes grânulos que contêm as enzimas digestivas do pâncreas libertam-nas para o duto pancreático, que conflui com o duodeno (McGavin e Zachary, 2007).

A secreção pancreática exócrina contém uma variedade de enzimas que digerem lípidos (lipase e fosfolipase), proteínas (tripsina e quimotripsina) e hidratos de

carbono (amilase). A secreção também contém eletrólitos que mantêm o pH intestinal num valor ótimo para a atividade enzimática (McGavin e Zachary, 2007).

A secreção gástrica ácida e a presença de ácidos gordos no duodeno constituem o estímulo para a libertação destas enzimas, normalmente libertadas no estado inativo (proenzimas) e que são ativadas uma vez que chegam ao lúmen intestinal. Ou seja, na sua maioria, as células acinares produzem enzimas inativas, que impede a degradação do pâncreas pelas enzimas digestivas que produz. Outro mecanismo de proteção são os próprios inibidores enzimáticos presentes no tecido pancreático (McGavin e Zachary, 2007).

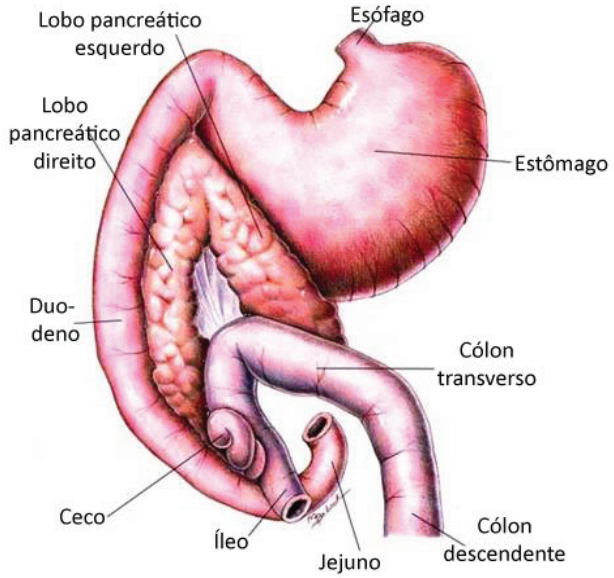

Imagem 36 - Anatomia do pâncreas (Fonte: http://www.hillsvet.ca)

3.2.1.2. Definição de Insuficiência pancreática exócrina

A insuficiência pancreática exócrina (IPE) é uma síndrome causada pela insuficiente síntese e secreção de enzimas digestivas por parte da porção exócrina do pâncreas (Merck, 2007).

Apesar de ser uma doença estudada em animais domésticos (cão, gato, porco, ovelhas, bovinos) e em animais de laboratório (murganhos, ratazanas, porquinhos da índia), a IPE continua a ser uma enfermidade desconhecida nos mamíferos selvagens, pela falta de interesse ou devido a difícil acessibilidade a casos (Guilloteau *et al*., 2012).

Com o conhecimento desta doença em animais domésticos, nomeadamente gatos, foi decidido refletir sobre este caso, comparando os felinos domésticos e o felino selvagem em questão.

3.2.1.3. Epidemiologia e etiologia

Apesar de a bibliografia não relatar casos em felinos selvagens, é indicado que IPE não apresenta predileção por sexo ou idade nas espécies suscetíveis, existindo, no entanto, fatores genéticos que poderão influenciar o aparecimento desta patologia em cães (Côté, 2011). A atrofia acinar pancreática e a pancreatite crónica são as causas principais de IPE (Merck, 2007) .

A atrofia das células acinares do pâncreas, quando não presente uma reação inflamatória, poderá ocorrer em situações idiopáticas em cães e gatos, mas é mais comum em canídeos domésticos (Imagem 37). Pensa-se que estará relacionado com défices nutricionais tais como mau balanço de aminoácidos ou défice de cobre, como acontece em murganhos, ou devido a má nutrição em proteínas e calorias como acontece em humanos (Dunn, 2000).

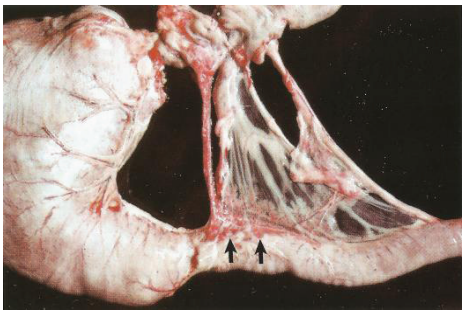

Imagem 37 - **Atrofia pancreática de pâncreas de cão. Apenas presentes vestígios de tecido pancreático (setas). (Fonte: McGavin, 2007)**

Outras possíveis etiologias que levem à atrofia acinar pancreática incluem obstrução do duto pancreático, anomalias congénitas do pâncreas, toxicose, isquemia, infeção viral, doença imuno-mediada e défice de estímulo secretor, mas não há evidencia que estas realmente induzam a atrofia acinar pancreática. Em ratos, a atrofia acinar pancreática ocorre naturalmente, tendo estudos mostrado que a destabilização dos grânulos enzimáticos e ativação prematura destes que levam a destruição celular (Dunn, 2000).

Relativamente à pancreatite crónica, estudos em animais domésticos demonstram que esta é a etiologia mais comum em gatos com insuficiência pancreática exócrina (Imagem 38). No entanto, a IPE raramente é diagnosticada nos mesmos (Dunn, 2000). A pancreatite crónica é tipicamente acompanhada por fibrose que substituiu o parênquima destruído pela inflamação e por esta razão, é normal que problemas hormonais acompanhem a doença (McGavin e Zachary, 2007).

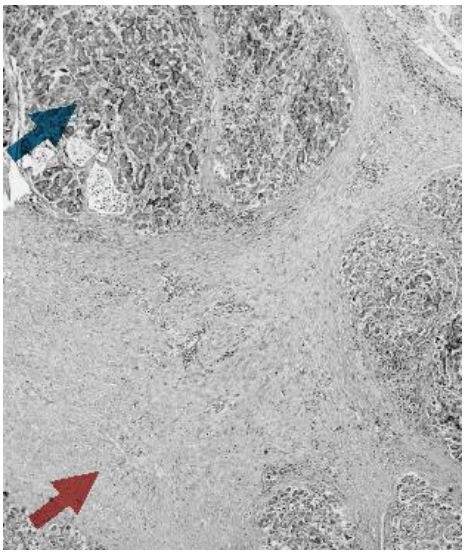

Imagem 38 - **Corte histológico de pâncreas de gato. Pancreatite crónica severa, com marcada fibrose que substitui o parênquima do pâncreas exócrino (seta vermelha). Pequenos lóbulos de parênquima viável presentes (seta azul). (Fonte: De Cock *et al*., 2007)**

Outras causas menos frequentes são massas pancreáticas ou extra-pancreáticas que levam a obstrução do conduto pancreático (Merck, 2007), fibrose quística e hipoplasia ou aplasia congénita (Dunn, 2000).

3.2.1.4. Patogenia

O pâncreas exócrino tem uma notável reserva funcional e só após perda de pelo menos 90% da mesma é que apareçam os sinais clínicos. As enzimas acinares pancreáticas desempenham um papel fundamental na assimilação de componentes dietéticos principais, pelo que a sua falta dá lugar a má digestão e má absorção (Merck, 2007).

Os nutrientes não digeridos no lúmen intestinal conduzem a diarreia, fezes volumosas e esteatorreicas. A falta de nutrientes leva a perda de peso e a deficiências vitamínicas (Merck, 2007), principalmente de cobalamina e ácido fólico (de extrema importância para síntese de ADN), vitamina K (necessário para hemóstase), vitamina E (importante antioxidante) e vitamina A (que mantem sistema imunitário e a visão) (Dunn, 2000).

Em animais com IPE devido a pancreatite crónica, a destruição de tecido pancreático pode não estar limitada a células acinares e pode levar simultaneamente a *diabetes mellitus* (Merck, 2007), se ocorrer destruição dos ilhéus de Langerhans que produzem insulina e glucagon.

A alteração da microflora a nível intestinal é comum em pacientes com IPE por perda da atividade antibacteriana do suco pancreático ou como consequência de motilidade ou imunidade intestinal anormais (Dunn, 2000), o que poderá levar a enterite.

3.2.1.5. Sinais clínicos

Os sinais mais comuns desta afeção são a perda de peso acompanhada de aumento de apetite. A polifagia é muito comum, mas há casos em que animais apresentam inapetência. Em pacientes com polifagia grave, a coprofagia e o picacismo também são usuais (Dunn, 2000).

A diarreia normalmente acompanha a IPE, mas é um fator variável (Dunn, 2000). As fezes são normalmente incontinentes, volumosas, moles e pálidas (Imagem 39). Devido

Imagem 39 - Fezes de aspeto pálido e volumoso, gordurosas ao toque. Notar alimento semi-digerido.

à presença de gordura, também poderão ter aspeto gorduroso (Merck, 2007).

Também podem ser observados vómitos e anorexia, especialmente se há doenças em simultâneo (Merck, 2007), e também flatulência e desconforto abdominal (Dunn, 2000). Uma vez que a falta de vitaminas é comum, o pelo pode apresentar um aspeto baço e quebradiço, apresentando sujidade fecal gordurosa na zona perianal (Côté, 2011).

3.2.1.6. Diagnóstico

Com colheita sanguínea, para perfil sanguíneo e bioquímico, e urinálise, verifica-se que estes normalmente não estão alterados se não houver outras patologias adjacentes; o mesmo acontece em estudos imagiológicos (ecografia e radiografia) que se apresentam normais (Côté, 2011). Assim, o diagnóstico mais confiável e adequado para IPE é o teste TLI (Trypsin-like immunoreactivity), específico para cada espécie (Côté, 2011).

O tripsinogénio é formado exclusivamente no pâncreas e uma vez no lúmen intestinal converte-se na sua forma ativa, a tripsina. O teste TLI irá medir estes dois compostos no soro sanguíneo e a sua diminuição grave confirma o diagnóstico (Dunn, 2000).

Em felinos domésticos, os limites padrão de TLI são entre 12 e 82 µg/L e considera-se a doença quando o valor é menor ou igual a 0,8 µg/L (Côté, 2011). Alguns pacientes com IPE mantêm TLI superior a 0,8 µg/L, mas inferior a 12,0 µg/L. Estes normalmente têm doença crónica do intestino delgado, pelo que deve ser primeiro avaliada e tratada a doença, para refazer o teste TLI 4-6 semanas mais tarde (Côté, 2011).

Outros testes de diagnóstico menos fiáveis e que por isso não deverão ser utilizados no diagnóstico definitivo de IPE, são a atividade proteolítica fecal e a concentração de elastase fecal, uma vez que a taxa de falsos positivos é elevada (Côté, 2011). Animais com funções pancreáticas normais geralmente apresentam material fecal com baixa atividade proteolítica, enquanto animais com IPE apresentam a atividade proteolítica elevada (Dunn, 2000). No entanto, há casos em que tal não ocorre (Côté, 2011).

Não foi possível encontrar dados bibliográficos de TLI relativamente a tigres e felinos selvagens, daí terem sido utilizados os valores de referência de gatos para o diagnóstico da doença, levando também em conta as observações clínicas feitas.

3.2.1.7. Tratamento

A maioria dos animais com IPE pode tratar-se com êxito mediante a suplementação da dieta com enzimas pancreáticas, de preferência em pó (Imagem 40), pois comprimidos e cápsulas não são tão eficazes (Côté, 2011). Inicialmente devem administrar-se duas colheres de chá por cada 20 kg/peso vivo (Merck, 2007), em cada refeição, sem ser necessário misturar estas com a comida (Côté, 2011).

Quando os sinais clínicos desaparecem, a quantidade de enzimas pancreáticas diminui-se gradualmente até atingir uma dose mínima eficaz, que poderá variar de animal para animal (Merck, 2007), titulada mediante a consistência das fezes e o peso do animal (Côté, 2011).



Imagem 40 - Exemplo de suplemento de enzimas pancreáticas (Fonte: www.swansonvitamins.com)

A ingestão de pâncreas fresco poderá ser uma alternativa eficaz ao uso de medicação. 30-90g de pâncreas cru fresco pode substituir uma colher de extrato pancreático. Devido ao risco de transmissão de Doença de Aujeszky por pâncreas de porco, só se deverá utilizar pâncreas de bovino. Este poderá ser congelado durante vários meses sem perda de atividade enzimática (Merck, 2007).

Apesar de o suplemento com enzimas diminuir os sintomas clínicos de quase todos os casos, a absorção de nutrientes (especialmente as gorduras) não se normaliza. Dietas de baixa gordura para compensar a digestão alterada de gorduras não são aconselháveis, no entanto, pois poderão levar a défice de vitaminas lipossolúveis e/ou ácidos gordos essenciais (Merck, 2007).

É importante ter atenção ao défice de vitaminas, em especial cobalamina. A absorção desta depende da absorção e secreção de fatores intrínsecos pelo pâncreas exócrino (especialmente em gatos). Por isso, é necessário avaliar as concentrações de cobalamina e de folato no soro regularmente (Merck, 2007). O tratamento simultâneo com antiácidos tem pouco efeito sobre a atividade digestiva global e não é necessário na maioria dos casos de IPE (Merck, 2007).

Animais com patologias do intestino poderão não responder ao tratamento enzimático e vitamínico, pelo que estes necessitam de reavaliação adequada e novas opções temporárias de tratamento, enquanto se trata das outras patologias que poderão influenciar o tratamento de IPE (Merck, 2007).

Em animais com IPE é comum haver sobrecrescimento bacteriano no intestino ou (em gatos) a doença inflamatória no intestino (IBD), logo pode ser necessária antibioterapia (Merck, 2007) para impedir dano na mucosa intestinal. Se também ocorrer destruição de pâncreas endócrino e consequente surgimento de *diabetes mellitus*, será necessário terapia com insulina (Côté, 2011).

3.2.1.8. Complicações e prognóstico

Está descrita a rara ocorrência de hemorragia oral em casos de canídeos tratados com suplemento enzimático, a qual diminuiu após redução da dose ou humedecendo a medicação (Merck, 2007). Poderá ocorrer hipovitaminose K que leva a diátese hemorrágica, sendo esta controlada por suplementação de vitamina K (Côté, 2011). É aconselhável o controlo de peso, fezes e de cobalamina sérica de modo regular.

Na maioria dos casos, a IPE resulta da perda irreversível de tecido pancreático e a recuperação é rara. No entanto, com tratamento e monitorização adequada, estes animais conseguem viver uma vida normal, com esperança de vida normal (Merck, 2007).

3.2.2. Relato do caso

Proveniente de circo, de idade desconhecida mas adulta, e de garras removidas, a tigresa Âmbar apresentava, há uma semana, historial de vómitos (vómitos com comida não digerida), de fezes com coloração cinza, moles e ligeiramente diarreicas (também com alimento mal digerido) (Imagem 41). Apresentava uma atitude triste, queixosa (Imagem 42), movia-se de forma arqueada e apresentava áreas abdominais ventrais sem pelo. A pelagem apresentava-se baça e aparentava estar desidratada, possível consequência dos vómitos. Não exibia quaisquer outros sinais clínicos.

Imagem 41 - Fezes castanho-cinzas, com alimento semi-digerido

Imagem 42 – Apatia, prostração e letargia são sinais não específicos, mas que indicam o início de doença.

No dia 13 de Março de 2013, foi realizada uma anestesia para exploração ecográfica. Assumindo um peso de 150 kg, foram

administrados, por dardo, 6 mL de medetomidina a 1mg/mL (dosa máxima para tigres é de 30ug/kg) e 2,5 mL de ketamina a 100mg/mL, (sendo a dose máxima para tigres 2,5mg/kg), e a ecografia foi realizada na própria recolha (Imagem 42).

Na ecografia (Imagem 43) foi verificado que as ansas intestinais se apresentavam normais e que a única alteração digna de registo era aumento de peristaltismo e ligeiro espessamento da parede gástrica. O útero estava diminuído e aparentemente normal (importante indicação pois a fêmea pariu a 17 de Novembro e com estes dados ecográficos foi descartado piómetra), os rins encontravam-se ecoicos (poderia estar relacionado com a idade do animal) e estava presente sedimento na bexiga (apesar de que a urina inspecionada na recolha estava aparentemente normal e o animal não apresentava polidipsia nem poliúria).

Na área ventral sem pelo, foi feita uma raspagem cutânea para pesquisa de fungos e parasitas, mas o resultado da análise microscópica da raspagem não foi positivo.



Imagem 43 - Ecografia abdominal

Foi de imediato administrada medicação: Amoxicilina (que poderá ser dado IM/SC 10-20 mg/kg BID ou PO 11-22mg/kg BID), Metaclopramida (0,2-0,5mg/kg PO BID), Duphafral Multi (1mL para 10kg), Be-fortil (1mL para 10kg) e foi administrado soro com NaCL, para hidratar o animal.

Foi colhido sangue e enviado para análise, a qual indicou um aumento do número de leucócitos (36,37 x 10^3/µL), de neutrófilos (34,91 x 10^3/µL) e de globulinas totais séricas (5,01 x 10^3g/dL), indicativo de infeção (possivelmente gastrite, devido ao espessamento da parede gástrica visível na ecografia). Possivelmente devido à desidratação presente na altura da recolha de sangue, os valores de ureia (114,1 mg/dL; aumentado), cloreto (102,5 mEq/L, diminuído) e potássio (3,2 mEq/L, diminuído) encontravam-se alterados.

A 15 de Março de 2013 foi administrado o antibiótico Convenia® (antibiótico contendo como substância ativa cefavecina - 8 mg/kg ou 1 mL/10 kg para gatos e cães), uma cefalosporina de 3ª geração com tempo de ação de 14 dias e é administrado IM. Originalmente, este fármaco deveria de ser administrado por via subcutânea, mas devido à dificuldade de administração por esta via optou-se por dissolver o princípio ativo em soro e administrá-lo intramuscularmente. A administração do outro antibiótico (amoxicilina) foi interrompida tal como a administração de metaclopramida, que foi substituída por Famotidina (0,5-1 mg/kg PO BID) e Cerenia® (Citrato de maropitant administrado PO, que indicava na bula 2 comprimidos para um cão de 60kg).

O resultado do teste de TLI, realizado com o sangue colhido no dia da ecografia, indicou um valor de 2,40 ng/mL, positivo para insuficiência pancreática exócrina utilizando os valores de felinos domésticos como referência. Por esta razão, foi também feito o envio de fezes para o laboratório, para verificação da digestibilidade, teste que indicou numerosas fibras musculares bem digeridas, mas também semi-digeridas, raros resíduos celulósicos, ausência de células de feculentos com amido iodófilo e numerosas gotículas de gordura neutra.

Com estes dados, optou-se por iniciar uma dieta com carne moída e enzimas pancreáticas (Digestive Enzymes Swanson Premium®, mais tarde substituído por Kreon®) todos os dias (Imagem 44). A partir deste momento, o animal voltou a apresentar apetite, com estado mental normal e menos queixosa, apesar dos episódios de vómito e de diarreia se manterem.

Imagem 44 - Enzimas pancreáticas Kreon® (Fonte: http://pharma-agora.com)

No dia 26 de Março de 2013 as fezes começaram a ser mais conformadas, mesmo que ainda moles. Uma vez que a tigresa vomitava apenas esporadicamente, foi terminada a administração de Cerenia®, no entanto continuou-se com administração de Kreon®, visto ser um tratamento para toda a vida do animal, e de famotidina para controlar os raros episódios de vómito. A 18 de Abril as suas fezes eram sólidas, de aspeto normal, e foi iniciada a administração de Ever-fit Plus® (antioxidante, 2 comprimidos por dia PO), Permadoze Oral® (Cianocobalamina e Vitamina B12, 1 comprimido por dia PO) e Labesfal Probiótico® (2 comprimidos por dia PO).

Dia 23 de Abril, uma vez que o animal não voltou a vomitar, terminou-se a administração de famotidina e de Labesfal Probiótico®, e a tigresa apresentava as

suas fezes normais. A falta de pelo a nível abdominal deixou de ser visível, o que indica que as zonas de alopecia poderiam ter sido consequência de lambedura da área devido a dor.

A Âmbar atualmente está com um peso aparentemente aceitável, pelo liso e brilhante, ativa (Imagem 45) e sem sinal de problemas gastrointestinais, o que indica que respondeu ao tratamento aplicado.

Em conclusão pode-se dizer que mesmo sem dados específicos para a espécie, devido ao desenvolvimento do caso ao longo dos meses e devido a resposta positiva ao tratamento aplicado, o diagnóstico final para a patologia deste animal é Insuficiência Pancreática Exócrina, com possível enterite e/ou gastrite.

Imagem 45 - **Tigresa Âmbar no seu habitat**

3.3. Pneumonia em cobra Piton Asiática

3.3.1. Revisão de literatura

3.3.1.1. Introdução

A pneumonia é um problema muito comum em répteis de cativeiro. Esta doença tem múltipla etiologia e facilmente poderá tornar-se perigosa para a vida do animal se não for rapidamente diagnosticada e tratada. Mesmo que haja uma multitude de agentes capazes de causar pneumonia, a maioria dos casos clínicos é o resultado de variados défices no maneio, higiene e nutrição. O diagnóstico clínico desta doença deverá ser feito com base na história clínica, exame físico e variadas técnicas de diagnóstico suplementares, pois apenas uso único de sinais clínicos para diagnóstico poderá não ser suficiente ou poderá mesmo ser errado (Mader, 2006).

3.3.1.2. Anatomia

O sistema respiratório dos répteis difere bastante entre as ordens taxonómicas da classe *Reptilia*, daí que seja importante para o médico-veterinário estar familiarizado com os aspetos anatómicos e fisiológicos de cada espécie (Mitchell, 2003). A imagem 46 mostra a localização do sistema respiratório na anatomia de uma cobra.

O sistema respiratório das cobras é um dos mais únicos entre os répteis. O trato respiratório, dividido em superior e inferior, inicia-se com o nariz, ao qual está associado o órgão vomeronasal, existem ainda as narinas externas, vestíbulo nasal, cavidade nasal, o ducto nasofaríngeo e as narinas internas. Os répteis respiram de

boca fechada, entrando o ar pelas narinas externas e passando pelo vestíbulo e cavidade nasal até às coanas no teto da faringe (Jacobson, 2007).

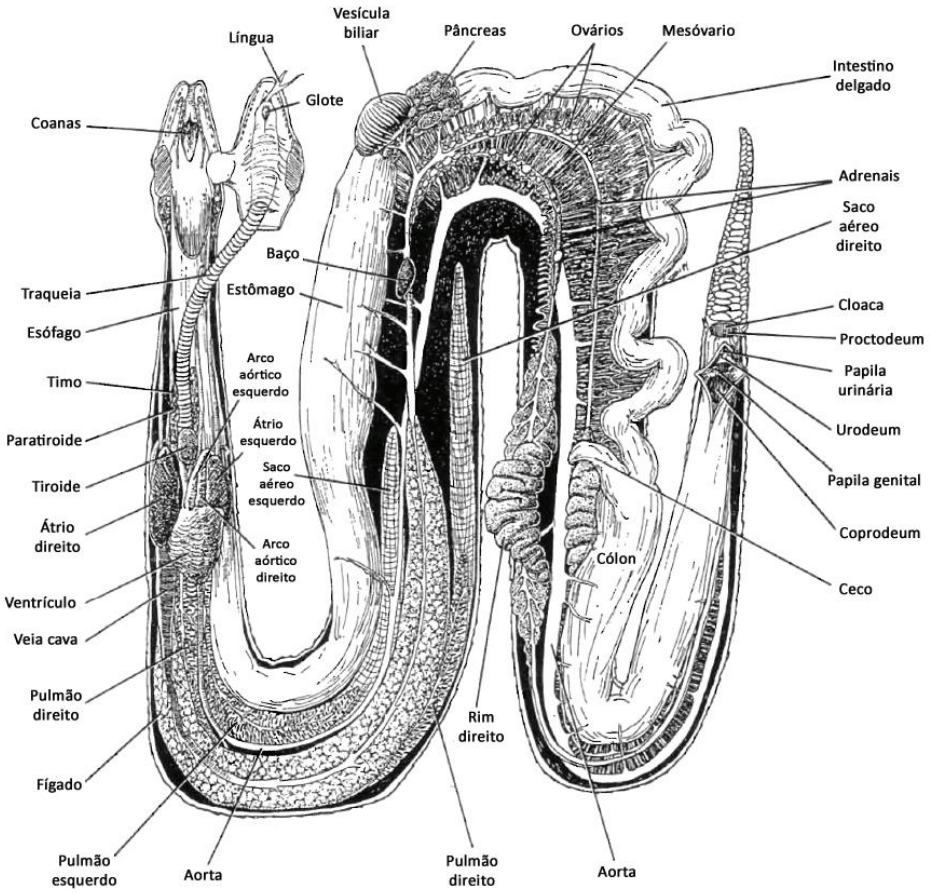

Imagem 46 - Anatomia interna da cobra (Fonte: Mader, 2006)

A glote encontra-se localizada no chão da cavidade oral, posterior à língua e é movível, permitindo a fácil ingestão do alimento (Mitchell, 2003). A cartilagem da epiglote consegue expandir e modificar-se, o que permite à cobra assobia/silvar defensivamente (Mader, 2006).

A traqueia da cobra é composta por anéis cartilagíneos incompletos, sendo a porção ventral rígida e a porção dorsal membranosa (Mader, 2006). Tem diâmetro relativamente pequeno e é bastante longa, estendendo-se deste a glote até a 1/3 da distância do focinho do animal (Mitchell, 2003). A traqueia divide-se num par de brônquios (Jacobson, 2007).

Normalmente as cobras têm apenas um

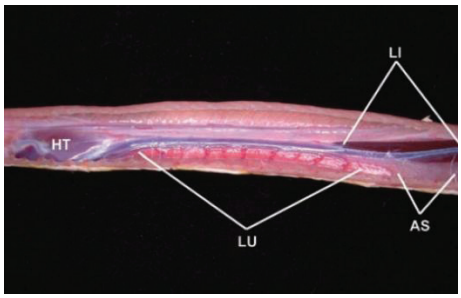

Imagem 47 – Cavidade celómica ventral de *Elaphe guttata guttata* (cobra do milho). O pulmão respiratório (LU) localiza-se entre o coração (HT) e o polo cranial do fígado (LI). Este transforma-se num saco aéreo ao longo da superfície craniodorsal do fígado. (Fonte: Jacobson, 2007)

pulmão (Imagem 47), com a exceção de boídeos e pitons que têm dois; nestes casos, o esquerdo é apenas vestigial, mas pode mesmo chegar até 85% do tamanho do pulmão direito (Mitchell, 2003). O pulmão, em forma de saco longo, normalmente estende-se desde o nível cardíaco (a 1/3 de distancia do focinho) até ao mesentério intestinal, próximo da vesícula biliar (a 2/3 de distancia do focinho), mas pode haver variações entre espécies (Jacobson, 2007) (Imagem 48). Em raras espécies, o pulmão pode mesmo estender-se até 85% do comprimento do corpo do réptil (Mitchell, 2003).

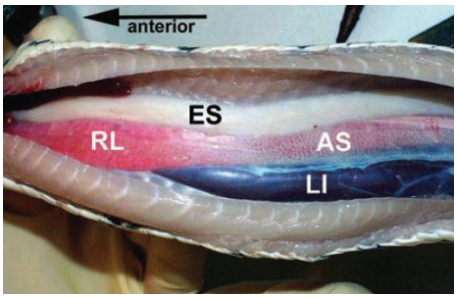

Imagem 48 - Cavidade celómica ventral de *Morelia spilota spilota* (piton diamante). O pulmão respiratório (RL) localiza-se posteriormente ao coração (não visto na figura), adjacente ao esófago (ES) e gradualmente transforma-se em saco aéreo (AS) ao longo da superfície craniodorsal do fígado. (Fonte: Jacobson, 2007)

O segmento cranial do pulmão é onde se realizam as trocas gasosas e o segmento caudal armazena ar. Algumas espécies de cobra apresentam variações elaboradas dos tratos respiratórios, incluindo pulmões traqueais e sacos aéreos (Mitchell, 2003).

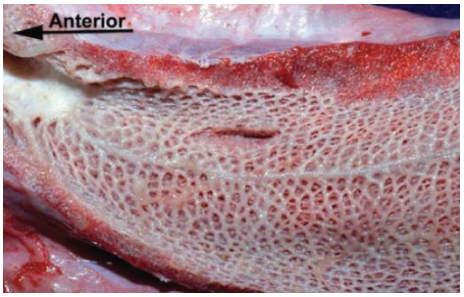

Imagem 49 - Porção respiratória do pulmão de Python molurus bivittatus (piton de Burma). O pulmão apresenta um aspeto tipo favo de mel devido aos seus septos. (Fonte: Jacobson, 2007)

A porção respiratória do pulmão encontra-se dividida e subdividida por septos e trabéculas até à porção que acumula gás, o que lhe dá um aspeto de favos de mel (imagem 49). Nas cobras o pulmão respiratório, também chamado pulmão traqueal, caminha sob a superfície do fígado, onde se transforma depois em saco aéreo fino onde não ocorrem trocas gasosas e apenas acumulo de gases, permitindo longos períodos de apneia (Jacobson, 2007).

As cobras não têm diafragma, logo a inspiração nestas é um processo ativo e passivo (Mitchell, 2003), e a expulsão de secreções respiratórias e exsudados é difícil (Stahl, 2010).

3.3.1.3. Epidemiologia

As doenças respiratórias são bastante comuns em cobras, principalmente nas espécies maiores como pitons e boas (Stahl, 2010). Os reprodutores, devido aos ciclos de temperatura para iniciar a atividade reprodutora e ao *stress*, estão mais suscetíveis a doenças respiratórias (Stahl, 2010).

Os problemas de manutenção dos animais são, no entanto, o principal motivo de aparecimento de problemas respiratórios em animais de cativeiro. Temperaturas não adequadas (normalmente falta de calor) e humidade (demasiado elevada ou baixa) levam à doença respiratória. Uma ventilação inadequada, especialmente se os animais são expostos a gases de amónia pelos seus uratos/sais de ácido úrico, poderá ser outro fator predisponente (Stahl, 2010).

Imagem 50 - **Jaulas não adequadas, que provoquem danos na face e cavidade oral poderão predispor a cobra a problemas respiratórios.**

Em adição, jaulas pequenas e com falta de esconderijo ou substrato inadequado para a espécie de réptil em questão, podem levar a trauma da face na tentativa do animal forçar a saída da jaula e escapar (Imagem 50). O dano na cavidade oral e infeção, com consequente inalação do muco ou dos agentes infeciosos para a traqueia e pulmão, pode levar a um problema respiratório (Stahl, 2010).

Animais com dieta inadequada e falta de minerais e vitaminas têm fraca imunidade e ganham predisposição para problemas respiratórios devido a redução da imunidade celular local (Lawton, 2005).

3.3.1.4. Etiologia

3.3.1.4.1. Doenças bacterianas

As bactérias são as principais responsáveis por doenças respiratórias em répteis de cativeiro e as que normalmente são identificadas, são bactérias gram-negativas oportunistas (Mitchell, 2003). Muitos destes organismos habitam naturalmente a boca e devido a alterações imunitárias, instalam-se a nível da traqueia e pulmão. As bactérias gram-negativas mais comuns incluem *Pseudomonas spp*. (e outros da mesma família), *Klebsiella spp*., *Proteus spp*., *Escherichia coli*, *Aeromonas hydrophilia*, *Morganella morgani*, *Citrobacter freundii*, e *Pasteurella* (Stahl, 2010).

Quando há problemas respiratórios podem ser encontradas bactérias anaeróbias no aparelho respiratório das cobras, muitas vezes acompanhadas por microrganismos gram-negativos. Os organismos anaeróbios mais comuns incluem *Clostridium*, *Bacteroides*, *Fusobacterium*, *Propionibacterium*, e *Peptostreptococcus* (Stahl, 2010). Ocasionalmente, bactérias gram-positivas como *Streptococcus spp*,

Staphylococcus spp, e *Corynebacterium* podem ser patogénicos primários, mas também se encontram em conjunto com bactérias gram-negativas e são parte da flora normal (Stahl, 2010).

De modo geral, as infeções bacterianas respiratórias não são contagiosas de um réptil para outro. Na maioria dos casos, são infeções oportunistas devido a doença já adjacente, *stress* ou más condições de maneio. Mas organismos como *Chlamydia* têm grande probabilidade de contágio, afetando principalmente pitons e boas e sendo importante mencionar que atualmente não há tratamento eficaz para esta afeção (Stahl, 2010).

As micobactérias poderão ser encontradas como agentes primários em doenças respiratórias de cobras e é necessário ter atenção ao fator zoonótico de algumas espécies. A Salmonella é normalmente um organismo comensal e oportunista, mas estirpes de potencial zoonótico deverão ser pesquisadas devido às consequências que podem acarretar para a saúde pública (Stahl, 2010). Segundo Stahl (2010), os micoplasmas já foram identificados como agentes etiológico no caso de traqueíte proliferativa e doença respiratória baixa crónica, em piton de Burma.

As zaragatoas traqueais e/ou lavagens traqueais/pulmonares devem ser recolhidas para cultura microbiológica e para realizar um antibiograma. Enquanto os resultados do antibiograma estão pendentes, justifica-se o uso de fluroquinolonas, cefalosporinas ou aminoglicosídeos como primeiros antibióticos de ação (Mitchell, 2003).

3.3.1.4.2. Doenças parasitárias

Os endoparasitas são comuns em répteis, sendo possível encontrar trematodes digénicos, nematodes e pentastomídeos ao nível do pulmão e traqueia. Como já mencionado, estes são disseminados pela expetoração ou engolidos para serem eliminados pelas fezes. É, por essa razão, necessário pesquisar a ocorrência de possíveis parasitas do aparelho respiratório nas fezes das cobras, aplicando a terapia adequada contra estes, caso tal se justifique (Mitchell, 2003).

3.3.1.4.3. Doenças fúngicas

Normalmente as doenças fúngicas do aparelho respiratório de cobras são raras e as identificadas estão relacionadas com o comprometimento imunitário do réptil, principalmente se a sua manutenção e habitat não forem adequados. No caso de antibioterapia de longa duração, esta poderá predispor os animais a infeções fúngicas.

Muitos fungos isolados do aparelho respiratório de animais afetados são ubiquitários e organismos oportunistas (Mitchell, 2003), e entre estes incluem-se *Aspergillus*, *Candida*, *Mucor*, *Geotrichum*, *Penicillium*, *Cladosporium*, *Rhizopus*, *Chrysosporium* e *Beauveria* (Mader, 2006).

O tratamento para pneumonias fúngicas tem pouco sucesso (Mader, 2006), mas inclui a remoção de massas granulomatosas fúngicas e administração de terapia antifúngica sistémica como itraconazole (5-10 mg/kg PO SID) (Mitchell, 2003). No entanto, a farmacocinética para a maioria dos antifúngicos não está descrita em répteis (Mader, 2006).

3.3.1.4.4. Doenças víricas

Infelizmente, as doenças virais em répteis têm sido pouco estudo e raras foram identificadas. Os tratamentos são escassos e pouco eficazes, mas o reconhecimento da etiologia vírica tem um impacto significativo no maneiro, tratamento e prognóstico de pneumonia em cobras (Mader, 2006).

O paramyxovirus, vírus que afeta primariamente o sistema respiratório e o sistema nervoso central, está associado a elevada morbilidade e mortalidade nas populações de cobras (Mitchell, 2003). Os sinais clínicos englobam respiração com boca aberta e expulsão de muco tingido por sangue, acastanhado, pela cavidade oral, presente na faringe e traqueia. Os sinais nervosos que os acompanham são convulsões e perda do reflexo de o animal se endireitar, quando em má posição (Mader, 2006). O diagnóstico é realizado através dos sinais clínicos, o teste da inibição da hemaglutinação ou *post-mortem*, não existindo tratamento eficaz para este vírus (Mitchell, 2003).

A doença dos corpos de inclusão é outra doença vírica (principalmente dos boídeos), provocada possivelmente por um retrovírus e é transmitida por ectoparasitas como as carraças. Os animais afetados rapidamente desenvolvem défices ao nível do sistema nervoso central e pneumonia secundária. Os sinais clínicos incluem regurgitação, caquexia, perda progressiva da função motora, perda do reflexo de o animal se endireitar e pneumonia (Mader, 2006). O diagnóstico é normalmente realizado *post-mortem*, mas análise ao sangue, histopatologia de tecidos afetados ou testes moleculares poderão oferecer métodos de diagnóstico quando o paciente ainda está vivo. Tal como no caso do paramixovírus, desconhece-se qualquer tipo de tratamento eficaz para esta doença (Mitchell, 2003).

3.3.1.4.5. Doenças neoplásicas

As neoplasias respiratórias são raras em répteis. Condrosarcomas foram identificados em Pitons Reais e adenocarcinomas em diferentes espécies de cobras. Apesar de rara, a neoplasia deverá sempre ser considerada como diagnóstico diferencial ao abordar doença respiratória (Mitchell, 2003). O diagnóstico é normalmente realizado por hematologia, radiografia e biópsia e o tratamento dependerá do tipo de neoplasia, mas inclui quimioterapia, radioterapia e excisão cirúrgica do tumor (Mitchell, 2003).

3.3.1.5. História clinica, sinais clínicos e exame físico

Ao abordar um animal com sinais respiratórios, deverá ser realizado o historial clinico e verificado o habitat, tal como o ambiente do mesmo (Imagem 51). Temperatura, humidade, tamanho do habitat, substrato, densidade animal, dieta, água e qualquer substância potencialmente tóxica com que os animais tenham estado em contato poderá levar a doença respiratória (Mitchell, 2003).

Imagem 51 – **Exemplo de iluminação e substrato adequado num habitat para Piton Asiática.**

A dieta e suplementação vitamínica, particularmente em Vitamina A, também têm importância significativa pois influenciam na saúde da mucosa respiratória (Lawton, 2005). A existência de parasitas externos está relacionado com má higiene, podendo estes ser vetores para agentes infeciosos que causem pneumonia (Mader, 2006).

Os sinais clínicos de pneumonia muitas vezes passam despercebidos aos tratadores até a situação ultrapassar a capacidade do réptil em compensar esta fisiologicamente. Nestas situações, o réptil já se encontra em estado grave e é necessário um diagnóstico rápido e medidas terapêuticas agressivas.

O exame físico está indicado para qualquer animal doente (Mader, 2006) e deverá de ser o mais completo possível. As narinas deverão estar limpas e sem qualquer secreção e para verificar tal, pode-se colocar um pouco de soro fisiológico sob as narinas para verificar se este é inalado (Stahl, 2010).



Imagem 52 - **Posição típica de *Boa constrictor* (Jiboia) com problema respiratório. A boca aberta e pescoço elevado para melhor fluxo de ar. Notar placas amarelas de pus na gengiva (seta).**

A nível bucal a glote deverá estar limpa, húmida e sem secreções e é importante ouvir os sons respiratórios do animal, quer com a boca fechada, quer com a boca aberta; quando a boca está aberta e se ouvem sons dispneicos, o sistema respiratório superior não está envolvido no problema respiratório; se a boca estiver fechada e se ouvem sons, as narinas e o sistema respiratório superior estão afetados (Stahl, 2010).

As cobras respiram de boca fechada obrigatoriamente, logo quando uma cobra mantem a sua boca aberta, esta deverá ser considerada uma situação médica (Imagem 52). A maioria dos répteis com doença respiratória eleva a cabeça numa tentativa de alinhar a sua traqueia e conseguir melhor fluxo de ar (Mitchell, 2003).

Sons respiratórios dispneicos (pieira e estridor), sons borbulhantes ou estalidos poderão ser notados, tal como alteração do ritmo respiratório, o que indica uma situação grave. É importante reconhecer se os sons são provenientes da traqueia e/ou glote ou das narinas, ou ambos (Stahl, 2010).

Outros sinais, tais como muco e secreções na traqueia, glote, cavidade oral e narinas, são comuns quando há doença respiratória (Imagem 53). A produção destes fluidos é o resultado da resposta do sistema respiratório à invasão dos agentes etiológicos e, devido à dificuldade das cobras em expulsar estas secreções, poderá levar a obstrução do trato respiratório (Stahl, 2010).

As cobras podem parecer tumefatas pois poderão estar a reter ar no pulmão em consequência do aumento da produção de secreções e à presença de material mucopurulento no trato respiratório (Stahl, 2010).

É ainda importante relembrar que a estomatite é comum quando presente uma infeção respiratória (Lawton, 2005) e que quando o réptil

Imagem 53 - **Secreção espessa e mucoide presente na cavidade oral de uma *Python molurus bivittatus* (Piton asiática).**

está afetado por pneumonia, há grande probabilidade de doença sistémica a acompanhar (Mader, 2006).

3.3.1.6. Diagnóstico

A análise completa ao sangue e bioquímica plasmática ajudará a avaliar o estado fisiológico do paciente. Um leucograma inflamatório, caracterizado por heterofilia e monocitose, é frequente em répteis com doença respiratória. A anemia pode estar presente em doença respiratória crónica (Mitchell, 2003) ou infeção viral, mas também pode ser a causa da doença respiratória (Lawton, 2005). A bioquímica plasmática pode não apresentar muitas alterações significativas em casos de problemas respiratórios, mas poderá haver hiperglobulinemia em doença crónica (Mitchell, 2003).

As zaragatoas da traqueia e glote são métodos de diagnóstico comuns para pesquisa de microrganismos, mas zaragatoas da boca ou das coanas raramente indicam problemas respiratórios baixos. A lavagem traqueal ou pulmonar, no entanto, tem grande interesse de diagnóstico. Esta é realizada com a introdução de um cateter de borracha estéril na traqueia até a 1/3 de distância do focinho (localização do pulmão), e depois é introduzida solução salina estéril (aproximadamente 1% do peso vivo da cobra), que depois será removida na totalidade (Stahl, 2010).

A ecografia e a radiografia permitem reconhecimento de granulomas, abcessos, neoplasias e de lesões causadas por pentastomideos ou acantocéfalos, (Stahl, 2010). A pneumoscopia permite a visualização da traqueia e do pulmão e a recolha de biópsia para cultura microbiológica, histopatologia (Mitchell, 2003) e PCR. Testes fecais ou do muco para pesquisa de parasitas também têm importância, uma vez que ovos ou larvas de parasitas pulmonares podem ser encontrados nestes (Lawton, 2005).

3.3.1.7. Diagnósticos diferenciais

O ciclo de muda de pele numa cobra é considerado um diagnóstico diferencial de doença respiratória, devido a edema cefálico que ocorre mesmo antes do início da muda. Nesta altura, poderá haver aumento de muco na cavidade oral e sistema respiratório que leva a sons respiratórios alterados, mas que são resolvidos após a muda. A pele retida na área das narinas pode também levar a aumento de ruído respiratório, produção de fluido e respiração de boca aberta (Stahl, 2010).

Poderá ocorrer aspiração de comida, substrato e suplementos vitamínicos e minerais em pó, que levam a alteração dos sons respiratórios (Stahl, 2010). O assobio

(silvo) de defesa das cobras não deve ser confundido com sons dispneicos (Stahl, 2010).

3.3.1.8. Tratamento

Porque a maioria dos casos de doença respiratória inferior já estão muito avançados na altura do diagnóstico, o tratamento deve ser agressivo, mas sempre nos limites do paciente. Idealmente a antibioterapia deveria ser baseada em antibiograma, mas devido à natureza agressiva da pneumonia em cobras, não é sensato atrasar o tratamento para esperar pelo ensaio microbiológico (Mader, 2006).

Para pacientes críticos, a oxigenação pode ser necessária para estabilizar o paciente. Assim que possível, as vias respiratórias devem ser examinadas e limpas de qualquer obstrução. O material purulento ou mucoide pode ser removido com zaragatoas ou sugado. As gotas oftalmológicas antimicrobianas ou salinas podem ser utilizadas para ajudar a remoção do material ao nível das narinas (Stahl, 2010).

Imagem 54 - **Administração de antibiótico *per os* numa *Python molurus bivittatus* (piton asiática). Notar a sonda gástrica de borracha introduzida.**

É importante manter o réptil à temperatura ótima para a sua espécie, normalmente entre 26°C e 32°C. A fluídoterapia com taxa de 15-25 mL/kg/dia pode ser necessária, dependendo da hidratação do animal durante o exame físico (Stahl, 2010).

A antibioterapia (Imagem 54) deve ser iniciada imediatamente após a reidratação, mesmo sem os resultados do antibiograma. A escolha inicial de antibiótico inclui amicacina (dose inicial de 5 mg/kg IM ou SC, seguido de 2.5 mg/kg IM ou SC a cada 72 horas), enrofloxacina (5–10 mg/kg, IM, SC, ou PO cada 24–48 horas), e a ciprofloxacina (11 mg/kg PO a cada 48-72 horas) (Stahl, 2010), entre outros.

Poderá ser necessário tratamento crónico dependendo a duração da avaliação progressiva do animal, mas podem chegar a 6-10 semanas em casos graves. A recorrência de doença, nestas situações, é comum, daí a necessidade de atenção por parte do médico-veterinário (Stahl, 2010).

O uso de nebulização é controverso. Lawton (2005) e Mader (2006), indicam que o seu uso é favorável em muitos casos de pneumonia e que os pacientes deverão ser nebulizados 20-30 minutos 3 a 4 vezes por dia, durante 5 a 7 dias. No entanto, Stahl (2010) menciona que nebulização leva o sistema respiratório a produzir mais secreções, não sendo por isso aconselhável.

Os agentes mucolíticos, como acetilcisteína, são normalmente irritantes para mamíferos e aves e, apesar de não haver dados para répteis, deve-se sempre ter cuidado extra no uso destes agentes. O uso de atropina também não deve ser feito, pois drogas parassimpáticolíticas levam ao aumento da viscosidade das secreções respiratórias (Mader, 2006).

Em pacientes com pneumonia a anorexia é normal logo pode ser necessário dar alimentação assistida de modo a colocar o animal em balanço energético positivo. É também importante reforçar a ingestão de vitaminas e minerais, essenciais para uma recuperação adequada (Mader, 2006).

3.3.1.9. Prognóstico

O prognóstico dependerá do estado do animal quando for verificada a alteração respiratória. Em casos crónicos, em que o paciente está desidratado e emaciado, o prognóstico não é favorável (Stahl, 2010). Certos agentes, como vírus ou como *Mycoplasma*, *Mycobacterium* e *Chlamydiophila*, podem ser impossíveis de eliminar, mas o prognóstico é mais favorável com terapia agressiva e correto maneio da cobra (Stahl, 2010).

3.3.2. Relato do caso

Três exemplares de *Python molurus bivittatus* (Pitons Asiáticas albinas) habitavam no mesmo recinto, no Zoo da Maia. Estes três exemplares, com pesos vivos de 7,3 kg, 8,1 kg e mais de 20 kg (impossível a pesagem, logo assumiu-se que o seu peso era de 25 kg), serão abordados em conjunto uma vez que todos apresentavam o mesmo quadro clínico.

A 3 de Dezembro de 2012 foi notada a presença de parasitas externos (carraças). Os animais foram desparasitados externamente com Fipronil e em seguida foram sujeitos a lavagem com água para remoção do produto e dos parasitas. Aproveitou-se para fazer uma avaliação física dos animais, tendo sido notado a presença de petéquias bucais (Imagem 55) e áreas de inflamação, hiperémicas, na boca de um dos animais; noutro, foi possível identificar espuma, a nível oral. Nas três,

foi também observada a presença de áreas vermelhas no abdómen ventral (Imagem 56), compatíveis com equimoses, indicativo de septicémia.

Imagem 55- Cavidade oral de uma das pitons asiáticas. Notar áreas vermelhas a nível gengival (petéquias).

No mesmo dia foi realizada uma zaragatoa bucal e administrado ceftazidima 100mg/mL (a dose máxima do antibiótico é 20mg/kg para todos os répteis, a cada 72 horas, IM). Quando os resultados da zaragatoa chegaram, indicavam presença de *Streptcoccus spp*. sensíveis a cefazolina, ciprofloxacina, doxiciclina e enrofloxacina.

Alterou-se a medicação para enrofloxacina PO de 2 em 2 dias (dose máxima deste para cobras é de 5-10mg/kg PO ou IM, a cada 48 horas). É importante notar que a administração IM de enrofloxacina é dolorosa para o réptil e pode levar a abcesso ou necrose dos tecidos. A administração subcutânea leva a necrose tissular ou descoloração da pele.

Imagem 56 - Área cutânea de coloração vermelha, próximo do abdómen ventral. Indicativo de septicémia.

Apesar dos répteis nunca terem respirado de boca aberta ou elevarem a cabeça para melhor fluxo de ar, apresentavam ruído respiratório semelhante a borbulhar, que foi piorando com o tempo. A mucosa oral das três apresentava petéquias vermelho-vivo e estava fragilizada, o que levava a ligeira hemorragia oral quando se introduzia a sonda gástrica para

administrar o antibiótico.

Com a muda de pele, a nova pele subjacente apresentava-se vermelha, de especto hemorrágico, húmida ao toque e sensível (Imagem 57 A). Estas áreas, mais tarde, apresentavam uma cor verde, sendo a pele rugosa e áspera (Imagem 57 B). Houve áreas de muda que adquiriram um aspeto castanho, quase como acumulação de pele seca e necrosada (crosta).



Imagem 57 - **Muda de pele. Notar que a pele subjacente após a muda se apresentava vermelho viva, quase hemorrágica (imagem A) e que mais tarde estas áreas adquiriam coloração esverdeada (imagem B). Na imagem B também é possível notar áreas cutâneas castanho escuras.**

No dia 19 de Janeiro de 2013, a piton de maior peso morreu. Foi realizada zaragatoa bucal às restantes, no entanto não veio com qualquer alteração relativamente à zaragatoa realizada dia 3 de Dezembro de 2013. Dia 22 de Janeiro morreu a piton de menor peso e não se verificando qualquer melhoria; antes pelo contrário, o animal sobrevivente apresentava abundantes secreções orais (Imagem 58), foi novamente feita uma nova zaragatoa oral dia 6 de Fevereiro de 2013.

Imagem 58 - **Produção de grande quantidade de secreção mucoide, esverdeada e ligeiramente opaca, muito espessa.**

Os resultados indicaram uma infeção multirresistente por *Klebesiella spp*. e *Pseudomonas spp*., ambas resistentes a todos os antibióticos testados em laboratório. Como último recurso foi administrado gentamicina (2,5 mg/kg IM a cada 72 horas), não

testado quando foi feito o antibiograma em laboratório e também muito nefrotóxico em répteis (especialmente cobras). No entanto, a dia 19 de Fevereiro de 2013, o ultimo exemplar morreu.

Foi optado por realizar necropsia apenas a dois dos três animais que morreram (o último e o primeiro a falecer), no entanto ambas foram muito semelhantes. A necropsia foi realizada no Zoo da Maia.

Antes de qualquer incisão e ao inspecionar o corpo, foram reconhecidas as áreas vermelhas, sem forma definida ("manchas") e planas, a nível ventral, o que é indicativo de septicémia (Imagem 58-A, setas). Foi notada presença de muco esverdeado na área bucal e esofágica, e áreas vermelhas hiperémicas e inflamadas na gengiva e palato (Imagem 58-B, seta).

Iniciou-se a necropsia incidindo os tecidos desde a mandíbula até à cloaca, ventralmente, ao longo da linha média. Em toda a cavidade celómica foi possível encontrar líquido e formações esverdeadas, possivelmente de fibrina (Imagem 59-A, seta).

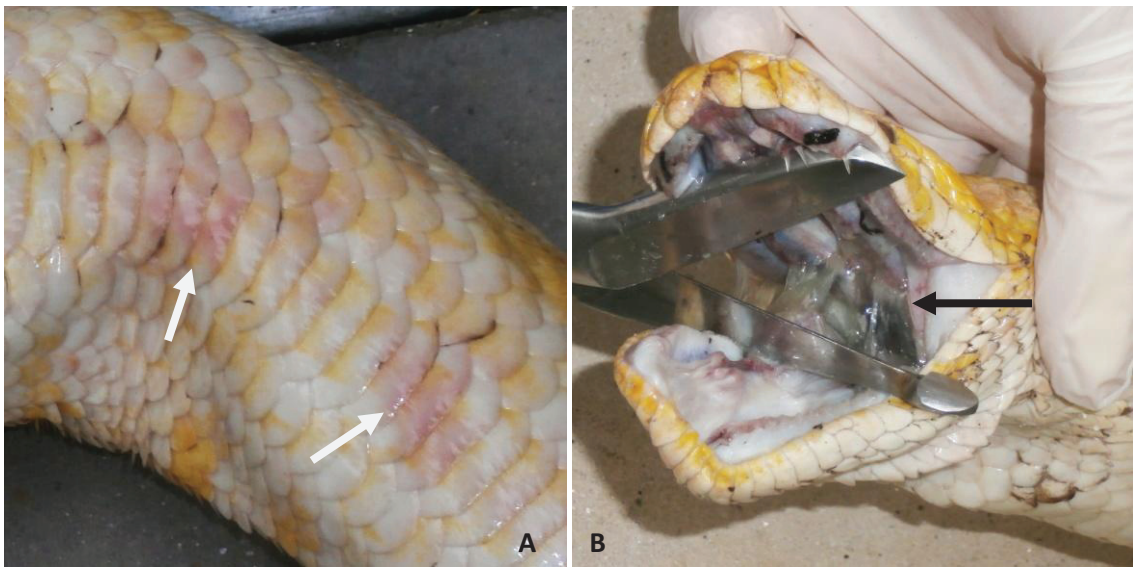

Imagem 59 – **Lesões *post-mortem*. É possível notar áreas vermelhas pelo corpo (A) e inflamação da gengiva e palato, com presença de muco na cavidade oral (B)**

O esófago encontrava-se inflamado/hiperémico e o estômago continha muco branco no interior (Imagem 60-B, seta negra) e áreas vermelho escuro de forma mais ou menos circulares correspondentes a ulceração (Imagem 60-B, seta branca). Foi possível notar a existência de placas circulares, branco-amarelas no intestino e esófago, possíveis abcessos (Imagem 61, setas).

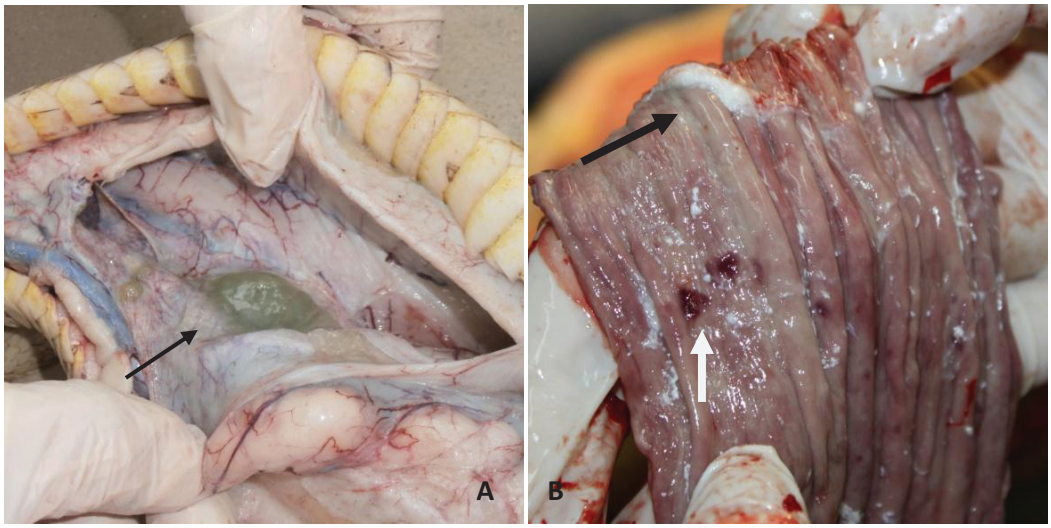

Imagem 60 - **Lesões *post-mortem*. Em A, notar fibrina presente na cavidade celómica (A). Em B, notar áreas de ulceração (seta branca) e a presença muco branco (seta negra).**

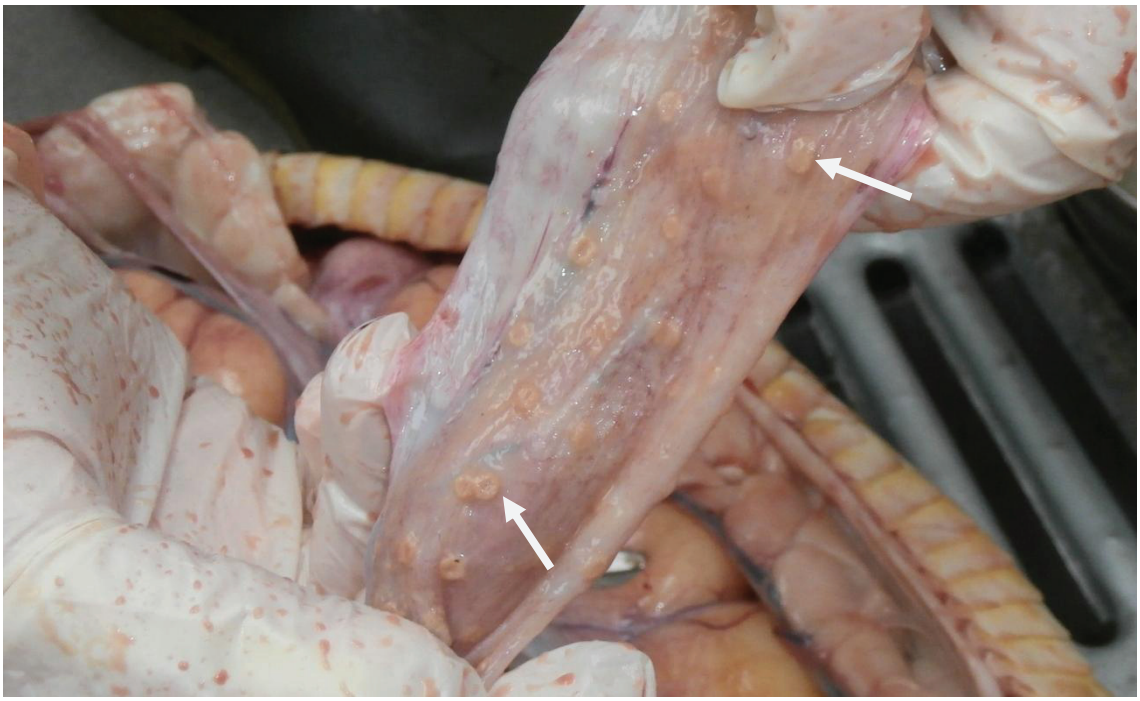

Imagem 61 - **Lesões *post-mortem*. Presença de placas circulares (seta branca) no esófago e intestino.**

O pulmão apresentava-se hiperémico a hemorrágico de cor vermelho vivo, pesado, sem muco no seu interior, mas claramente afetado por pneumonia (Imagem 62). A gordura tinha petéquias (Imagem 63-A, seta).

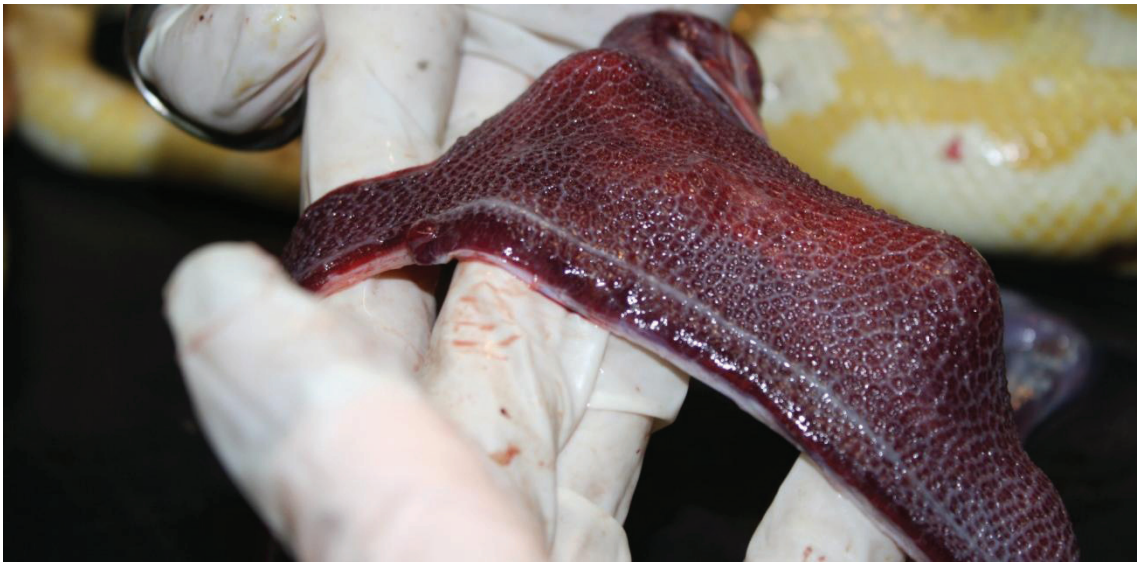

Imagem 62 - **Lesões *post-mortem*. Pulmão hiperémico e hemorrágico.**

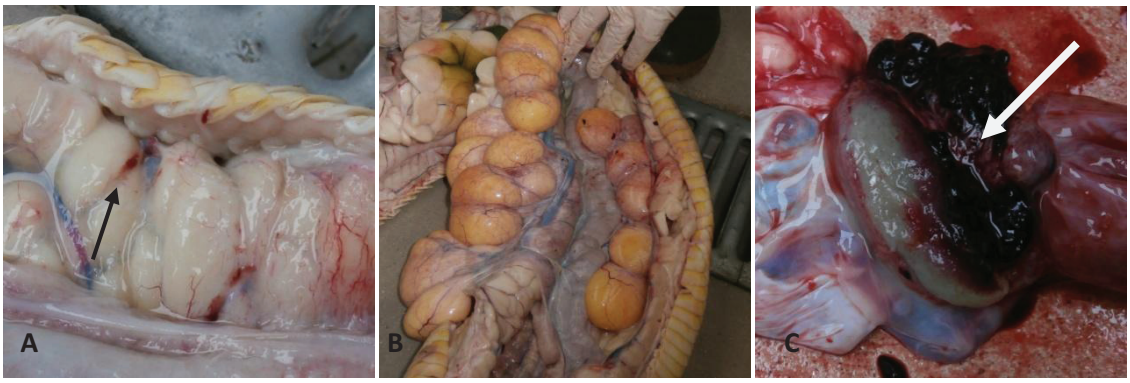

Imagem 13 – **Lesões *post-mortem*. Presença de petéquias na gordura (A), de ovos malformados (B) e fibrina a substituir o miocárdio (C).**

Proximal à cloaca, deparamo-nos com a existência de formações circulares, amarelas, viscosas, em forma de cacho de uva, que ao corte continham material mucoide amarelo da mesma cor, viscoso. Possivelmente correspondiam a ovos malformados (Imagem 63-B). Ao incidir o coração, notou-se substituição de parte do miocárdio por um material esverdeado viscoso (Imagem 63-C, seta), estando também presente líquido da mesma cor no pericárdio – possivelmente fibrina.

Não houve quaisquer outras alterações dignas de registo.

Assim, à necropsia observaram-se sinais graves de pneumonia e também uma situação de septicemia que atingia diferentes partes do organismo, tais como os aparelhos digestivo e reprodutor e o coração. Não foi possível concluir se a pneumonia foi causa ou consequência da septicemia ou de outra afeção presente, mas o tratamento prolongado e os sinais clínicos progressivos, tal como o aparecimento de

microrganismos multirresistentes (possivelmente contagiantes, pois atingiram os três exemplares), impediram o tratamento e agravaram o estado de saúde dos animais até culminar com a sua morte.

3.4. Resolução de fratura do tibiotarso em Arara-Azul-e-Amarela

3.4.1. Revisão de literatura

3.4.1.1. Anestesia

Quando se seleciona um anestésico, deverá ter-se em conta a razão para o usar. No caso de uma cirurgia ortopédica, é importante assegurar a analgesia e perda de consciência, de modo a obter o relaxamento muscular, inibir a dor e aliviar o medo e ansiedade (Coles, 2007). O clínico deverá reconhecer a disparidade de resposta a anestésicos entre as diversas espécies de aves, mas também as associadas à variação individual. Esta variação ocorre devido às diferenças entre as enzimas hepáticas e plasmáticas e as taxas de desintoxicação e excreção do anestésico (Coles, 2007).

É importante lembrar que as aves selvagens são normalmente nervosas e agressivas; se não o forem, em princípio estão doentes. Caso um animal esteja malnutrido, é sempre melhor esperar que animal se alimente e tenha a oportunidade de recuperar o seu estado nutricional, antes do procedimento anestésico. É importante ainda verificar animais com doenças crónicas ou adjuvantes, o peso, hematológica, plasma, funcionalidade hepática, fatores de coagulação e necessidade de fluidoterapia, pois todos estes fatores irão influenciar a resposta da ave ao anestésico, tal como a sua recuperação (Coles, 2007).

A anestesia está contraindicada em casos de obesidade, fígado gordo, falha renal e hepática, desidratação, choque, anemia, dispneia e fluido no papo (Ritchie *et al*., 1994). Caso a ave não tenha condição física e clínica para suportar a anestesia, em primeiro lugar é necessário estabilizar o paciente e, só depois deste ter recuperado da situação, é que deve ser considerado o procedimento.

3.4.1.1.1. Anestesia local

A anestesia local é aconselhável em situações de campo, para tratamento de aves de grande porte em que a anestesia geral não é prática (Coles, 2007). Normalmente, para bloqueio de nervos, utiliza-se um anestésico local (Tabela 1) com uma baixa dose de butorfanol (0,5 mg/kg) (Coles, 2007)

Tabela 1 **Agentes anestésicos locais utilizados em aves (Fonte: Coles, 2007)**

Agente	Dosagem	Espécies/comentário
Lidocaína 2%	1-4mg/kg SC, IM	Quase todas as aves
	Diluir até atingir 0,5% (incluir adrenalina para limitar taxa de absorção)	Aves de tamanho reduzido
Procaína 2%	Diluir até atingir 0,2% e administrar 1-2ml/kg	Aves grandes (cisnes, flamingos)

3.4.1.1.2. Anestesia geral

Na maioria dos casos utiliza-se 1mg/kg de butorfanol como pré-anestésico e indutor, que permite reduzir a necessidade de anestésico e ajuda na redução de dor pós-operatória (Coles, 2007). Para anestesia geral, poderão ser utilizados anestésicos voláteis (Tabela 2) ou anestésicos injetáveis (Tabela 3) e no uso destes últimos, é obrigatório o peso correto do animal para administrar uma dose precisa (Coles, 2007).

Tabela 2 **Agentes anestésicos voláteis utilizados em aves (Fonte: Coles, 2007 e Samour, 2008)**

Agente	Espécies/comentário
Halotano	Recuperação mais lenta que isoflurano. Depressão respiratória e do miocárdio. Mau metabolismo quando fígado está afetado. Caiu em desuso. Uso em Psitacídeos.
Isoflurano	Anestésico de escolha para aves. Uso em Psitacídeos e aves de rapina.
Sevoflurano	Caro, necessita de vaporizador específico. Indução e recuperação mais rápida que isoflurano. Uso em Psitacídeos e aves de rapina.

Tabela 3-a **Agentes anestésicos injetáveis utilizados em aves (Fonte: Coles, 2007 e Samour, 2008)**

Agente	Dosagem	Espécies
Alfaxolona/ Alfadolona	Poderá causar apneia transiente. Anestesia cirurgia dura 8-10 min, mais utilizado durante procedimentos curtos	

Tabela 3-b	**Agentes anestésicos injetáveis utilizados em aves (Fonte: Coles, 2007 e Samour, 2008)**

Agente	Dosagem	Espécies
	5-10mg/kg IM,IV, IP	Psitacídeos
	4-8mg/kg	Grous, Flamingos, Abetardas
Atipamezole	Utilizado para reverter xilazina e medetomidina.	
	250-380 µg /kg	Psitacídeos
Diazepam	0,5-1mg/kg IV, IM	Aves de rapina e aves aquáticas
Ketamina	Não provoca relaxamento muscular adequado.	
	100mg/kg num pedaço de 30g de carne 5-30mg/kg IM	Aves de rapina
	20-50mg/kg IV, IM, SC	Psitacídeos
Medetomidina	Reversível quando em combinação com ketamina.	
	150-350 µg /kg IM	Aves de rapina
	60-85 µg /kg IM	Psitacídeos
Midazolam	0,5-1mg/kg IV, IM	Aves de rapina
	0,2mg/kg IM, SC	Psitacídeos
Proporfol	1,33mg/kg IV	Psitacídeos
Tiletamina/ Zolazepam	5-10mg/kg, IM	Psitacídeos
Medetomidina	Uso com ketamina numa proporção 1:3 ou 1:5.	
	1-2,2mg/kg IM, IV	Aves de rapina e psitacídeos

3.4.1.1.3. Considerações fisiológicas e anatómicas para a anestesia volátil

Ao administrar um anestésico inalatório é importante relembrar a anatomia do sistema respiratório das aves e ter em conta as suas particularidades. A maior diferença deste para com o dos mamíferos é o facto de os pulmões não terem alvéolos. Em vez disso, os capilares aéreos funcionam como local anatómico de trocas gasosas, o pulmão funcional. As aves também não possuem diafragma e a inspiração depende completamente do movimento dos coracoides, costelas e esterno (Ritchie *et al*., 1994).

O pulmão de ave é pequeno e não expansível e os seus capilares quer sanguíneos, quer aéreos, são uma rede rígida de diâmetro muito reduzido que permite aumentar o gradiente de pressão para a difusão de gases sanguíneos. Além disso, esta rede e este sistema permitem aumentar a superfície de trocas gasosas, que é quase dez vezes superior à de um mamífero com o mesmo peso corporal (Coles, 2007).

A corrente sanguínea no pulmão, em relação com a corrente de ar no mesmo, é contra corrente, ao contrário dos mamíferos, que é mais linear. Os sacos aéreos não participam na troca gasosa e funcionam como foles que direcionam o ar ao longo do aparelho respiratório (Imagem 64) (Coles, 2007).

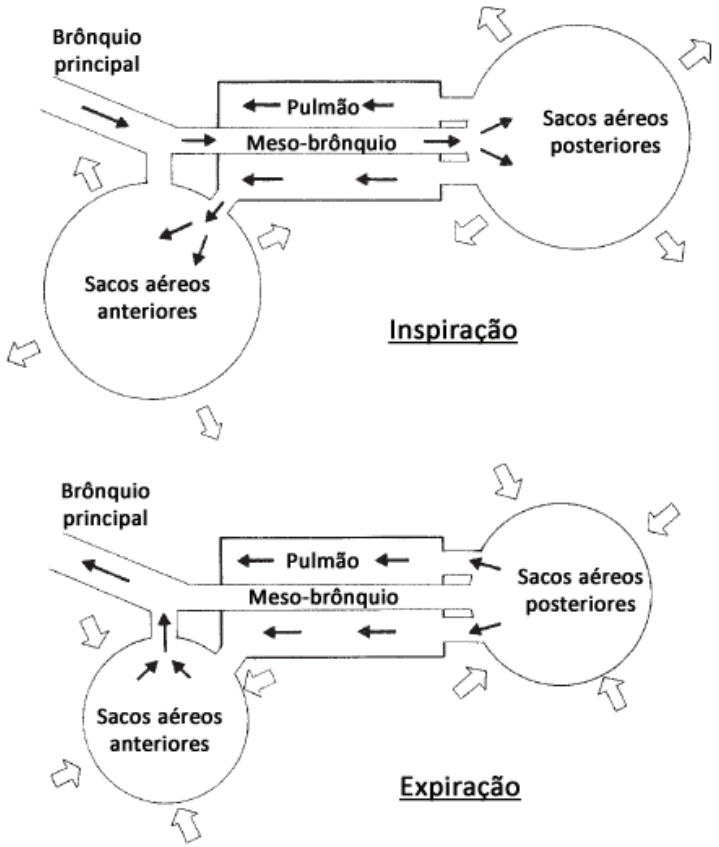

Imagem 64 - Representação diagramática do funcionamento do sistema respiratório das aves, ilustrando o movimento dos gases. (Fonte: Coles, 2007)

Devido à unidirecionalidade dos fluxos de ar nos pulmões, parte dos gases irão em primeiro para o saco aéreo posterior antes de qualquer troca gasosa, não sendo por isso absorvidos. Estes são substituídos durante nova inspiração e passarão pelo pulmão onde são finalmente absorvidos. Se há apneia durante a anestesia inalatória e se proceder a ventilação artificial, os gases anestésicos presentes nos sacos alveolares irão ser absorvidos assim que passarem pelo pulmão; ou seja, a ventilação artificial levará ao aumento da anestesia e não à sua diminuição, pelo menos

inicialmente (Coles, 2007). Além disso, a rede de capilares onde se dá a troca de gases permite que estes sejam muito mais rapidamente absorvidos e com maior eficiência, o que faz com que os anestésicos voláteis possam atingir muito rapidamente, concentrações plasmáticas perigosas (Coles, 2007).

Outro aspeto fisiológico do pulmão rígido das aves é que os quimiorrecetores monitores de pressão arterial de dióxido de carbono ($PaCO_2$) têm grande importância, o que torna as aves muito sensíveis a hipercapnia (se o $PaCO_2$ subir até 80 mmHg, o animal poderá morrer). É por isso importante manter os níveis de oxigénio elevados durante a anestesia de aves (três vezes superiores ao volume por minuto normal), mais ou menos 1L/min em aves pequenas e 3 L/min em aves de maior porte (Coles, 2007).

No entanto, mesmo com taxas de oxigenação elevadas, a eliminação do dióxido de carbono poderá ser ineficiente; logo, em anestesias, especialmente se prolongadas, é imprescindível verificar os valores deste gás ou poderá instalar-se uma acidose respiratória, com diminuição da pressão sanguínea e depressão do miocárdio. Um aumento de $PaCO_2$ predispõe também a fibrilação atrial e ventricular e falência cardíaca (Coles, 2007).

Devido à grande superfície interna dos sacos aéreos, poderá haver perda de fluidos se a cirurgia for prolongada. Em aves já desidratadas, isto poderá ser crítico e levar a diminuição do volume sanguíneo, com diminuição do *output* cardíaco, da perfusão dos tecidos e da respiração anaeróbica. Como consequência há diminuição do pH plasmático que leva a acidose metabólica (Coles, 2007). A hipotermia será outro ponto importante, principalmente em aves de tamanho reduzido. Se a temperatura diminuir mais de 6°C há probabilidade de a ave não recuperar (Coles, 2007).

3.4.1.1.4. Equipamento anestésico para anestesia volátil

Anestesia volátil é a mais comum em aves, sendo o anestésico mais comum o isofluorano. Para administração de anestesia volátil, é importante ter em consideração a fisiologia e anatomia da ave (Ritchie *et al.*, 1994). A maioria das máquinas anestésicas e vaporizadores são adequadas para a prática anestésica em aves e a anestesia volátil poderá ser alcançada com sistema aberto, semiaberto ou

Imagem 65 - Tanque de indução anestésica adaptado. (Fonte: Samour, 2008)

semifechado (Ritchie *et al*., 1994).

O uso do sistema aberto, como tanques de anestesia (Imagem 65), que depende do animal entrar em contato com gases do anestésico e inspira-los naturalmente, poderá ser perigoso para aves, uma vez que não há monitorização do paciente. Em sistemas semifechados há reutilização dos gases expirados, mas oferecem grande resistência à passagem do ar, tornando-os pouco prático para aves. Já os sistemas semiabertos impedem a inspiração de gases antes expirados, e visto que não há muita resistência à passagem de ar, são os sistemas mais utilizados em aves (Ritchie *et al*., 1994).

Um equipamento anestésico pediátrico humano poderá ser utilizado em aves de pequeno porte e um equipamento *standard*, para pequenos animais domésticos, poderá ser utilizado para aves de maior tamanho. Há equipamento específico adaptado para aves, mas que é mais dispendioso (Ritchie *et al*. 1994), pelo que muitas vezes não está disponível.

Tubos endotraqueais (Imagem 66) não deverão ter *cuff*, pois a traqueia das aves tem os anéis traqueais completos e não permite expansão se for adicionado demasiado ar ao *cuff*. Como alternativa, alguns clínicos optam por criar os seus próprios tubos endotraqueais a partir de tubos de alimentação de borracha. Em qualquer dos casos, deverá ser sempre utilizado um tubo de diâmetro adequado à traqueia da ave (Ritchie *et al*., 1994).

Imagem 66 - Entubação de ave com tubo endotraqueal de 2,5mm. (Fonte: Samour, 2008)

A ave também pode ser exposta a gases inalatórios através de máscara que se conecta ao circuito anestésico. Estas máscaras adaptam-se dificilmente a todas as aves, mas há sempre a possibilidade do clínico utilizar um copo de plástico (Imagem 67), colocando uma proteção no topo e à volta do pescoço do paciente, para impedir que o gás anestésico escape (Ritchie *et al*., 1994).

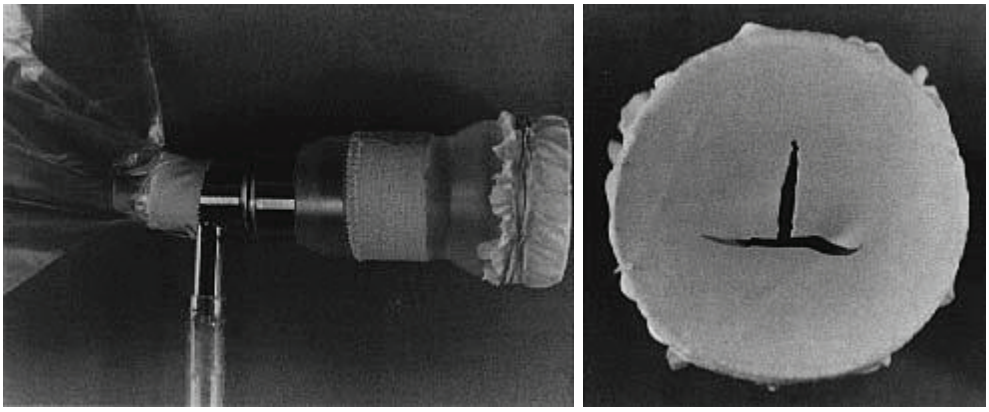

Imagem 67 - **Copo de plástico acoplado ao circuito anestésico e coberto por uma luva de látex. (Fonte: Ritchie, 1994)**

Quando se realiza uma cirurgia na cabeça, é difícil manter o animal com máscara ou tubo endotraqueal devido à falta de acesso. A presença de sacos aéreos e a sua movimentação de ar permite que a introdução de gases anestésicos se realize através destes (Imagem 68). O local ideal para a introdução de um tubo é normalmente no lado direito atrás das costelas e o tubo só é introduzido após a indução de anestesia. Durante este procedimento, os níveis de dióxido de carbono no sangue diminuem e isso leva a que o animal não respire por si mesmo; só após a retirada do tubo e os níveis de carbono aumentem, é que a respiração natural é reiniciada (Samour, 2008).

Imagem 68 - **Cateter colocado no saco aéreo para manter a anestesia. (Fonte: Doneley, 2010)**

3.4.1.2. Procedimentos ortopédicos para a resolução de fratura da diáfise tibiotársica

As fraturas poderão ser fixadas de inúmeras maneiras, incluindo redução fechada (sem cirurgia) ou aberta (redução cirúrgica). O clínico necessita, portanto, de elaborar um plano relativo ao procedimento, tendo em atenção a natureza da fratura, a sua localização, técnicas e instrumentos disponíveis que permitam uma correta redução e imobilização (Ritchie *et al*., 1994).

Antes de iniciar qualquer procedimento cirúrgico é necessário fazer um exame clínico físico exaustivo e, se necessário, um perfil sanguíneo e bioquímico. Uma vez que um procedimento cirúrgico depende de anestesia, é necessário primeiro estabilizar o paciente (Coles, 2007).

A cirurgia ortopédica deverá ter atenção à anatomia e fisiologia do esqueleto de ave. Este permite à ave capacidade de voo e ao mesmo tempo suporte do seu peso, tendo portanto grandes diferenças comparativamente com os ossos de mamíferos. Os ossos de ave não estão organizados em sistema Haversiano, sendo a sua camada externa (córtex) fina e o seu interior dividido por inúmeras trabéculas (Imagem 69). Apesar desta organização permitir o voo, também leva a que os ossos facilmente se quebrem (Coles, 2007).

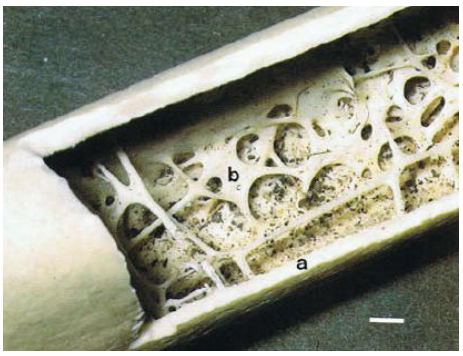

Imagem 69 - **Imagem macroscópica de um osso longo de ave. É possível notar o córtex fino (a) e a cavidade medular com trabéculas (b). (Fonte: MecLelland, 1990)**

Devido a esta fragilidade e ao seu córtex fino, a aplicação de parafusos ósseos pode não resultar, chegando inclusive a piorar a situação (exceto em aves grandes, em que o córtex ósseo é mais grosso). Cavilhas intramedulares, que nos mamíferos destroem e ocupam o lugar do tecido hematopoiético, nas aves alteram a estrutura interna dos ossos que lhes dá força (Coles, 2007).

As fraturas de aves cicatrizam de modo igual aos mamíferos. Inicialmente forma-se um calo fibroso, seguido de calo cartilaginoso que se forma a partir de membranas periosteais e endosteais. Apesar da cicatrização ser um dos pontos mais importantes, outro será a mobilidade das articulações, muito mais do que manter o osso alinhado para cicatrização correta (Coles, 2007).

Em qualquer caso, após diagnóstico inicial de fratura, é importante estabilizar o local para impedir contração dos tecidos moles. E antes de realmente começar a cirurgia, é necessário limpar o local de fratura e remover qualquer fragmento de osso, sem nunca irrigar cavidades medulares expostas (Coles, 2007) pois ossos longos

(fémur, úmero, esterno e cintura escapular) são ossos pneumáticos que permitem passagem de ar, e têm acesso aos sacos aéreos.

3.4.1.2.1. Coaptação externa através de ligaduras e talas

Devido à massa muscular poderá não ser possível fazer uma redução fechada pois é difícil obter alinhamento correto e poderá mesmo levar a trauma dos tecidos moles envolventes. Com a redução aberta é possível verificar o local de fratura, reduzir o trauma nos tecidos envolventes e remover quaisquer detritos, tecido desvitalizado ou necrótico (Ritchie *et al*., 1994).

Apesar de tudo, a coaptação externa é um método rápido e económico, oferecendo conforto e estabilização mínima à fratura. É portanto aceite como uma técnica de estabilização primária até que a cirurgia seja realizada (Ritchie *et al*., 1994). Deverão ser utilizados materiais leves e o mínimo de acolchoamento necessário, para compensar o inchaço dos tecidos moles danificados, tais como tala de Thomas ou ligadura Robert Jones (Doneley, 2010), (Imagem 70).

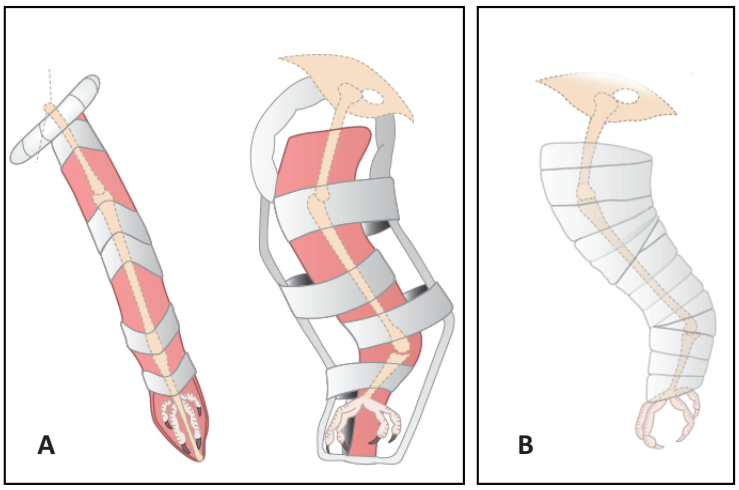

Imagem 70 - **Tala de Thomas (A) e ligadura Robert Jones (B). (Fonte: Doneley, 2010)**

3.4.1.2.2. Cavilha intramedular

A cavilha intramedular (Imagem 71) é o método mais simples para resolução de fraturas de ossos longos. É necessário ter atenção às articulações e evitar atingi-las, pois se estas forem traumatizadas tal poderá levar a fibrose e à diminuição da mobilidade da articulação (Coles, 2007).

Uma grande desvantagem da cavilha intramedular é realmente a destruição da arquitetura trabecular do osso. Esta será regenerada quando a cavilha for removida, mas demora. Além disso, a cavilha não impedirá a rotação e devido ao grande

diâmetro da cavidade medular da ave, é necessário utilizar uma cavilha mais pesada e larga do que uma utilizada num mamífero de tamanho comparável (Coles, 2007).

Cerclagem ou hemicerclagem podem ser utilizadas como adjuvante para neutralizar rotação e tensão, mas fraturas de ossos longos fixadas com cavilha intramedulares normalmente são imobilizadas com talas e ligaduras durante 10-21 dias (Ritchie *et al*., 1994).

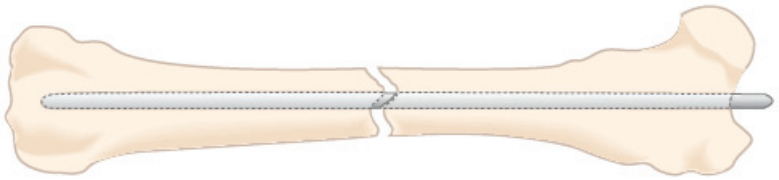

Imagem 71 - **Cavilha intramedular no córtex de fémur (Fonte: Doneley, 2010).**

3.4.1.2.3. Placa óssea

Infelizmente, as placas ósseas têm mais desvantagens que vantagens (Ritchie *et al*., 1994). Em aves grandes, estas permitem cicatrização primária do osso e têm a vantagem de oferecerem uma fixação rígida ao osso, com formação mínima de calo ósseo. Uma vez que são totalmente internas, são normalmente bem toleradas pelos animais (Ritchie *et al*., 1994).

No entanto, estas não são uma opção considerada devido ao córtex fino dos ossos das aves. O equipamento é normalmente caro e a técnica é demorada, necessitando de anestesia prolongada. O *stress* que produzem a nível da zona da fratura poderá piorar a situação e ao remover a placa pode levar a nova fratura (Ritchie *et al*., 1994).

3.4.1.2.4. Técnica de Doyle

Utilizando uma cavilha medular, insere-se esta pelo córtex de um dos fragmentos da fratura e após penetrar pelo canal medular, leva-se a que saia pelo córtex do segundo fragmento. Cada extremidade da cavilha é moldada em forma de gancho e o local de fratura é comprimido e estabilizado utilizando um elástico (Ritchie *et al*., 1994), (Imagem 72).

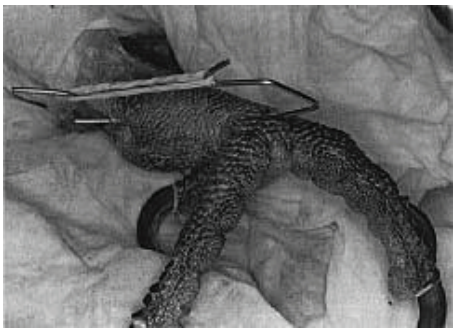

Imagem 72 - **Técnica de Doyle utilizada para reparar uma fratura da diáfise tarsometatársica. (Fonte: Ritchie, 1994)**

Os ganchos são formados dobrando duas vezes a extremidade da cavilha: dobrado 90° de modo a que esteja relativamente perpendicular ao osso e uma segunda vez, mais próximo da extremidade, deverá dobrar-se a cavilha a 45° e fazer um semicírculo (Ritchie *et al*., 1994).

Esta técnica permite compressão máxima no local de fratura e evita as articulações. Também permite o uso de cavilhas de menor diâmetro, o que leva a menor destruição do canal medular do osso (Ritchie *et al*., 1994).

3.4.1.2.5. Técnica de conexão de Redig ("Tie-in")

A técnica de Redig é uma modificação de uso da cavilha medular simples que combina os conceitos da fixação externa (Imagem 73).

A cavilha intramedular poderá ser de menor diâmetro e mais leve, preenchendo apenas 50% da cavidade medular (Coles, 2007). Na saída, a cavilha é dobrada a 180°. Para o fazer deverá retrair-se a cavilha após inserção completa e dobrá-la com fórceps ou alicate cirúrgico, de modo a que a força exercida sob a cavilha não seja transmitida para a diáfise femoral fraturada (Coles, 2007).

Uma ou duas cavilhas são inseridas transversalmente nos fragmentos do osso (afastados do local de fratura), que oferecem ancoragem, e são depois ligadas à cavilha que foi dobrada 180°, através de resina fixadora apropriada (como metil-metacrilato). Isto formará uma barra externa rígida (Coles, 2007), com estabilidade longitudinal e rotacional e sendo ainda relativamente leve (Coles, 2007).

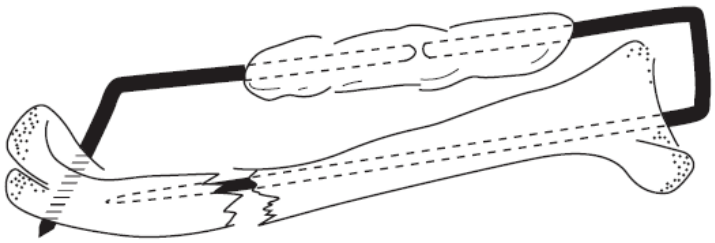

Imagem 73 - **Técnica de conexão de Redig, com o uso de uma cavilha transversal. (Fonte: Coles, 2007)**

3.4.1.2.6. Fixadores externos

No caso de fixadores externos (Imagem 74), as cavilhas passam pelo osso perpendicularmente ou num angulo 30°-45°, através da pele e pelo córtex do osso até ao lado oposto. Pelo menos quatro cavilhas são utilizadas, duas em cada segmento do osso, que são depois conectados com uma ou duas placas paralelas ao eixo longitudinal do osso (Coles, 2007). As placas irão estabilizar as cavilhas.

Esta técnica permite regeneração endosteal relativamente rápida (Coles, 2007), as cavilhas são fáceis de remover, oferecem estabilização rígida sem alterar a articulação e neutralizam as forças de rotação, flexão e tensão (Ritchie *et al*., 1994), mas levam a aumento de peso. Além disso a penetração de quatro cavilhas pelo córtex do osso poderá levar a que este quebre (Coles, 2007).

Imagem 74 - **Papagaio Africano com fixador externo. (Fonte: Coles, 2007)**

Para aves pequenas (menos de 200 g), poderá ser utilizado um pequeno tubo de plástico (palhinha) preenchido com resina fixadora para substituir as placas e segurar as cavilhas, permitindo reduzir o peso (Coles, 2007). Além disso, também se poderão utilizar agulhas hipodérmicas como cavilhas estabilizadoras e cianoacrilato (super-cola) em vez de resina fixadora (Ritchie *et al*., 1994).

Ao colocar as cavilhas é importante que haja espaço entre a pele e a barra fixadora externa. Além disso, as cavilhas mais afastadas do local de fratura devem ser as primeiras a ser colocadas no osso e ligadas à placa externa. Só depois do osso estar alinhado é que se adicionam as restantes cavilhas (Coles, 2007).

Há três tipos de fixadores externos. No Tipo I há apenas uma placa externa e as cavilhas passam pela pele e o córtex. Já no Tipo II, há duas placas externas em cada lado do membro. O Tipo III (Imagem 75) é semelhante à do Tipo II, utilizando também duas placas, mas estas são colocadas a um ângulo de 90°, criando uma estrutura triangular com o osso (Ritchie *et al*., 1994).

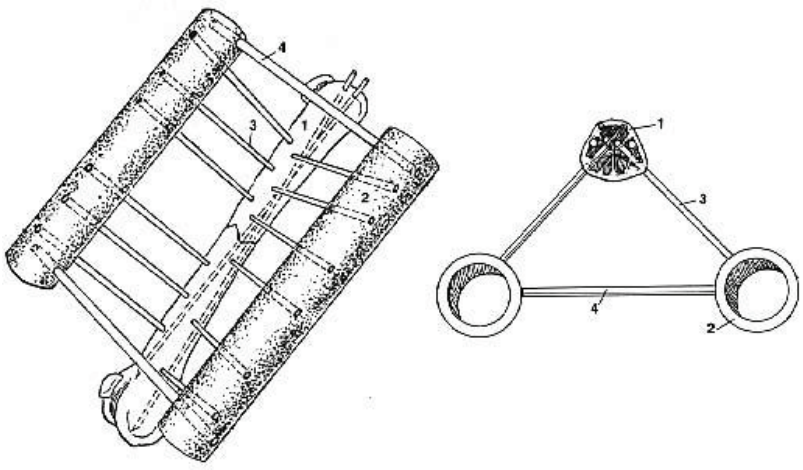

Imagem 75 - **Fixadores externos Tipo III, que permitem estabilidade máxima devido a ter dois planos. 1) Fémur, 2) Placa externa 3) Cavilha estabilizadora 4) Cavilha conectora entre as duas placas. (Fonte: Ritchie, 1994).**

3.4.1.2.7. Acesso cirúrgico ao tibiotarso

O membro pélvico de uma ave (Imagem 76) é semelhante em quase todas as espécies de aves, à exceção da extremidade, onde ocorrem as maiores diferenças (Coles, 2007). O fémur é um osso relativamente curto em direção cranial, o que permite que as pernas estejam direcionadas para o centro de gravidade da ave (Doneley, 2007).

O osso tibiotarso é formado pela fusão da tíbia e os ossos do tarso proximais; assim, o jarrete tem, na verdade, o nome de articulação intertársica. A fíbula estende-se ao longo do tibiotarso acabando por se fundir com o osso, e quanto mais curta for, menor a rotação da perna. O tarsometatarso, formado pela fusão dos ossos tarsais distais e os três ossos metatársicos principais dos dígitos II, III e IV, é normalmente mais curto que o osso tibiotarso, exceto em aves de pernas longas. (Doneley, 2007).

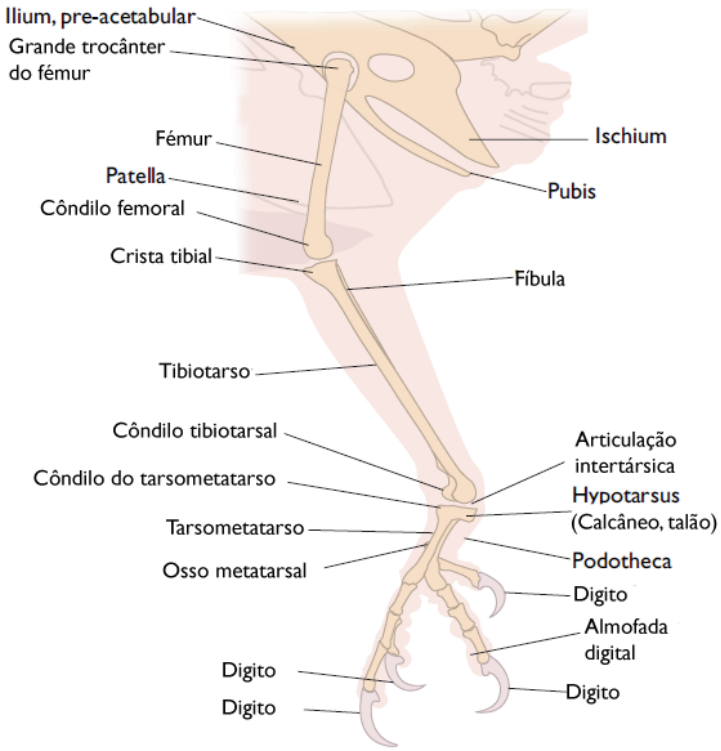

Imagem 76 – **Esqueleto do membro pélvico, vista lateral. (Fonte: Doneley, 2010)**

O acesso cirúrgico ao tibiotarso é normalmente feito craniomedialmente (Imagem 77) devido aos músculos em aspeto lateral. É, no entanto, necessário ter cuidado pois a veia metatarsal medial atravessa o talão e continua caudalmente ao longo do tibiotarso (Doneley, 2007).

A cirurgia inicia-se realizando uma incisão na pele cranialmente ao talão até ao côndilo femoral medial, paralelo ao osso tibiotarso. Tendo atenção à Imagem 78, é

possível notar que os músculos visíveis (*fibularis longus* e *tibialis cranialis*) estão separados pela cabeça do músculo *gastrocnemius* e esta divisão é mais facilmente visível em aves de rapina que psitacídeos (Doneley, 2010). Procedimentos cirúrgicos ao tibiotarso são utilizados também no úmero e fémur e adaptados de acordo com o tamanho, posição dos ossos e das articulações (Coles, 2007).

Imagem 77 – **Acesso medial ao osso tibiotarso. (Fonte: Doneley, 2010)**

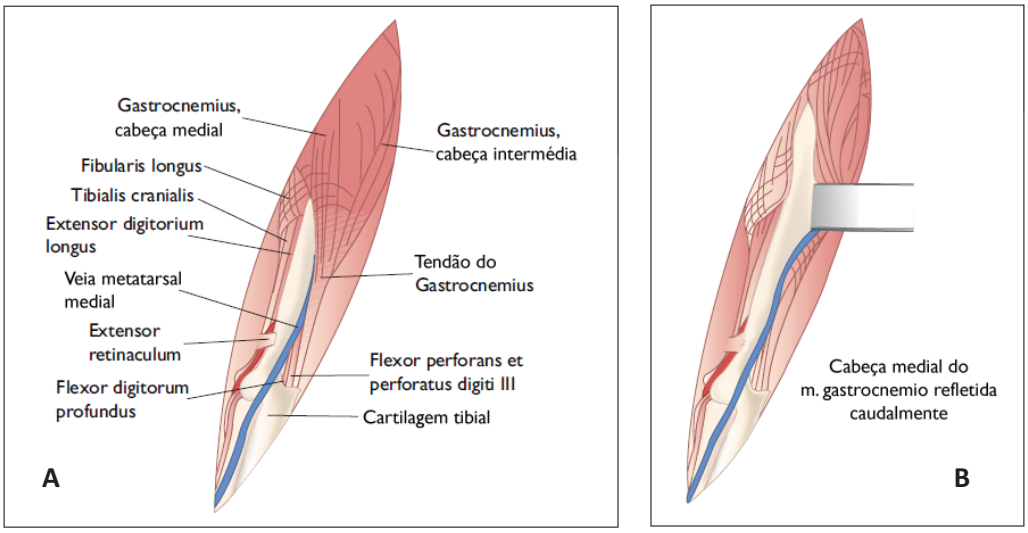

Imagem 78 - **Estruturas identificadas durante a exposição do tibiotarso. A: Incisão inicial e B: Exposição do tibiotarso. (Fonte: Doneley, 2010)**

3.4.2. Relato do caso

De idade desconhecida, com peso de 1,020 kg, no dia 21 de Setembro de 2012, um exemplar de *Ara ararauna* (Arara-Azul-e-Amarela) foi contido para verificar a sua anilha de identificação, a fim de atualizar os registos do Parque Zoológico. Antes

de o fazer, o animal foi mantido numa jaula individual com alimento, que ingeriu. Foi também notado que o animal defecou e apresentava fezes normais.

Ao exame clínico da ave, notou-se a dificuldade desta ao apoiar o membro esquerdo, apesar de o mover. Após uma exploração mais cuidada, foi possível identificar uma fratura do osso tibiotarso à palpação e confirmar o local desta. Para além da fratura, nenhum outro sinal digno de registo foi notado: a Arara não apresentava qualquer sinal físico de doença, estava hidratada, ingeriu o alimento oferecido, não regurgitou, defecou, rejeitava qualquer aproximação por parte dos humanos (normal em aves não domesticadas), vocalizava e tentou mesmo voar.

Foi optado por não fazer radiografia ao membro uma vez que a fratura deste era evidente e o transporte iria aumentar o *stress* da ave. A cirurgia ortopédica de modo a resolver a fratura era necessária, mas optou-se por não colher sangue para análise, devido ao tempo de espera para obter os resultados e também porque a Arara se apresentava fisicamente bem.

A indução foi feita com anestesia volátil (isoflurano) e mantida com o mesmo fármaco num circuito anestésico semiaberto, sem uso de tubo endotraqueal, mas com uso de máscara conectada ao circuito, feita a partir de um copo de plástico coberto com uma luva de látex (Imagem 79). O animal foi colocado sob um tapete de aquecimento em decúbito dorsal e removeram-se as penas do campo cirúrgico, do membro posterior esquerdo (Imagem 80). O membro fraturado foi preparado, colocando à volta da extremidade gaze estéril, para evitar contaminação, e foi desinfetado com álcool a 90% e iodopovidona (Betadine®) diluído em água.

Imagem 79 - **Máscara colocada na ave.**

Imagem 80 - **Preparação do campo cirúrgico.**

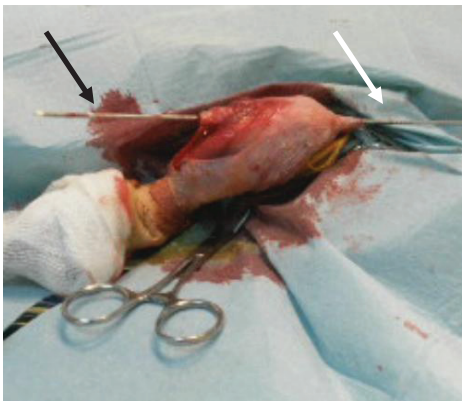

Imagem 81 – **Cavilha intramedular inserida no segmento cranial do osso tibiotarso. Extremidade proximal (seta branca) e extremidade distal (seta preta).**

Foi realizado acesso cirúrgico ao osso tibiotarso como descrito na literatura e realizada a técnica de conexão de Redig. Após a incisão na pele e afastamento dos músculos observou-se uma fratura obliqua, na diáfise do osso tibiotarso. Esta não era perfeita, pois havia pequenos fragmentos no local, os quais foram removidos.

Pela zona de fratura, foi introduzida uma cavilha intramedular no segmento cranial do osso tibiotarso. Esta saiu pelo córtex do osso, caudalmente à cristal tibial e foi puxada o suficiente para permitir a sua entrada no osso (Imagem 81). Depois a fratura foi reduzida, passando a extremidade distal da cavilha intramedular, pelo canal medular do segmento distal do osso tibiotarso. Ao fazer tal procedimento foi necessário cuidado extra, para a cavilha não atingir a articulação tibiotarsometatársica (talão).

Assim, apenas uma extremidade da cavilha ficou visível, ou seja, a extremidade proximal que saiu caudalmente à crista tibial. Essa extremidade foi dobrada a 180°, ficando paralela ao membro, sem no entanto lhe tocar.

Como cavilha transversal foi utilizada uma agulha de 21 Gauge, introduzida transversalmente no fragmento distal do osso tibiotarso (Imagem 82) e ligada à cavilha que foi dobrada 180°, através de resina fixadora (metil-metacrilato), o que permitiu alcançar estabilidade longitudinal e rotacional (Imagem 83).

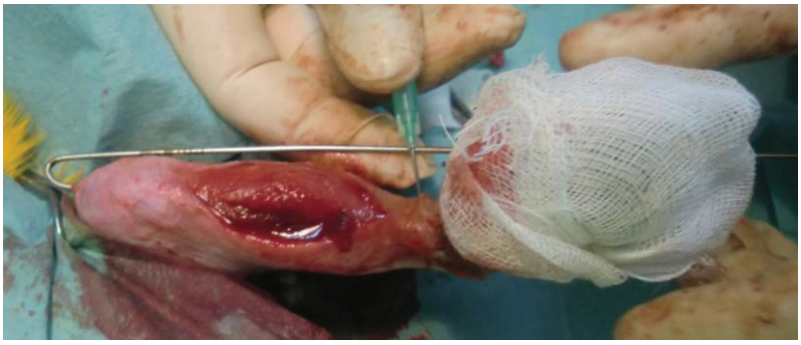

Imagem 82 - **Cavilha paralela ao membro e cavilha transversal (agulha de 21G).**

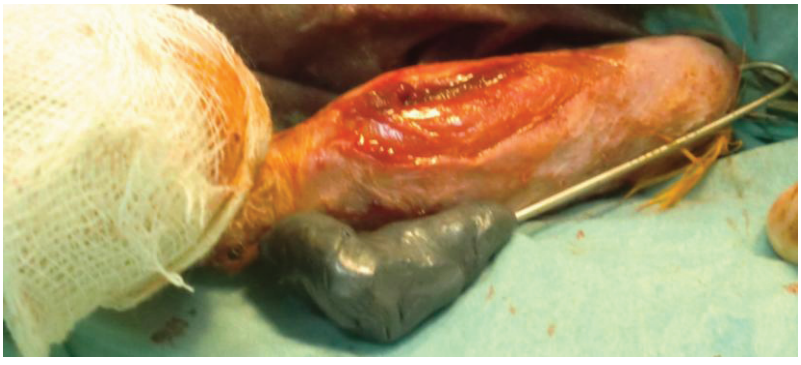

Imagem 83 - **Fixação das cavilhas com metil-metacrilato.**

Toda a área foi desinfetada com iodopovidona diluída e foram colocados topicamente 2mL de Atralmicina. Posteriormente, o músculo e tecido subcutâneo foram suturados (sutura descontínua ponto simples, com monosim 2/0). O tecido cutâneo foi suturado com seda 1/0 (Imagem 84). Foi também administrado à ave enrofloxacina 10 mg/kg IM (segundo Samour [2008], a dose é 10-15mg/kg, BID durante 5-7 dias) e meloxicam 0,5 mg/kg IM (segundo Doneley [2010], a dose é 0,2-0,5mg/kg BID).

Imagem 84 - **Membro após cirurgia.**

A Arara foi colocada numa transportadora, onde permaneceu para recuperar da anestesia. A cirurgia ocorreu sem incidentes, não houve paragem respiratória nem cardíaca e o ritmo respiratório manteve-se estável durante o procedimento cirúrgico e após o mesmo. A arara acordou, moveu a cabeça e teve reação palpebral autónoma. Por essa razão assumiu-se que o animal estava bem, no entanto, no dia seguinte esta estava morta. À necropsia, a única alteração digna de registo, foi o pulmão encontrar-se hiperémico.

A ave poderia não ter estado geral que lhe permitisse a recuperação da anestesia, uma vez que era desconhecida a idade e não foram realizados testes laboratoriais. Assim, não foi possível saber se o procedimento ortopédico realmente resultou, apesar de a técnica cirúrgica para resolução de fratura ter sido realizada de acordo com a bibliografia.

Capítulo IV

4. Conclusão

O estágio curricular em Medicina Veterinária, com foco em medicina de animais selvagens de zoológico e exóticos, proporcionou a oportunidade de adquirir uma nova experiência e visão, além de aprimorar e completar os conhecimentos que foram adquiridos durante o curso de Medicina Veterinária. Durante o período do estágio foram acompanhados diferentes casos clínicos relativamente a diferentes tipos de animais – mamíferos, aves, répteis e anfíbios - permitindo aprofundar e ganhar conhecimentos e conhecer as diferenças entre cada a nível médico-veterinário.

Num parque zoológico estão presentes diferentes espécies de animais e há escassez de referências bibliográficas referentes a este contexto, pelo que o médico veterinário necessita de adaptar os conhecimentos que possui sobre outra espécie semelhante, de modo a escolher qual a melhor abordagem clínica. Por essa razão, a prática do médico veterinário neste contexto, está dependente de estudos realizados em animais de companhia e de produção, utilizando os seus conhecimentos relativamente a estes, para resolver situações médicas. Além disso, tratando-se de animais selvagens, cuja manipulação deve ser mínima, muitos dos meios de diagnóstico comumente usados na prática de clínica veterinária não podem ou não devem ser usados nestes animais, a não ser em situações de maior gravidade.

Uma parte importante deste relatório descreveu o trabalho realizado sobre a identificação de parasitas presentes no trato gastrointestinal de répteis e anfíbios e os tratamentos a aplicar em animais afetados. Este trabalho permitiu conhecer quais os parasitas mais comuns destes animais e as técnicas de exame coproparasitológico. Apesar da identificação concreta das espécies parasitárias visualizadas não ser praticável, foi possível reconhecer as diferentes classes de parasitas através das estruturas e formas parasitárias observadas e orientar o tratamento, quando necessário.

Este estudo demonstrou a vantagem em realizar a análise parasitária de forma rotineira, para melhor controlo de doenças e manter a saúde dos animais do zoológico, sendo uma técnica fácil de realizar e com baixos custos. Como exemplo foi descrito um caso em tartarugas gregas afetadas por ascarídeos; identificando os sinais clínicos, a sua abordagem, o tratamento e resolução, tal como a recuperação dos animais.

Durante o estágio supervisionado, foram feitas várias abordagens clínicas a diferentes animais que delas necessitaram. Dos variados casos clínicos acompanhados, os que sobressaíram e estão descritos neste relatório foram a

insuficiência pancreática exócrina em felino, a pneumonia em cobras e a fratura óssea em ave.

A insuficiência pancreática exócrina ocorreu num tigre fêmea e os sinais e a sua evolução, tal como o diagnóstico e tratamento, basearam-se na bibliografia existente relativamente a pequenos animais. Apesar de não haver dados concretos para a espécie em questão, foi possível resolver a situação e permitir uma vida adequada ao animal. Através de sinais clínicos como fezes alteradas, diminuição do peso, depressão e anorexia, de análises laboratoriais às fezes e ao sangue (que indicou, para além de infeção, redução dos valores de TLI séricos) e da resposta ao tratamento aplicado, foi possível diagnóstico definitivo da patologia. A administração de enzimas pancreáticas com a comida e tratamento da infeção concomitante anulou os sinais clínicos e permitiu ao animal recuperar.

A pneumonia em cobras é uma situação grave que frequentemente conduz à morte do animal. O caso clínico por nós seguido descreve a abordagem a uma cobra Piton Asiática com pneumonia grave e septicémia, que não foi possível resolver e culminou com a morte do animal. A doença foi identificada através das petéquias bocais e secreções acumuladas a nível oral e, apesar do tratamento aplicado assim que identificado o microrganismo, a situação agravou-se quando evoluiu para uma infeção multirresistente. A grande produção de muco que dificultava a respiração e a falta de resposta por parte de antibióticos não permitiu salvar a cobra.

A fratura do osso tibiotarso em Arara-azul-e-amarela infelizmente culminou com a morte da ave. No entanto foi um caso interessante de referir, pois as fraturas em aves podem impossibilitar o seu voo ou mesmo a procura do alimento. Não foi realizado um exame clínico extenso antes do procedimento, o que poderá justificar a morte do animal, mas a técnica de redução da fratura seguida (técnica de conexão de Redig) foi aplicada de modo correto e de acordo com a bibliografia, tendo sido colocadas uma cavilha intramedular e uma cavilha perpendicular ao osso.

Bibliografia

BOWMAN, D. D. (2004). Georgi: Parasitologia para Veterinarios, 8ª Edição. Elsevier España, 300 pp.

CHEERAN, J. V. (2008). Textbook of Wild and Zoo Animals: Care and Management, 2ª Edição. Cheerans Lab (P) Limited, 237 pp.

COLES, B. H. (2007). Essentials of Avian Medicine and Surgery, 3ª Edição. John Wiley & Sons, 392 pp.

COOPER, J. E. (2000). Veterinary Training Manual. Durrel Wildlife Conservation Trust, 175 pp.

CÔTÉ, E. (2011). Clinical Veterinary Advisor. Elsevier Health Sciences, 1784 pp.

DECOCK, H. E. V., FORMAN, M. A., FARVER,. T. B. e MARKS S. L. (2007). Prevalence and histopathologic characteristics of pancreatitis in cats. Veterinary Pathology 44, January, 2007, pp 39-49.

DEEM, S. L. (2007). Role of the zoo veterinarian in the conservation of captive and free-ranging wildlife. Int. Zoo Yb 41, 2007, pp 3–11.

DONELEY, B. (2010). Avian Medicine and Surgery in Practice. Manson Publishing, 336 pp.

DUNN, J. K. (2000). Textbook of small animal medicine. W. B. Saunders, 1065 pp.

FOREYT, W. J. (2001). Veterinary Parasitology Reference Manual, 5ª Edição. Wiley-Blackwell, 235 pp.

GUILLOTEAU, P., VITARI, F., MEUTH, A. M., NORMAND, L. N., ROMÉ, V., SAVARY, G., DELABY, L., DOMENEGHINI, C. e MORISSET, J. (2012). Is there adaptation of the exocrine pancreas in wild animal? The case of the Roe Deer. BMC Veterinary Research, volume 8, 2012, pp 70-79.

HALL, L. W., CLARKE, K. W. e TRIM, C. M. (2001). Veterinary Anaesthesia, 10ª Edição. W.B. Saunders, 561 pp.

JACOBSON, E. R. (2007), Infectious Diseases and Pathology of Reptiles. CRC Press, 736 pp.

KLEIMAN, D. G., THOMPSON, K. V. e BAER, C. K. (2010). Wild Mammals in Captivity, 2ª Edição. The University of Chicago Press, 720 pp.

KLINGENBERG, R. J. (2007). Understanding Reptile Parasites. Advanced Vivarium Systems, 200 pp.

LAWTON, M. P. C. (2005). Investigation and management of respiratory disease in reptiles. Proceedings of the North American Veterinary Conference, Volume 19, Orlando, Florida, USA, 8-12 January, 2005, pp 1290-1291.

MCGAVIN, M. D. e ZACHARY, J. F. (2007). Pathologic Basis of Veterinary diseases. Elsevier Health Sciences, 1488 pp.

MADER, D. R. (2006). Reptile Medicine and Surgery. Elsevier Health Sciences. 1264 pp

MECLELLAND, J. (1990). A Colour Atlas of Avian Anatomy. Mosby-Wolfe, 127 pp.

MERCK (2007). Manual Merck de Veterinaria. Merck & CO., INC., 2736 pp.

MILLER, R. E. e FOWLER, M. E. (2012). Fowler's Zoo and Wild Animal Medicine, Volume 7. Elsevier Health Sciences, 688 pp.

MITCHELL, M. A. (2003). Reptile Pneumatology. The North American Veterinary Conference 2003, Small Animal and Exotics. Orlando, Florida, USA, 18-22 January, 2003, pp 1211-1212.

MONTÓN, J.O. (2008). Atlas de patología de reptiles. Inter-Médica, 214 pp.

NEVES, D. P., MELO, A. L., LINARDI, P. M. e VITOR, R. W. A. (2005), Parasitologia Humana, 11ª Edição. Atheneu, 494 pp.

REES, P. A. (2011). An Introduction to Zoo Biology and Management. Wiley-Blackwell, 416 pp.

RITCHIE, B. W., HARRISON, G. J. e HARRISON, L. R. (1994). Avian Medicine: Principles and Application. Wingers Publishing, Inc., 1384 pp.

SAMOUR, J. (2008). Avian Medicine. Mosby Inc., 540 pp.

SILVA, P. H. S. C. (2012). Prevalência de parasitas grastrointestinais na população de animais do Zoo da Maia. Relatório Final de Estágio Mestrado Integrado em Medicina Veterinária. Instituto de Ciências Biomédicas Abel Salazar, Universidade do Porto. 43 pp.

STAHL, S. J. (2010). How I approach snake respiratory disease: the five-minute consult. Proceedings of the North American Veterinary Conference, Orlando, Florida, USA, 16-20 January, 2010, pp 1724-1726.

UENO, H. e GONÇALVES, P. C. (1998). Manual para diagnóstico das helmintoses de ruminantes, 2ª Edição. Faculdade de Veterinária, 116 pp.

URQUHART, G. M., ARMOUR, J., DUNCAN, J. L., DUNN, A. M. e JENNINGS, F. W. (1998). Veterinary Parasitology, 2ª Edição. Blackwell Publishing Professional, 320 pp.

"HillsVet, the research and innovation center for veterinary healthcare." HillsVet: Veterinary Healthcare Research, Practice Management Resources. 18 de Junho de 2013. <http://www.hillsvet.ca>

"PHARMA-AGORA." PharmAgora Pharmecutical Warerhouse. 18 de Junho de 2013. <http://pharma-agora.com>

"Vitamins and Supplements, Natural Health Products, Organic Foods - Swanson Health Products." Swanson Health Products. 18 de Junho de 2013. <http://www.swansonvitamins.com>

"Zoo da Maia." 18 de Junho de 2013. <www.zoodamaia.pt>

ANEXOS

ANEXO 1 – Atividades desenvolvidas durante o estágio

Tabela 1-a **Animais abordados durante o estágio**

Grupo animal	Nome do animal	Número de animais
Anfíbios	Rã Barriga de fogo (*Bombina orientalis)*	1
	Hyla spp.	1
		TOTAL: 2 (2,6%)
Aves	Inseparável-de-faces-rosadas *(Agaponis roseicollis)*	1
	Pato Mandarim *(Aix galericulata)*	1
	Pato Carolino *(Aix sponsa)*	1
	Pato-real *(Anas platyrhyncho)*	1
	Arara-azul-e-amarela *(Ara ararauna)*	1
	Búteo *(Buteo buteo)*	1
	Chajá *(Chauna torquata)*	1
	Pombo Comum *(Columba livia)*	1
	Cisne Negro *(Cygnus atratus)*	1
	Faisão prateado (*Lophura nycthemera)*	1
	Papagaio Africano Cinzento *(Psittacus erithacus)*	1
	Frango d'água *(Rallus aquaticus)*	1
	Avestruz *(Struthio camelus)*	1
		TOTAL: 13 (16,7%)
Felinos	Leão (*Panthera leo)*	3
	Tigre *(Panthera tigris)*	1
		TOTAL: 4 (5,1%)
Marsupiais	Wallaby de Bennett *(Macropus rufogriseus)*	1
		TOTAL: 1 (1,3%)
Mustelídeos	Coati (*Nasua nasua*)	2
		TOTAL: 2 (2,6%)
Primatas	Sagui-comum (*Callithrix jacchus)*	2
	Mandril *(Mandrillus sphinx)*	1
	Lémure de colar *(Varecia variegata)*	2
	Macaco rhesus *(Macaca mulatta)*	1
		TOTAL: 6 (7,7%)

Tabela 1-b **Animais abordados durante o estágio**

Grupo animal	Nome do animal	Número de animais
Quirópteros	Morcego da fruta *(Rousettus aegyptiacus)*	2
		TOTAL: 2 (2,6%)
Ruminantes	Cabra Íbex (*Capra ibex*)	1
		TOTAL: 1 (1,3%)
Sáurios	Lagarto da India *(Calotes versicolor)*	1
	Camaleão do Iémen *(Chamaeleo calyptratus)*	1
	Geko Tokay *(Gekko gecko)*	1
	Geko Africando *(Hemitheconyx caudicinctus)*	1
	Iguana *(Iguana iguana)*	2
	Dragão Barbudo *(Pogona vitticeps)*	4
	Lagarto das Palmeiras *(Uromastyx acanthinurus)*	1
	Monitor da Savana *(Varanus exanthematicus)*	1
	Monitor do Pacifico *(Varanus indicus)*	1
		TOTAL: 13 (16,7%)
Serpentes	Giboia *(Boa constrictor)*	19
	Cobra Real da Califórnia *(Lampropeltis getulus californiae)*	2
	Piton Carpete *(Morelia spilota)*	1
	Cobra Rateira do Texas *(Pantherophis obsoletus)*	1
	Piton Asiática *(Python molurus bivittatus)*	5
	Piton Real *(Python regius)*	2
		TOTAL: 30 (38,5%)
Testudinos	Tartaruga de Esporas Africana *(Centrochelys sulcata)*	1
	Tartaruga mordedora *(Macrochelys temminckii)*	1
	Tartaruga Russa *(Testudo horsfieldii)*	1
	Tartaruga de ouvido vermelha *(Trachemys scripta elegans)*	1
		TOTAL: 4 (5,1%)

Tabela 2 **Necropsias realizadas**

Grupo Animal	Nome do animal	Número de animais
Anfíbios	Rã Barriga de fogo (*Bombina orientalis)*	1
	Hyla spp.	1
Aves	Inseparável-de-faces-rosadas *(Agaponis roseicollis)*	1
	Pato Mandarim *(Aix galericulata)*	1
	Pato Carolino *(Aix sponsa)*	1
	Pato-real *(Anas platyrhyncho)*	1
	Arara-azul-e-amarela *(Ara araraúna)*	1
	Chajá *(Chauna Torquata)*	1
	Cisne Negro *(Cygnus atratus)*	1
	Papagaio Africano Cinzento *(Psittacus erithacus)*	1
	Frango d'água *(Rallus aquaticus)*	1
	Avestruz *(Struthio camelus)*	1
Felinos	Leão (*Panthera leo)*	2
Mustelídeos	Coati (*Nasua nasua*)	2
Primatas	Macaco rhesus *(Macaca mulatta)*	1
Quirópteros	Morcego da fruta *(Rousettus aegyptiacus)*	1
Ruminantes	Cabra Íbex (*Capra ibex*)	1
Sáurios	Lagarto da India *(Calotes versicolor)*	1
	Geko Africando *(Hemitheconyx caudicinctus)*	1
	Iguana *(Iguana iguana)*	1
	Dragão Barbudo *(Pogona vitticeps)*	1
	Lagarto das Palmeiras *(Uromastyx acanthinurus)*	1
	Monitor da Savana *(Varanus exanthematicus)*	1
Serpentes	Giboia *(Boa constrictor)*	5
	Cobra Real da Califórnia *(Lampropeltis getulus californiae)*	1
	Piton Asiática *(Python molurus bivittatus)*	3
	Piton Real *(Python regius)*	1
Total		35

Tabela 3 **Procedimentos cirúrgicos realizados**

Grupo animal	Nome do animal	Tipo de procedimento
Aves	Arara-azul-e-amarela *(Ara araraúna)*	Fratura do osso tibiotarso
	Avestruz *(Struthio camelus)*	Laceração cervical dos tecidos moles
Marsupiais	Wallaby de Bennett *(Macropus rufogriseus)*	Trauma mandibular
Primatas	Mandril *(Mandrillus sphinx)*	Fistula no antebraço
Sáurios	Lagarto da India *(Calotes versicolor)*	Fratura femoral
	Iguana *(Iguana iguana)*	Remoção do hemipénis
Serpentes	Cobra Real da Califórnia *(Lampropeltis getulus californiae)*	Extirpação da glândula perianal
	Cobra Rateira do Texas *(Pantherophis obsoletus)*	Remoção do rim
Testudinos	Tartaruga Russa *(Testudo horsfieldii)*	Remoção de abcesso no membro anterior
	Tartaruga de ouvido vermelha *(Trachemys scripta elegans)*	Remoção de abcesso periocular

ANEXO 2 – Análises coproparasitológicas a répteis e anfíbios

Tabela 4-a **Análise a fezes dos répteis em exposição: Arca de Noé**

Animal	Data da análise	Comentário
Dragão Barbudo (*Pogona vitticeps*)	22/10/12	Exame macroscópico: sem alterações dignas de registo. Exame microscópico: presença de Amoebas. Desparasitação realizada com Metronidazole a 5/11/12, com reforço a dia 20/11/12 e a situação foi revista a 23/11/12. A desparasitação foi eficaz.
	19/12/12	Exame macroscópico: sem alterações dignas de registo. Exame microscópico: negativo (raros oxiurídeos e oocistos de isospora).
	17/1/13	Exame macroscópico: sem alterações dignas de registo. Exame microscópico: negativo (poucos ovos de oxiurídeos).
	13/2/13	Exame macroscópico: sem alterações dignas de registo. Exame microscópico: elevado número de oocistos de isospora.
	30/4/13	Exame macroscópico: sem alterações dignas de registo. Exame microscópico: elevado número de oocistos de isospora. Desparasitação realizada com Trimetoprim-sulfa a 7/5/13, com reforço a dia 22/5/13 e a situação foi revista a 23/5/13. A desparasitação foi eficaz.
Gecko Africano (*Hemitheconyx caudicinctus*)	17/10/12	Exame macroscópico: sem alterações dignas de registo. Exame microscópico: elevado número de ovos e larvas de oxiurídeos. Desparasitação realizada com Mebendazol a 29/10/12, reforço dia 20/11.

Tabela 4-b **Análise a fezes dos répteis em exposição: Arca de Noé**

Animal	Data da análise	Comentário
	13/12/12	Exame macroscópico: sem alterações dignas de registo. Exame microscópico: elevado número de ovos e larvas de oxiurídeos. Desparasitação realizada com Mebendazol a 5/2/13, com reforço a 18/2/13 e a situação foi revista a 20/2/13. A desparasitação foi eficaz.
	13/3/13	Exame macroscópico: sem alterações dignas de registo. Exame microscópico: negativo (raros ovos de strongylus).
Gecko Diurno de Madagáscar (*Phelsuma madagascariensis*)	22/1/13	Exame macroscópico: sem alterações dignas de registo. Exame microscópico: negativo.
	30/4/13	Exame macroscópico: sem alterações dignas de registo. Exame microscópico: elevado número de oocistos de Eimeria. Desparasitação realizada com Trimetoprim-sulfa a 22/5/13, com reforço a dia 31/5/13, e a situação foi revista a 20/2/13. A desparasitação foi eficaz.
Gecko Leopardo (*Eublepharis macularius*)	22/10/12	Exame macroscópico: sem alterações dignas de registo. Exame microscópico: negativo (alguns ovos de oxiurídeos).
	13/12/12	Exame macroscópico: sem alterações dignas de registo. Exame microscópico: negativo (alguns ovos de oxiurídeos).
	17/1/13	Exame macroscópico: sem alterações dignas de registo. Exame microscópico: elevado número de ovos de oxiurídeos. Desparasitação realizada com Mebendazol a19/2/13, com segundo reforço a 27/2/13 e terceiro a 6/3/13. A situação foi revista a 11/3/13 e a desparasitação foi eficaz.
	16/5/13	Exame macroscópico: sem alterações dignas de registo. Exame microscópico: negativo (raros ovos de oxiurídeos)
Jiboia (faleceu) (*Boa constrictor*)	22/1/13	Exame macroscópico: sem alterações dignas de registo. Exame microscópico: Negativo
Lagarto sem pernas (*Ophisaurus apodus*)	6/3/13	Exame macroscópico: sem alterações dignas de registo. Exame microscópico: Negativo
	11/3/13	Exame macroscópico: sem alterações dignas de registo. Exame microscópico: Negativo
Piton reticulada (*Python reticulatus*)	22/4/13	Exame macroscópico: sem alterações dignas de registo. Exame microscópico: Negativo
Sapo gigante (*Bufo marinus*)	14/1/13	Exame macroscópico: sem alterações dignas de registo. Exame microscópico: Negativo
	2/5/13	Exame macroscópico: sem alterações dignas de registo. Exame microscópico: Negativo

Tabela 5-a **Análise a fezes dos répteis em exposição: Novo reptilário**

Animal	Data da análise	Comentário
Boa Arco-Íris da Colômbia (*Epicrates cenchria*)	2/2/12	Exame macroscópico: sem alterações dignas de registo. Exame microscópico: negativo.
	12/2/13	Exame macroscópico: sem alterações dignas de registo. Exame microscópico: negativo.
	14/3/13	Exame macroscópico: sem alterações dignas de registo. Exame microscópico: negativo.
	15/5/1/3	Exame macroscópico: sem alterações dignas de registo. Exame microscópico: negativo.
Boa cubana (*Epicrates angulifer*)	18/1/13	Exame macroscópico: sem alterações dignas de registo. Exame microscópico: negativo.
	14/2/13	Exame macroscópico: sem alterações dignas de registo. Exame microscópico: negativo.
	14/3/12	Exame macroscópico: sem alterações dignas de registo. Exame microscópico: negativo (poucos oxiurídeos).
Cobra Esplendida (*Lampropeltis getula splendida*)	24/1/13	Exame macroscópico: sem alterações dignas de registo. Exame microscópico: negativo.
	14/3/13	Exame macroscópico: sem alterações dignas de registo. Exame microscópico: negativo.
	15/5/13	Exame macroscópico: sem alterações dignas de registo. Exame microscópico: negativo (poucos oxiurídeos).
Cobra Falsa Coral (ao pé dos Escincos) (*Lampropeltis triangulum hondurensis*)	31/1/13	Exame macroscópico: sem alterações dignas de registo. Exame microscópico: negativo.
	15/3/13	Exame macroscópico: sem alterações dignas de registo. Exame microscópico: negativo.
Cobra Falsa Coral (ao pé da cobra do milho) (*Lampropeltis triangulum hondurensis*)	2/2/13	Exame macroscópico: sem alterações dignas de registo. Exame microscópico: negativo.
	13/3/13	Exame macroscópico: sem alterações dignas de registo. Exame microscópico: negativo.
	15/5/13	Exame macroscópico: sem alterações dignas de registo. Exame microscópico: negativo.
Cobra do milho (*Pantherophis guttatus*)	1/2/13	Exame macroscópico: sem alterações dignas de registo. Exame microscópico: negativo.
	2/5/13	Exame macroscópico: sem alterações dignas de registo. Exame microscópico: negativo.

Tabela 5-b **Análise a fezes dos répteis em exposição: Novo reptilário**

Animal	Data da análise	Comentário
Cobra Rateira do Texas (*Pantherophis obsoletus*)	30/1/13	Exame macroscópico: sem alterações dignas de registo. Exame microscópico: negativo.
	3/3/13	Exame macroscópico: sem alterações dignas de registo. Exame microscópico: negativo.
	21/3/13	Exame macroscópico: sem alterações dignas de registo. Exame microscópico: negativo (raras isosporas).
	14/5/13	Exame macroscópico: sem alterações dignas de registo. Exame microscópico: negativo.
Cobra real da Califórnia (3) (*Lampropeltis getulus californiae*)	1/2/13	Exame macroscópico: sem alterações dignas de registo. Exame microscópico: negativo .
	14/3/13	Exame macroscópico: sem alterações dignas de registo. Exame microscópico: presença de oocistos de isospora.
	15/5/13	Exame macroscópico: sem alterações dignas de registo. Exame microscópico: presença de ovos de ovos de oxiurídeos, mas não de oocistos de isospora.
Cobra real da Califórnia (2) (*L. getulus californiae*)	14/1/13	Exame macroscópico: sem alterações dignas de registo. Exame microscópico: negativo.
	22/3/13	Exame macroscópico: sem alterações dignas de registo. Exame microscópico: negativo.
	3/5/13	Exame macroscópico: sem alterações dignas de registo. Exame microscópico: elevado número de ovos de oxiurídeos. Desparasitação realizada com Mebendazol a 8/5/13, com reforço a 22/5/13 e a situação foi revista a 31/5/13. A desparasitação foi eficaz.
Escinco das Árvores (*Corucia zebrata*)	18/1/13	Exame macroscópico: sem alterações dignas de registo. Exame microscópico: negativo.
	20/5/13	Exame macroscópico: sem alterações dignas de registo. Exame microscópico: negativo.
Gecko Tokay (*Gekko gecko*)	18/10/12	Exame macroscópico: sem alterações dignas de registo. Exame microscópico: elevado número de oocistos de Eimeria. Desparasitação com Trimetoprim-sulfa a 29/10/12, com reforço dia 20/11.
	14/1/13	Exame macroscópico: sem alterações dignas de registo. Exame microscópico: negativo.
	14/3/43	Exame macroscópico: sem alterações dignas de registo. Exame microscópico: negativo.
	31/5/13	Exame macroscópico: sem alterações dignas de registo. Exame microscópico: negativo.

Tabela 5-c **Análise a fezes dos répteis em exposição: Novo reptilário**

Animal	Data da análise	Comentário
Iguana (*Iguana iguana*)	30/1/13	Exame macroscópico: sem alterações dignas de registo. Exame microscópico: elevado número de ovos de oxiurídeos. Desparasitação realizada com Mebendazol a 7/2/13, com reforço a 21/2/13 e a situação foi revista a 3/3/13. A desparasitação foi eficaz.
Monitor das Savanas (*Varanus exanthematicus*)	14/1/13	Exame macroscópico: sem alterações dignas de registo. Exame microscópico: negativo.
Monitor do Pacifico (*Varanus indicus*)	13/12/12	Exame macroscópico: sem alterações dignas de registo. Exame microscópico: negativo (alguns oxiurídeos).
	20/5/13	Exame macroscópico: sem alterações dignas de registo. Exame microscópico: negativo.
	3/3/13	Exame macroscópico: sem alterações dignas de registo. Exame microscópico: negativo.
Jiboia (3) (*Boa constrictor*)	5/2/13	Exame macroscópico: sem alterações dignas de registo. Exame microscópico: elevado número de ovos de oxiurídeos. Desparasitação realizada com Mebendazol a 12/3/13, com reforço a 19/3/13 e a situação foi revista a 25/3/13. A desparasitação foi eficaz.
	25/3/13	Exame macroscópico: sem alterações dignas de registo. Exame microscópico: elevado número de oocistos de isospora. Desparasitação realizada com Trimetoprim-sulfa a 8/5/13, com reforço a 22/5/13. Não verificado.
Jiboia (4) (*Boa constrictor*)	24/1/13	Exame macroscópico: sem alterações dignas de registo. Exame microscópico: negativo.
	18/3/13	Exame macroscópico: sem alterações dignas de registo. Exame microscópico: negativo.
Piton asiática (*Python molurus bivittatus*)	30/4/13	Exame macroscópico: sem alterações dignas de registo. Exame microscópico: negativo.
Piton carpete (*Morelia spilota*)	18/12/12	Exame macroscópico: sem alterações dignas de registo. Exame microscópico: negativo.
	14/1/12	Exame macroscópico: sem alterações dignas de registo. Exame microscópico: negativo.
	18/1/13	Exame macroscópico: sem alterações dignas de registo. Exame microscópico: negativo.
Piton real (*Python regius*)	13/3/13	Exame macroscópico: sem alterações dignas de registo. Exame microscópico: negativo.

Tabela 5-d **Análise a fezes dos répteis em exposição: Novo reptilário**

Animal	Data da análise	Comentário
	2/5/13	Exame macroscópico: sem alterações dignas de registo. Exame microscópico: negativo.
	7/5/13	Exame macroscópico: sem alterações dignas de registo. Exame microscópico: negativo.
Tartaruga grega (*Testudo graeca*)	18/10/13	Exame macroscópico: sem alterações dignas de registo. Exame microscópico: negativo (alguns ovos de oxiurídeo).
	19/12/13	Exame macroscópico: sem alterações dignas de registo. Exame microscópico: negativo (alguns ovos de ascarídeo).
	15/1/13	Exame macroscópico: sem alterações dignas de registo. Exame microscópico: ovos de ascarídeo. Desparasitação realizada com Mebendazol a 19/2/13, com reforço a 28/2/13 e a situação foi revista a 5/3/13. A desparasitação não foi eficaz.
	5/3/13	Exame macroscópico: presença de larvas de nematodes vivos. Exame microscópico: levado número de ovos de ascarídeo. Desparasitação realizada com Levamisol a 8/3/13, com reforço a 19/3/13 e a situação foi revista a 21/3/13. A desparasitação foi eficaz, mas optou-se por um terceiro reforço a 26/3/13.
	7/5/13	Negativo
	15/5/13	Negativo
Sapo Ornado (*Ceratophrys cranwelli*)	9/1/13	Exame macroscópico: sem alterações dignas de registo. Exame microscópico: negativo.
	17/1/13	Exame macroscópico: sem alterações dignas de registo. Exame microscópico: elevado número de ovos e larvas de oxiurídeos. Desparasitação realizada com Mebendazol a 19/2/13, com reforço a 28/2/13 e a situação foi revista a 7/3/13. A desparasitação foi eficaz.
	20/5/13	Exame macroscópico: sem alterações dignas de registo. Exame microscópico: negativo.

Tabela 6 **Análise a fezes dos répteis não expostos: Antigo reptilário**

Animal	Data da análise	Comentário
Iguana (*Iguana iguana*)	30/1/13	Exame macroscópico: sem alterações dignas de registo. Exame microscópico: elevado número de ovos de oxiurídeos. Desparasitação realizada com Mebendazol a 7/2/13, com reforço a 21/2/13 e a situação foi revista a 3/3/13. A desparasitação foi eficaz.

Tabela 7 **Análise a fezes dos répteis não expostos: Enfermaria e quarentena**

Animal	Data da análise	Comentário
Cobra Esplendida (adulta) (*Lampropeltis getula splendida*)	29/10/12	Exame macroscópico: sem alterações dignas de registo. Exame microscópico: presença de Amoebas. Desparasitação realizada com Metronidazole a 5/11/12, com reforço a dia 20/11/12.
	12/12/12	Exame macroscópico: sem alterações dignas de registo. Exame microscópico: elevado número de ovos de oxiurídeos. Desparasitação realizada com Mebendazol a 6/2/13, com reforço a 13/2/13. Situação foi revista a 21/2/13, sendo necessário terceiro reforço a 13/3/13.
	22/5/12	Negativo
Cobra Esplendida (adulta) (*Lampropeltis getula splendida*)	14/5/13	Exame macroscópico: sem alterações dignas de registo. Exame microscópico: negativo.
	22/5/13	Exame macroscópico: sem alterações dignas de registo. Exame microscópico: negativo.
Dragão Barbudo (colocados na recolha) (*Pogona vitticeps*)	14/1/13	Exame macroscópico: sem alterações dignas de registo. Exame microscópico: elevado número de ovos de oxiurídeos e poucos oocistos de isospora). Desparasitação realizada com Mebendazol a 6/2/13, com reforço a 13/2/13 e a situação foi revista a 21/2/13. Adesparasitação foi eficaz.
Piton real (colocada em exposição) (*Python regius*)	28/2/13	Exame macroscópico: sem alterações dignas de registo. Exame microscópico: negativo (poucos oocistos de isospora).
Piton real (oferecida, colocada em exposição) (*Python regius*)	12/2/13	Exame macroscópico: sem alterações dignas de registo. Exame microscópico: negativo.
	18/4/13	Exame macroscópico: sem alterações dignas de registo. Exame microscópico: negativo.
	29/5/13	Exame macroscópico: sem alterações dignas de registo. Exame microscópico: negativo.
Jiboia (3, recolocadas na recolha) (*Boa constrictor*)	2/3/13	Exame macroscópico: sem alterações dignas de registo. Exame microscópico: negativo.
Jiboia (face mutilada) (*Boa constrictor*)	29/5/13	Exame macroscópico: fezes pastosas, de cor e cheiro normal. Exame microscópico: negativo.

Tabela 8-a **Análise a fezes dos répteis não expostos: Recolha**

Animal	Data da análise	Comentário
Caimão-de-lunetas (*Caiman crocodilus*)	9/5/13	Exame macroscópico: sem alterações dignas de registo. Exame microscópico: negativo.
Camaleão do Iémen (*Chamaeleo calyptratus*)	22/10/12	Exame macroscópico: sem alterações dignas de registo. Exame microscópico: negativo.
	31/1/13	Exame macroscópico: sem alterações dignas de registo. Exame microscópico: elevado número de ovos de oxiurídeos. Desparasitação realizada com Mebendazol a 5/2/13, com reforço a 18/2/13 e a 20/2/13. A situação foi revista a 5/3/13 e a desparasitação foi eficaz.
	7/5/13	Exame macroscópico: sem alterações dignas de registo. Exame microscópico: negativo.
Dragão Barbudo (fêmea) (*Pogona vitticeps*)	17/12/12	Exame macroscópico: sem alterações dignas de registo. Exame microscópico: elevado número de ovos de oxiurídeos. Desparasitação realizada com Mebendazol a 21/1/13, com reforço a 29/1/13. A situação foi revista a 31/1/13 e a desparasitação foi eficaz.
	31/1/13	Exame macroscópico: sem alterações dignas de registo. Exame microscópico: elevado número de oocistos de isospora. Desparasitação realizada com Trimetoprim-sulfa a 8/3/13
	8/5/13	Exame macroscópico: sem alterações dignas de registo. Exame microscópico: elevado número de oocistos de isospora. Desparasitação realizada com Trimetoprim-sulfa a 8/5/13, com reforço a 22/5/13 e a situação foi revista a 23/5/13. A desparasitação foi eficaz.
Dragão Barbudo (macho) (*Pogona vitticeps*)	17/12/12	Exame macroscópico: sem alterações dignas de registo. Exame microscópico: elevado número de ovos de oxiurídeos. Desparasitação realizada com Mebendazol a 21/1/13, com reforço a 29/1/13. A situação foi revista a 31/1/13 e a desparasitação foi eficaz.
	5/3/13	Exame macroscópico: sem alterações dignas de registo. Exame microscópico: alguns oocistos de isospora e ovos de oxiurídeos.
Dragão Barbudo (duas crias) (*Pogona vitticeps*)	8/5/13	Exame macroscópico: sem alterações dignas de registo. Exame microscópico: negativo (poucos oocistos de isospora).
	23/5/13	Exame macroscópico: sem alterações dignas de registo. Exame microscópico: negativo (poucos oocistos de isospora).
Dragão Barbudo (cria+adulto) (*Pogona vitticeps*)	23/5/13	Exame macroscópico: sem alterações dignas de registo. Exame microscópico: negativo (poucos ovos de oxiurídeo).
Falsa Cobra de Coral (macho) (*Lampropeltis triangulum*	22/2/13	Exame macroscópico: sem alterações dignas de registo. Exame microscópico: elevado número de ovos de oxiurídeos (raros oocistos

Tabela 8-b **Análise a fezes dos répteis não expostos: Recolha**

Animal	Data da análise	Comentário
hondurensis)		de isospora). Desparasitação realizada com Mebendazol a 19/3/13.
	5/3/13	Exame macroscópico: sem alterações dignas de registo. Exame microscópico: elevado número de ovos de oxiurídeos e de oocistos de isospora).
Falsa Cobra de Coral (fêmea) (*Lampropeltis triangulum hondurensis*)	22/2/13	Exame macroscópico: sem alterações dignas de registo. Exame microscópico: negativo.
	22/5/13	Exame macroscópico: sem alterações dignas de registo. Exame microscópico: negativo.
Gecko Dourado (*Gekko badenii*)	29/10/12	Exame macroscópico: sem alterações dignas de registo. Exame microscópico: negativo (baixo número de ovos de oxiurídeos).
	31/1/13	Exame macroscópico: sem alterações dignas de registo. Exame microscópico: elevado número de ovos de oxiurídeos. Desparasitação realizada com Mebendazol a 6/2/13, com reforço a 18/2/13 e a situação foi revista a 6/3/13. A desparasitação foi eficaz.
	16/5/13	Negativo
Jiboia (jaula 1, trocadas com outro zoo) (*Boa constrictor*)	18/1/13	Exame macroscópico: fezes pastosas, de coloração normal Exame microscópico: negativo.
Jiboia (jaula 2, trocadas com outro zoo) (*Boa constrictor*)	24/1/13	Exame macroscópico: sem alterações dignas de registo. Exame microscópico: negativo.
Jiboia (jaula 3, trocadas com outro zoo) (*Boa constrictor*)	12/3/13	Exame macroscópico: sem alterações dignas de registo. Exame microscópico: negativo.
Jiboia (jaula 5) (*Boa constrictor*)	13/2/13	Exame macroscópico: fezes líquidas, amarelas, de cheiro normal. Exame microscópico: negativo.
	5/8/13	Exame macroscópico: fezes líquidas, amarelas, de cheiro normal. Exame microscópico: negativo.
Jiboia (jaula 6) (*Boa constrictor*)	23/4/13	Exame macroscópico: sem alterações dignas de registo. Exame microscópico: negativo.
	30/4/13	Exame macroscópico: sem alterações dignas de registo. Exame microscópico: negativo.
Rã-arborícola-europeia (*Hyla arborea*)	14/1/13	Exame macroscópico: sem alterações dignas de registo. Exame microscópico: negativo.

Tabela 8-c **Análise a fezes dos répteis não expostos: Recolha**

Animal	Data da análise	Comentário
Rã-arborícola-europeia (*Hyla arborea*)	2/2/13	Exame macroscópico: sem alterações dignas de registo. Exame microscópico: negativo.
Rã de olhos vermelhos (*Agalychnis callidryas*)	2/2/13	Exame macroscópico: sem alterações dignas de registo. Exame microscópico: elevado número de ovos e larvas de oxiurídeos. Possíveis ovos de pentastomídeos.
	14/3/13	Exame macroscópico: sem alterações dignas de registo. Exame microscópico: elevado número de ovos e larvas de oxiurídeos. Não foram encontrados ovos de pentastomídeos.
	26/3/13	Exame macroscópico: sem alterações dignas de registo. Exame microscópico: elevado número de ovos e larvas de oxiurídeos e ovos de ascarídeos. Não foram encontrados ovos de pentastomídeos. Desparasitação realizada com prazinquantel e levamisole a 17/4/13, com reforço a 24/4/13 e a situação foi revista a 2/5/13. A desparasitação eficaz.
Rã leitosa do Amazonas (*Trachycephalus resinifictrix*)	6/2/13	Exame macroscópico: sem alterações dignas de registo. Exame microscópico: negativo.
	7/5/13	Exame macroscópico: sem alterações dignas de registo. Exame microscópico: negativo.
Tartaruga de Esporas Africana (*Centrochelys sulcata*)	23/4/13	Exame macroscópico: sem alterações dignas de registo. Exame microscópico: negativo.
	30/4/13	Exame macroscópico: sem alterações dignas de registo. Exame microscópico: negativo.
Tartaruga grega (*Testudo graeca*)	11/3/13	Exame macroscópico: sem alterações dignas de registo. Exame microscópico: elevado número de ovos de oxiurídeos e ascarídeos. Desparasitação realizada com Levamisol a 19/3/13 (presença de larvas nas fezes), com reforço a 26/3/13 e a 4/4/13. A situação foi revista a 23/4/13 e indicava que a desparasitação foi eficaz.
	16/5/13	Exame macroscópico: sem alterações dignas de registo. Exame microscópico: ovos de oxiurídeos e raros ovos de ascarídeos.
Sapo Ornado (*Ceratophrys cranwelli*)	9/1/13	Exame macroscópico: sem alterações dignas de registo. Exame microscópico: negativo.
	17/1/13	Exame macroscópico: sem alterações dignas de registo. Exame microscópico: elevado número de ovos e larvas de oxiurídeos. Desparasitação realizada com Mebendazol a 19/2/13, com reforço a 28/2/13 e a situação foi revista a 7/3/13. A desparasitação foi eficaz.
	20/5/13	Exame macroscópico: sem alterações dignas de registo. Exame microscópico: negativo.

ANEXO 3 – Tratamentos antiparasitários em répteis

Tabela 9-a **Agentes antiparasitários utilizados em répteis (Fonte: Mader, 2006 e Klingenberg, 2007)**

Agente	Dosagem	Espécies/comentário	Parasita
Albendazole	50mg/kg PO	Maioria das espécies	Ascarídeos
Dimetridazole	lOO mg/ kg PO, repetir passadas 2 semanas ou 4O mg/kg PO q 24 h x 5-8 d	Cobras (exceto Falsa cobra de coral e cobras Indigo)	Amoebas
	4O mg/ kg PO, repetir passadas 2 semanas	Falsa cobra de coral e cobras Indigo	Amoebas
Emetine	O,5mg /kg SC, IM, q 24 h x 10 d	Maioria das espécies	Amoebas e tremátodes
Fenbendazole	Droga de eleição para nemátodes		
	25 mg/ kg PO q 7 d. Poderá ser necessário repetir até 4 vezes.	Maioria das espécies	Nemátodes
	50-100 mg/ kg PO, repetir q 14 d até eliminar infeção	Maioria das espécies exceto em Pitons reais	Nemátodes
	50 mg/ kg PO q 24 h x 3 d, repetir q 7-10 d	Camaleões	Nemátodes
	50 mg/ kg PO q 24 h x 3 d ou 1OO mg/ kg PO repetir q 14-21 d	Tartarugas	Nemátodes
	1OO mg/ kg PO q 48 h x 3 tratamentos. Repetir em 3 semanas.	Tartarugas	Nemátodes
	50mg/kg PO q 24 x 5 d	Maioria das espécies	*Giardia spp.*
	100mg/kg PO + Ivermectina 0,2 mg / kg PO, q 24 h x 3 d. Remoção cirúrgica poderá ser ainda necessária. Poderá ser uma dose tóxica.	Cobras	Pentastomídeos
Ivermectina	Não utilizar em tartarugas, crocodilianos, cobras Indigo e lagartos da família *Scincidae* pois é tóxico. Se administrado sob a forma de injetável, poderá levar à descoloração da pele da área. Não administrar juntamente com diazepam, zolezepan (esperar dez dias).		
	0,2 mg / kg PO, SC, IM, repetir passadas 2 semanas	Cobras, lagartos.	Nemátodes
	0,2 mg / kg PO, SC, IM q 2 d Administrar juntamente com dexametasona e remoção cirúrgica poderá ser ainda necessária.	Lagartos Monitores (varanos)	Pentastomídeos
	1 mg/kg PO q 10 d. Remoção cirúrgica poderá ser ainda necessária. Poderá ser uma dose tóxica.	Geckos	Pentastomídeos
	0,2 mg / kg PO + Fenbendazole 100mg/kg PO, q 24 h x 3 d. Remoção cirúrgica poderá ser ainda necessária. Poderá ser uma dose tóxica.	Cobras	Pentastomídeos
Levamisol	Pequeno intervalo de segurança, não administrar a animais debilitados ou em tratamento com cloranfenicol.		
	5 mg/kg SC. Intracelómico, repetir passadas 2 semanas	Tartarugas	Nemátodes
	10 mg/kg SC. Intracelómico, repetir passadas 2 semanas	Lagartos e cobras	Nemátodes

Tabela 9-b **Agentes antiparasitários utilizados em répteis (Fonte: Mader, 2006 e Klingenberg, 2007) (continuação)**

Agente	Dosagem	Espécies/comentário	Parasita
	10-20 mg/kg SC. Intracelómico, única toma	Maioria das espécies	Nemátodes
Mebendazol	20-100mg/kg PO, repetir em 14 d	Maioria das espécies	Ascarídeos
Metronidazole	Para pacientes de tamanho reduzido, doses IM poderão ser administradas PO		
	25-40 mg/kg PO no dia 1 e 3 ou q 24h até 1 semana	Maioria das espécies	Protozoários
	50 mg/kg PO, q 48 h	Cobras do miho	Protozoários
	40-125 mg/kg PO, repetir passados 10-14 d	Maioria das espécies	Amoebas
	100 mg/kg PO, q 3 d x 2-3 semanas	Maioria das espécies	Protozoários
	100 mg /kg PO, repetir em 2 semanas	Maioria das espécies (exceto cobras cascavéis, Falsais corais, Indigo e Kingsnakes tricolores)	Protozoários
	125-250 mg/ kg PO, repetir em duas semanas	Maioria das espécies	Protozoários
	40 mg/kg PO, repetir em duas semanas	Cobras cascavéis, Falsais corais, Indigo e Kingsnakes tricolores	Protozoários
	40-60 mg/ kg PO, q 7-14d x 2-3 tratamentos	Camaleões	Protozoários
	50 mg/kg PO, q 24 h x 2-5 d	Camaleões acompanhados de sinais de doença gastrointestinal	Protozoários
	40-200 mg/ kg PO, repetir em duas semanas	Geckos	Protozoários (*Trichomonas*)
	50 mg/kg PO, q 24 h x 3-5 d ou 100 mg/kg PO q 14-21d	Tartarugas	Protozoários
Milbemicina	0,25-0,50 mg/kg SC, única toma	Tartarugas	Nemátodes
	0,5-1 mg/kg PO, única toma	Tartarugas	Nemátodes
Oxfendazole	68mg/kg PO, repetir em 14-28 d	Maioria das espécies	Tartarugas
Paromomicina	35-100 mg/kg PO q 24 h x menos de 4 semanas	Maioria das espécies	Amoebas
	300-360 mg/kg PO q 48 h x 14 d	Monstros de gila	*Cryptosporidium*
	300-800 mg/kg PO q 24 h	Geckos	*Cryptosporidium*
	100 mg/kg PO q 24 h x 7 d, e novamente passados 2 semanas e passados 3 meses. Apenas controla os sinais clínicos, não elimina parasita	Cobras	*Cryptosporidium*
Piperazina	40-60 mg / kg PO, repetir passadas 2 semanas	Maioria das espécies	Nemátodes
	50 mg /kg PO, repetir passadas 2 semanas	Crocodilianos	Nemátodes
Praziquantel	8 mg/kg PO, SC, IM, repetir passadas 2 semanas	Maioria das espécies	Céstodes e tremátodes
	5-10 mg/kg PO q 14 d	Camaleões	Tremátodes
	25 mg/kg PO q 3 h, apenas 3 tratamentos	Tartarugas marinhas	Céstodes e tremátodes

Tabela 9-c **Agentes antiparasitários utilizados em répteis (Fonte: Mader, 2006 e Klingenberg, 2007) (continuação)**

Agente	Dosagem	Espécies/comentário	Parasita
	Doses superiores 8 mg/kg PO, SC, IM, repetir passadas 2 semanas	Maioria das espécies	Pentastomídeos
Pomoato de pirantel	5 mg/ kg PO, repetir passadas 2 semanas	Maioria das espécies	Nemátodes
Spiramicina	160 mg / kg PO, q 24 h x 10 d. Apenas controla os sinais clínicos, não elimina parasita	Cobras	*Cryptosporidium*
Sulfadiazina, Sulfamerazina	25mg/kg PO, q 24 h x 3 semanas	Cobras, lagartos	Coccidia
	50 mg/kg PO, q 24 h x 3 d, parando durante os 3 d seguintes e recomeçando novamente	Maioria das espécies	Coccidia
	75mg/kg PO, IM, IV, seguido de 45mg/kg passadas 24 h, durante 5 d	Maioria das espécies	Coccidia
Sulfadi-metoxina	50mg/kg PO, q 24 h x 3-5 d, seguido da mesma dose a q 48 h	Maioria das espécies	Coccidia
	90 mg/kg PO, IM, IV, seguido de 45mg/kg passadas 24 h, durante 5-7 d	Maioria das espécies	Coccidia
Sulfamida (solução 33%)	0,3-0,6 mL/kg PO q 24 h x 10 d	Maioria das espécies	Coccidia
Sulfametazina	75 mg/kg PO, IM, IV, seguido de 40mg/kg passadas 24 h durante 5-7d	Maioria das espécies	Coccidia
	50 mg/kg PO q 24 h x 3 d, parando durante os 3 d seguintes e recomeçando novamente	Maioria das espécies	Coccidia
	25 mg/kg PO, IM, q 24 h x 7-21 d	Cobras	Coccidia
Sulfametoxi-diazina	80 mg/kg SC, IM, seguido de 40 mg/kg q 24 h x 4 d	Maioria das espécies	Coccidia
Sulfaquino-xalina	75 mg/kg PO, seguido de 40 mg/kg q 24 h x 5-7 d	Maioria das espécies	Coccidia
Tiabendazole	50-100 mg/kg PO, repetir em 2 semanas	Maioria das espécies	Nemátodes
Trimetoprim-sulfa	30 mg/kg PO, SC, q 24 h x 2 d, seguido de 15 mg/kg q 48h x 5-14 d	Maioria das espécies	Coccidia
	30 mg/kg PO q 24 h x 7 d ou 15 mg/kg PO q 24 h x 2d	Maioria das espécies	Coccidia
	30 mg/kg Po q 24 h x 2 d, seguido de q 48 h x 3 semanas	Maioria das espécies	Coccidia
	30-60 mg/kg PO q 24 h x 2 meses. Questionável.	Cobras	*Cryptosporidium*

ANEXO 4 – Análises clínicas da tigre Âmbar

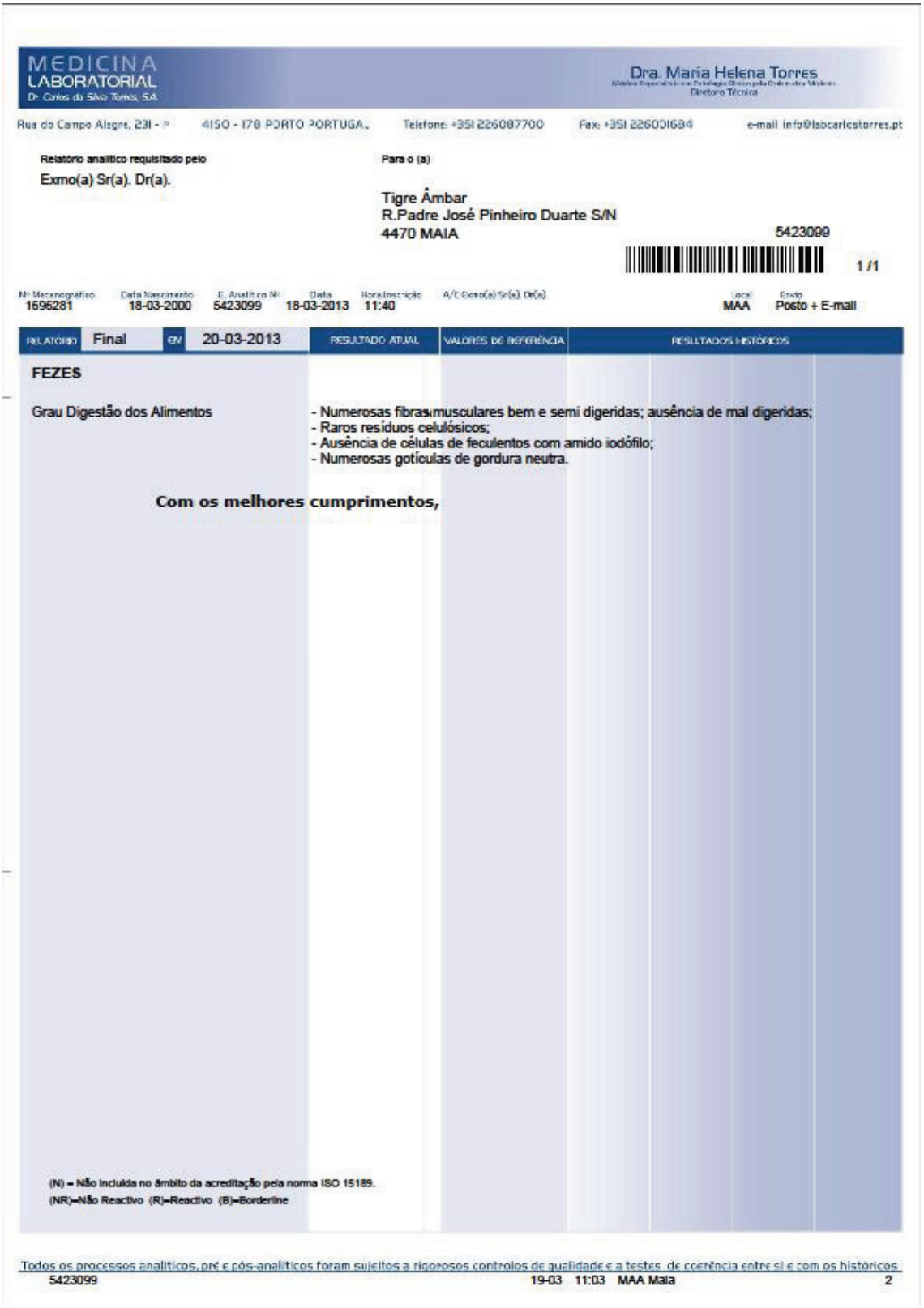

MEDICINA LABORATORIAL
Dr. Carlos da Silva Torres, S.A.

Dra. Maria Helena Torres
Diretora Técnica

Rua do Campo Alegre, 231 - 4150 - 178 PORTO PORTUGAL Telefone: +351 226087700 Fax: +351 226001694 e-mail info@labcarlostorres.pt

Relatório analítico requisitado pelo
Exmo(a) Sr(a). Dr(a).

Para o (a)
Tigre Âmbar
R.Padre José Pinheiro Duarte S/N
4470 MAIA

5423099

1 / 1

Nº Mecanográfico	Data Nascimento	E. Analítico Nº	Data	Hora Inscrição	A/C Exmo(a) Sr(a). Dr(a)	Local	Envio
1696281	18-03-2000	5423099	18-03-2013	11:40		MAA	Posto + E-mail

RELATÓRIO	Final	EM	20-03-2013	RESULTADO ATUAL	VALORES DE REFERÊNCIA	RESULTADOS HISTÓRICOS

FEZES

Grau Digestão dos Alimentos	- Numerosas fibras musculares bem e semi digeridas; ausência de mal digeridas; - Raros resíduos celulósicos; - Ausência de células de feculentos com amido iodófilo; - Numerosas goticulas de gordura neutra.

Com os melhores cumprimentos,

(N) = Não incluída no âmbito da acreditação pela norma ISO 15189.
(NR)=Não Reactivo (R)=Reactivo (B)=Borderline

Todos os processos analíticos, pré e pós-analíticos foram sujeitos a rigorosos controlos de qualidade e a testes de coerência entre si e com os históricos

5423099 19-03 11:03 MAA Maia 2

Imagem 2 - **Teste de grau digestão dos alimentos, realizado a partir das fezes. (Fonte: Zoo da Maia, 2013)**

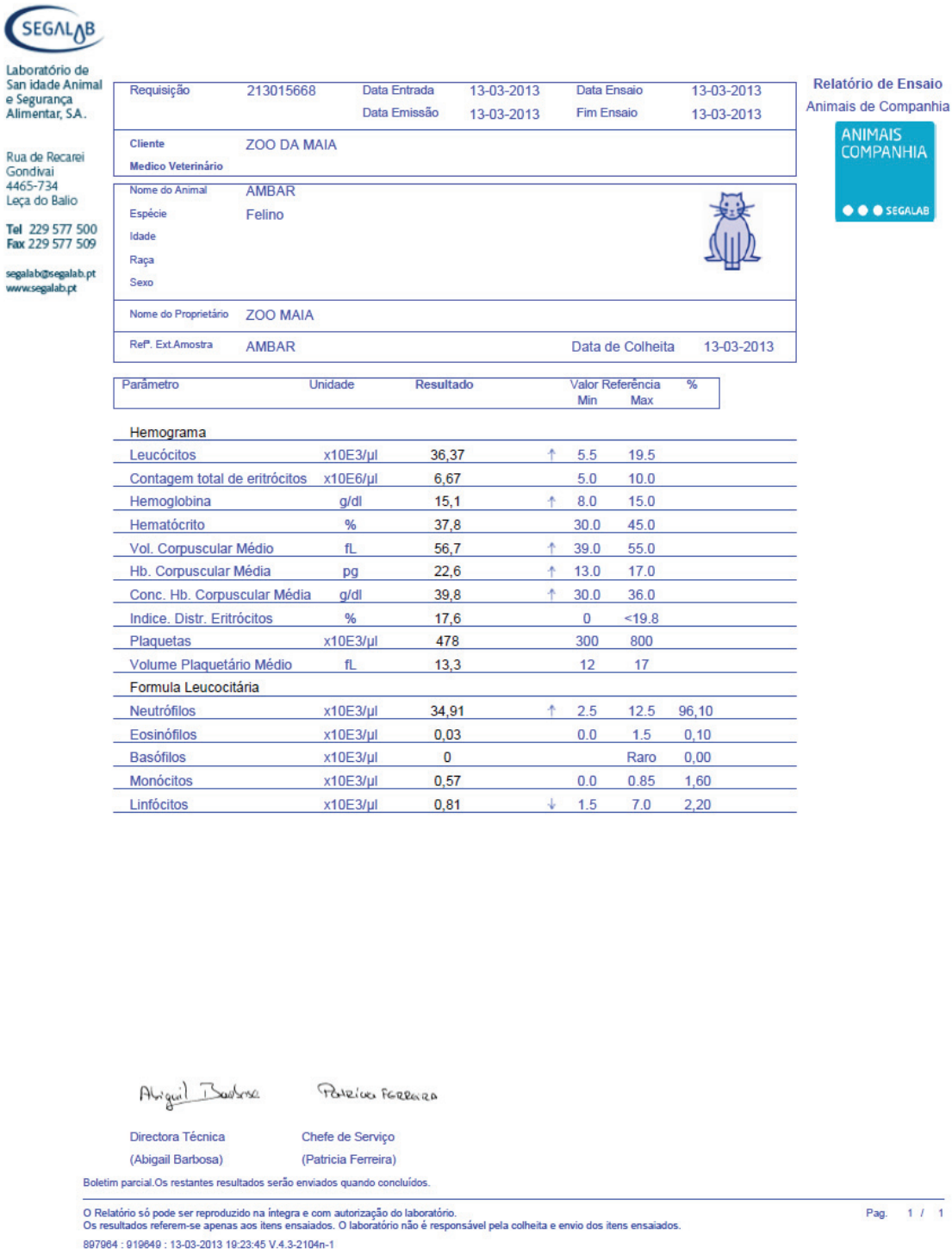

SEGALAB

Laboratório de Sanidade Animal e Segurança Alimentar, S.A.

Rua de Recarei
Gondivai
4465-734
Leça do Balio

Tel 229 577 500
Fax 229 577 509

segalab@segalab.pt
www.segalab.pt

Relatório de Ensaio
Animais de Companhia

ANIMAIS COMPANHIA
SEGALAB

Requisição	213015668	Data Entrada	13-03-2013	Data Ensaio	13-03-2013
		Data Emissão	13-03-2013	Fim Ensaio	13-03-2013
Cliente	ZOO DA MAIA				
Medico Veterinário					
Nome do Animal	AMBAR				
Espécie	Felino				
Idade					
Raça					
Sexo					
Nome do Proprietário	ZOO MAIA				
Refª. Ext.Amostra	AMBAR			Data de Colheita	13-03-2013

Parâmetro	Unidade	Resultado		Valor Referência Min	Valor Referência Max	%
Hemograma						
Leucócitos	x10E3/µl	36,37	↑	5.5	19.5	
Contagem total de eritrócitos	x10E6/µl	6,67		5.0	10.0	
Hemoglobina	g/dl	15,1	↑	8.0	15.0	
Hematócrito	%	37,8		30.0	45.0	
Vol. Corpuscular Médio	fL	56,7	↑	39.0	55.0	
Hb. Corpuscular Média	pg	22,6	↑	13.0	17.0	
Conc. Hb. Corpuscular Média	g/dl	39,8	↑	30.0	36.0	
Indice. Distr. Eritrócitos	%	17,6		0	<19.8	
Plaquetas	x10E3/µl	478		300	800	
Volume Plaquetário Médio	fL	13,3		12	17	
Formula Leucocitária						
Neutrófilos	x10E3/µl	34,91	↑	2.5	12.5	96,10
Eosinófilos	x10E3/µl	0,03		0.0	1.5	0,10
Basófilos	x10E3/µl	0			Raro	0,00
Monócitos	x10E3/µl	0,57		0.0	0.85	1,60
Linfócitos	x10E3/µl	0,81	↓	1.5	7.0	2,20

Directora Técnica (Abigail Barbosa)

Chefe de Serviço (Patricia Ferreira)

Boletim parcial.Os restantes resultados serão enviados quando concluídos.

O Relatório só pode ser reproduzido na íntegra e com autorização do laboratório.
Os resultados referem-se apenas aos itens ensaiados. O laboratório não é responsável pela colheita e envio dos itens ensaiados.

Pag. 1 / 1

897964 : 919649 : 13-03-2013 19:23:45 V.4.3-2104n-1

Imagem 3 - Análise laboratorial: Hemograma e Formula Leucocitária. (Fonte: Zoo da Maia, 2013)

SEGALAB
Laboratório de Sanidade Animal e Segurança Alimentar, S.A.

Rua de Recarei
Gondivai
4465-734
Leça do Balio

Tel 229 577 500
Fax 229 577 509

segalab@segalab.pt
www.segalab.pt

Relatório de Ensaio
Animais de Companhia

ANIMAIS COMPANHIA
SEGALAB

Requisição	213015668	Data Entrada	13-03-2013	Data Ensaio	13-03-2013
		Data Emissão	13-03-2013	Fim Ensaio	13-03-2013
Cliente	ZOO DA MAIA				
Medico Veterinário					
Nome do Animal	AMBAR				
Espécie	Felino				
Idade					
Raça					
Sexo					
Nome do Proprietário	ZOO MAIA				
Refª. Ext.Amostra	AMBAR			Data de Colheita	13-03-2013

Parâmetro	Unidade	Resultado		Valor Referência Min	Valor Referência Max	%
Bioquímica						
Ácidos Biliares(jejum)	µmol/l	2,5		<20.0		
Amilase	UI/L	1583,9		601	2585	
ALT / GPT	UI/L	33,7		8.3	52.5	
Albumina	g/dl	3,39		2.40	3.70	
Bilirrubina Total	mg/dl	0,17		0.1	0.5	
Cálcio	mg/dl	9,47		7.9	10.9	
Colesterol Total	mg/dl	180,6	↑	71.3	161.2	
Creatina fosfoquinase (CK)	UI/L	194,3	↑	17.0	150.2	
Creatinina	mg/dl	2,42	↑	0.5	1.9	
Fosfatase alcalina	UI/L	6,9	↓	12.0	65.1	
Globulinas totais soro	g/dl	5,01	↑	2.4	4.7	
Glucose*	mg/dl	121,2		60.8	124.2	
Lipase	UI/L	4,1		0	250	
Proteínas Totais	g/dl	8,4	↑	5.70	8.00	
Triglicerídeos	mg/dl	35		10	114	
Ureia	mg/dl	114,1	↑	33.0	66.9	
Bilirrubina Directa	mg/dl	0,07		0.00	0.12	
Cloreto	mEq/l	102,5	↓	107.5	129.6	
Potássio	mEq/l	3,2	↓	3.8	5.3	
Sódio	mEq/l	145,1	↓	145.8	458.7	

Legenda

*O soro da amostra deve ser separado das células, o mais rapidamente possível após a colheita, para evitar perdas por glicólise.

Abigail Barbosa Patrícia Ferreira

Directora Técnica (Abigail Barbosa) Chefe de Serviço (Patricia Ferreira)

Este é o último boletim da requisição 213015668 da qual já foi enviado o boletim : 897964

O Relatório só pode ser reproduzido na íntegra e com autorização do laboratório.
Os resultados referem-se apenas aos itens ensaiados. O laboratório não é responsável pela colheita e envio dos itens ensaiados.

897965 : 919650 : 13-03-2013 19:23:48 V.4.3-2104n-1

Imagem 4 - Análise laboratorial: Bioquímica. (Fonte: Zoo da Maia, 2013)

			13-03-2013
Hemograma		Val. Refª.	Res.
Leucócitos	x10E3/µl	4,500-23,80	36,37
Eritrócitos	x10E6/µl	3,71-9,00	6,67
Hemoglobina	g/dl	7,9-19,0	15,1
Hematócrito	%	25,0-55,1	37,8
MCV	fl	38,4-93,1	56,7
MCH	pg	12,8-30,2	22,6
MCHC	g/dl	21,9-46,5	39,8
Ind. Dist. Eritrócitos	%		17,6
Plaquetas	x10E3/µl	51-787	478
Vol. Plaq. Médio	fl		13,3
Reticulócitos	%	0,0-0,2	
Fórmula Leucocitária			
Neutrófilos	x10E3/µl	0,007-21,80	34,91
Eosinófilos	x10E3/µl	0,000-1,799	0,03
Basófilos	x10E3/µl	0,000-0,258	0
Monócitos	x10E3/µl	0,000-2,431	0,57
Linfócitos	x10E3/µl	0,002-6,000	0,81
Glucose	mg/dl	56-355	121,2
Colesterol total	mg/dl	0-381	180,6
Triglicerídeos	mg/dl	8-155	35
Ácidos biliares	µmol/l		2,5
Bilirrubina total	mg/dl	0,0-1,0	0,17
Bilirrubina Direta		0,0-0,2	0,07
ALT/GPT	UI/L	14-280	33,7
GGT	UI/L	0-13	
Fosfatase alcalina	UI/L	3-259	6,9
Amilase	UI/L	160-7847	1583,9
CK	UI/L	25-2500	194,3
Lipase	UI/L	0-112	4,1
Cálcio	mg/dl	8,3-12,8	9,47
Albumina	g/dl	2,5-5,2	3,39
Glob. totais soro	g/dl	2,1-4,8	5,01
Proteínas totais	g/dl	4,8-10,2	8,4
Ureia	mg/dl	13-50	114,1
Creatinina	mg/dl	0,7-5,2	2,42
Cloreto	mEq/l	107-133	102,5
Potássio	mEq/l	3,3-6,8	3,2
Sódio	mEq/l	137-161	145,1
T4 Total	µg/dl	0,5-6,3	
FIV-Ac			
PIF-Ac			

Imagem 5 - Valores de referência para tigre e resultado das análises. Os valores a vermelho indicam que estes estão alterados comparativamente com os valores de referência. (Fonte: Zoo da Maia, 2013)

SEGALAB

Laboratório de Sanidade Animal e Segurança Alimentar, SA.

Rua de Rezende Cordeiro 4465-734 Leça do Balio

Tel 229 577 500
Fax 229 577 509

segalab@segalab.pt
www.segalab.pt

Relatório de Ensaio
Animais de Companhia

ANIMAIS COMPANHIA SEGALAB

Requisição	213018263	Data Entrada	13-03-2013	Data Ensaio	25-03-2013
		Data Emissão	10-04-2013	Fim Ensaio	10-04-2013
Cliente	ZOO DA MAIA				
Medico Veterinário					
Nome do Animal	AMBAR				
Espécie	Felino				
Idade					
Raça					
Sexo					
Nome do Proprietário	ZOO DA MAIA				
Refª. Ext.Amostra	TIGRE			Data de Colheita	13-03-2013

Parâmetro	Unidade	Resultado		Valor Referência Min	Valor Referência Max	%
Outras Hormonas						
Teste TLI	ng/ml	2,40	↓	17.0	49.0	

Legenda

<2.5 ng/ml: Indicativo de Insuficiência Pancreática Exócrina (IPE)
2.5 a 5 ng/ml: Suspeita de IPE. Recomenda-se a repetição desta análise (um a dois meses após).
>5 ng/ml: Descarta IPE
>50 ng/ml: Suspeita de pancreatite. Descartar outras causas possíveis de induzir este valor (desidratação severa, patologia renal...)

Directora Técnica
(Abigail Barbosa)

Chefe de Serviço
(Patricia Ferreira)

O Relatório só pode ser reproduzido na íntegra e com autorização do laboratório.
Os resultados referem-se apenas aos itens ensaiados. O laboratório não é responsável pela colheita e envio dos itens ensaiados.

Pag. 1 / 1

908230 : 946752 : 10-04-2013 12:35:47 V.4.3-2104n-1

Imagem 6 - Teste TLI, utilizando como valores de referência felino doméstico (gato). (Fonte: Zoo da Maia, 2013)

ANEXO 5 – Análises clínicas da cobra Piton Asiática

SEGALAB

Laboratório de Sanidade Animal e Segurança Alimentar, S.A.

Rua do Racarai Cordivai 4465-734 Leça do Balio

Tel. 229 577 500 Fax 229 577 509

segalab@segalab.pt www.segalab.pt

Relatório de Ensaio
Animais de Companhia

Requisição	213007461	Data Entrada	07-02-2013	Data Ensaio	08-02-2013
		Data Emissão	14-02-2013	Fim Ensaio	14-02-2013

Cliente	ZOO DA MAIA
Medico Veterinário	DR. NUNO ALVURA
Nome do Animal	PITON
Espécie	Réptil
Idade	
Raça	
Sexo	
Nome do Proprietário	ZOO DA MAIA
Produto em análise	Produto biológico
Data de Colheita	07-02-2013

Identificações

Nº	Identificação amostra	Identificação aeróbios1	Identificação aeróbios2	Identificação aeróbios3	Obs.
1	PITON	*Pseudomonas spp*	*Klebsiella spp*		

Antibiograma (Amostra Nº1)

	1	2	3
AMPICILINA	R	R	
CEFAZOLINA	R	R	
CEFTAZIDIMA	R	R	
CIPROFLOXACINA	R	R	
CLORANFENICOL	R	S	
DOXICICLINA	R	R	
ENROFLOXACINA	R	R	
METRONIDAZOL	R	R	
OXITETRACICLINA	R	R	

Legenda
S - Sensível
R - Resistente
I - Intermédio

Directora Técnica (Abigail Barbosa)

Chefe de Serviço (Paula Alexandra L. Santos)

O Relatório só pode ser reproduzido na íntegra e com autorização do laboratório.
Os resultados referem-se apenas aos itens ensaiados. O laboratório não é responsável pela colheita e envio dos itens ensaiados.
879785 : 849392 : 14-02-2013 17:14:28 V.4.3-2110b-9

Pag 1 / 1

Imagem 7 - Antibiograma realizado através da zaragatoa bucal. Notar a presença de *Pseudomonas spp*. multirresistentes e *Klebsiella spp*. apenas sensível a cloranfenicol.(Fonte: Zoo da Maia, 2013)